# Κατευθυντήριες Οδηγίες Κτηνιατρικής Οδοντιατρικής WSAVA

WSAVA
Global Veterinary Community

# Κατευθυντήριες Οδηγίες Κτηνιατρικής Οδοντιατρικής από την Παγκόσμια Εταιρεία Κτηνιατρικής Μικρών Ζώων

**World Small Animal Veterinary Association, WSAVA**

**Κατευθυντήριες Οδηγίες Κτηνιατρικής**
**Οδοντιατρικής από την ΠαγκόσμιαΕταιρεία**
**Κτηνιατρικής Μικρών Ζώων**
**World Small Animal Veterinary Association, WSAVA**

**Συγγραφείς:**
Brook A. Niemiec DAVDC, DEVDC, FAVD (Η.Π.Α.), Jerzy Gawor DAVDC, DEVDC, FAVD (Πολωνία), Ana Nemec DAVDC, DEVDC (Σλοβενία), David Clarke DAVDC (Αυστραλία), Cedric Tutt, DEVDC (Νότιος Αφρική), Marco Gioso DAVDC (Βραζιλία), Paulo Stegall DACVAA (Καναδάς), Marge Chandler DACVN, DACVIM, DECVIM-CA (Ηνωμένο Βασίλειο), Gottfried Morgenegg (Ελβετία), Rod Jouppi (Καναδάς), Kymberley Stewart (Καναδάς).

**Επιστημονική επιμέλεια μετάφρασης**
Σεραφείμ Παπαδημητρίου

**Μετάφραση στην ελληνική γλώσσα:**
Σεραφείμ Αθ. Παπαδημητρίου Κτηνίατρος, Οδοντίατρος, αναπληρωτής καθηγητής Κτηνιατρικής Α.Π.Θ.

Μαρία Ι. Κούκη Κτηνίατρος, MSc, διδάκτορας Κτηνιατρικής Α.Π.Θ.

# Πρόλογος

Οι κατευθυντήριες οδηγίες Κτηνιατρικής Οδοντιατρικής από την Παγκόσμια Εταιρεία Κτηνιατρικής Μικρών Ζώων (World Small Animal Veterinary Association, WSAVA) αποτελούν ένα ιδιαίτερα ενδιαφέρον και σημαντικό πόνημα μιας μεγάλης συγγραφικής ομάδας από πολλά μέρη του κόσμου. Λόγω της πολυσυλλεκτικότητας, του προσωπικού ύφους του κάθε συγγραφέα, αλλά και της χρήσης τμημάτων άλλων σχετικών επιστημονικών κειμένων, η μεταφραστική ομάδα αντιμετώπισε ένα πρόβλημα ανομοιογένειας του κειμένου. Με στόχο το κείμενο να είναι εύληπτο και κατανοητό για τον Έλληνα κτηνίατρο και χωρίς να αλλοιώνεται η επιστημονική άποψη των συγγραφέων, έγινε προσπάθεια οι μεταφρασμένες στην ελληνική γλώσσα οδηγίες να έχουν ένα ενιαίο ύφος. Για το λόγο αυτό η μετάφραση κάποιων τμημάτων του κειμένου αποδίδει μεν πιστά την επιστημονική άποψη των συγγραφέων, πιθανώς όμως, υπάρχουν κάποιες διαφορές μεταξύ του πρωτότυπου και της απόδοσης στην ελληνική γλώσσα.

***Ο επιμελητής της μετάφρασης στην ελληνική γλώσσα***
*Σεραφείμ Αθ. Παπαδημητρίου*

# Περίληψη

Οι οδοντιατρικές, οι στοματολογικές και οι γναθοπροσωπικές παθήσεις αποτελούν τις συχνότερες παθήσεις που αντιμετωπίζονται στην κτηνιατρική μικρών ζώων. Οι παθήσεις αυτές προκαλούν έντονο πόνο αλλά και λοιμώξεις, τόσο τοπικά, όσο και συστηματικά. Για τους λόγους που προαναφέρονται, η Παγκόσμια Εταιρεία Κτηνιατρικής Μικρών Ζώων θεωρεί ότι οι οδοντιατρικές παθήσεις που δεν αντιμετωπίζονται ή που αντιμετωπίζονται ανεπαρκώς, υποβαθμίζουν την ευζωία των ζώων συντροφιάς. Η οδοντιατρική αποτελεί μια ειδίκευση της κτηνιατρικής στην οποία δεν έχει δοθεί μέχρι τώρα η απαιτούμενη προσοχή και υφίστανται διάφοροι μύθοι και παρανοήσεις σχετικά με αυτή. Η διδασκαλία της κτηνιατρικής οδοντιατρικής στις κτηνιατρικές σχολές αποτελεί το μέσο με το οποίο η ειδικότητα αυτή της κτηνιατρικής επιστήμης θα εξελιχθεί και θα προοδεύσει.

Οι κατευθυντήριες οδηγίες αποσκοπούν στην παροχή των απαραίτητων πληροφοριών στους κτηνιάτρους, ώστε να κατανοήσουν τις καλύτερες πρακτικές οδοντιατρικής θεραπείας και να θέσουν ρεαλιστικά ελάχιστα επίπεδα παροχής οδοντιατρικής φροντίδας. Το τρίπτυχο οδηγιών του συστήματος δια βίου εκπαίδευσης της WSAVA, αποτελεί ένα παγκόσμιο εργαλείο παροχής συμβουλών σε θέματα θεραπείας και υπογραμμίζει τις απαιτήσεις σε θέματα αναισθησιολογίας και ευζωίας για τα ασθενή μικρά ζώα. Το παρόν έγγραφο υπογράφουν κτηνίατροι οδοντίατροι από 5 ηπείρους, καθώς και μέλη επιτροπών της WSAVA που ασχολούνται με τη Διαχείριση του Πόνου, με θέματα Διατροφής και με την Ευζωία.

Οι οδηγίες παρέχουν πληροφορίες σχετικά με συχνά παθολογικά προβλήματα της στοματικής κοιλότητας και τη θεραπεία τους, με τη θεραπεία της περιοδοντικής νόσου, τις εξαγωγές και τη λήψη και τη διάγνωση των οδοντικών ακτινογραφημάτων. Επίσης, συμπεριλαμβάνεται ένα εύκολα εφαρμόσιμο στην κλινική πράξη σύστημα βαθμονόμησης της οδοντικής υγείας. Επιπλέον, περιέχονται κεφάλαια σχετικά με την αναισθησία και τον έλεγχο του πόνου κατά τη διάρκεια των οδοντιατρικών επεμβάσεων, με την οδοντική φροντίδα στο σπίτι, πληροφορίες σχετικά με θέματα διατροφής και προτάσεις για το ρόλο που θα πρέπει να διαδραματίζουν τα πανεπιστήμια στη βελτίωση της παροχής οδοντιατρικής φροντίδας στην καθημερινή κτηνιατρική πράξη. Περιλαμβάνεται, επίσης, μια συζήτηση που αφορά τα ολέθρια αποτελέσματα της εφαρμογής οδοντιατρικών πράξεων χωρίς γενική αναισθησία (anesthesia-free, AFD ή non-anesthetic dentistry, NAD), η οποία είναι τουλάχιστον αναποτελεσματική ή ακόμα και επιβλαβής. Η αρνητική επίδραση των αδιάγνωστων ή/και μη θεραπευμένων οδοντιατρικών παθήσεων στην υγεία και διάθεση των ασθενών ζώων και η σχέση τους με την ευζωία, συζητούνται, επίσης, στο παρόν έγγραφο.

# Εισαγωγή

Η Παγκόσμια Εταιρεία Κτηνιατρικής Μικρών Ζώων (World Small Animal Veterinary Association, WSAVA) αποτελεί μια «εταιρεία αποτελούμενη από εταιρείες» με μέλη περισσότερους από 200.000 κτηνιάτρους μικρών ζώων και αντιπροσωπεύεται από περισσότερες από 101 εταιρείες μέλη. Η χρήση των οδηγιών προσφέρει βοήθεια σε ολόκληρη την κτηνιατρική κοινότητα ώστε να κατανοήσει, να ενστερνιστεί και να θεσπίσει τις προδιαγραφές για την άσκηση της κτηνιατρικής πράξης, που θα βελτιώσουν την ποιότητα παροχής φροντίδας για όλα τα ασθενή ζώα.

Σε συνέχεια των προηγούμενων, η επιτροπή για την Τυποποίηση των Παγκόσμιων Κατευθυντήριων Οδηγιών Οδοντιατρικής, θεσπίστηκε για να αναπτυχθεί ένα σχετικό έγγραφο που θα λαμβάνει υπόψη τις διαφορές στο εκπαιδευτικό υπόβαθρο, την πρόσβαση σε εξοπλισμό και φάρμακα καθώς και τα προτιμώμενα θεραπευτικά πρωτόκολλα. Το γεγονός ότι η επιτροπή για τη θέσπιση των οδηγιών αποτελείται από μέλη ποικίλων κτηνιατρικών ειδικοτήτων δίνει έμφαση στην πολυμορφική προσέγγιση που απαιτείται για την παροχή κατάλληλων υπηρεσιών για την οδοντική υγεία. Οι συγγραφείς διακρίνονται για την προηγμένη εκπαίδευση που διαθέτουν σε θέματα οδοντιατρικής, διατροφής, αναισθησιολογίας, αναλγησίας και ευζωίας των ζώων και έχουν συνταχθεί ώστε να υπογραμμίσουν τη σημασία της αντιμετώπισης και πρόληψης των οδοντικών παθήσεων, από τη σκοπιά διαφόρων πεδίων παροχής κτηνιατρικής φροντίδας.

Η WSAVA ειλικρινά ελπίζει ότι οι παρούσες οδηγίες θα ενθαρρύνουν τα μέλη του παγκόσμιου συστήματος υγειονομικής περίθαλψης, να αναγνωρίζουν και να θεραπεύουν τις οδοντικές παθήσεις, να προάγουν περαιτέρω και να συμπεριλάβουν την οδοντιατρική στις πανεπιστημιακές παραδόσεις και να αυξήσουν το επίπεδο εμπιστοσύνης στην ανάγκη για κατάλληλη κτηνιατρική οδοντιατρική φροντίδα στους ασθενείς τους σε παγκόσμιο επίπεδο.

# Πίνακας Περιεχομένων

**Κεφάλαιο 1:**
**Ανατομία της στοματικής κοιλότητας και Συχνότερες Παθολογικές Καταστάσεις ..... 11**

**Κεφάλαιο 2:**
**Ζητήματα Ευζωίας των Ζώων σε σχέση με την οδοντική υγεία ..... 68**

**Κεφάλαιο 3:**
**Αναισθησιολογική διαχείριση και έλεγχος του Πόνου ..... 75**

**Κεφάλαιο 4:**
**Εξέταση της Στοματικής Κοιλότητας και Καταγραφή των ευρημάτων ..... 89**

**Κεφάλαιο 5:**
**Θεραπεία της Περιοδοντικής Νόσου ..... 100**

**Κεφάλαιο 6:**
**Ακτινολογία Δοντιών ..... 123**

**Κεφάλαιο 7:**
**Εξαγωγές Δοντιών ..... 131**

**Κεφάλαιο 8:**
**Ο ρόλος του Πανεπιστημίου στην επιμόρφωση σε θέματα οδοντιατρικής ..... 142**

**Κεφάλαιο 9:**
**Απαραίτητος εξοπλισμός ..... 147**

**Κεφάλαιο 10:**
**Αναφορές ..... 161**

# Κεφάλαιο 1

## Ανατομία της στοματικής κοιλότητας και Συχνότερες Παθολογικές Καταστάσεις

## Ανατομία και φυσιολογία του στόματος και των δοντιών

### +Οστά της άνω και της κάτω γνάθου

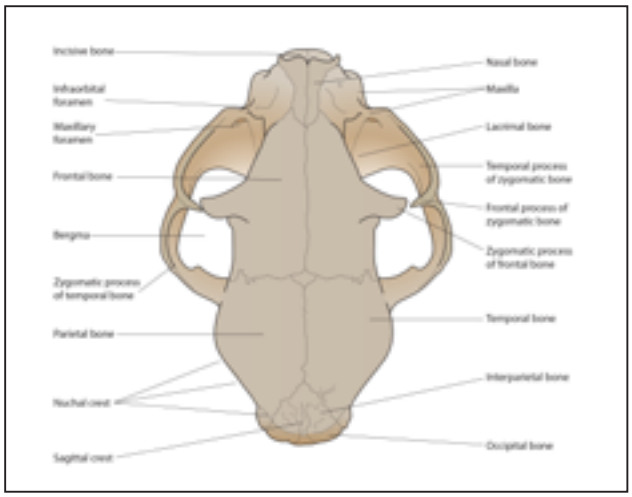


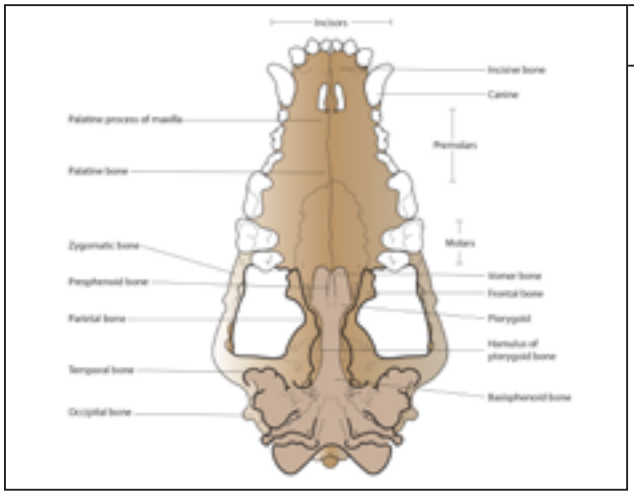


1

Η άνω γνάθος αποτελείται από το διφυές οστό της άνω γνάθου και το τομικό οστό. Η φατνιακή απόφυσή τους περιλαμβάνει φατνία για τους τομείς (τομικό οστό), τους κυνόδοντες, τους προγομφίους και γομφίους (οστό της άνω γνάθου). **(Εικόνα 1)** Η κάτω γνάθος αποτελείται από τα δύο ημιμόρια της κάτω γνάθου που ενώνονται στη γενειακή σύμφυση. Κάθε ημιμόριο αποτελείται από το σώμα που φέρει φατνία για τους τομείς, τον κυνόδοντα, τους προγομφίους και τους γομφίους και από τον κλάδο που αποτελείται από τη γωνιαία, την κορονωειδή και την κονδυλοειδή απόφυση. Η κονδυλοειδής απόφυση του κλάδου της κάτω γνάθου διαρθρώνεται με το κροταφικό οστό στην κροταφογνάθική διάρθρωση (Lewis and Reiter, 2010; Evans and de Lahunta, 2013). **(Εικόνα 2)**

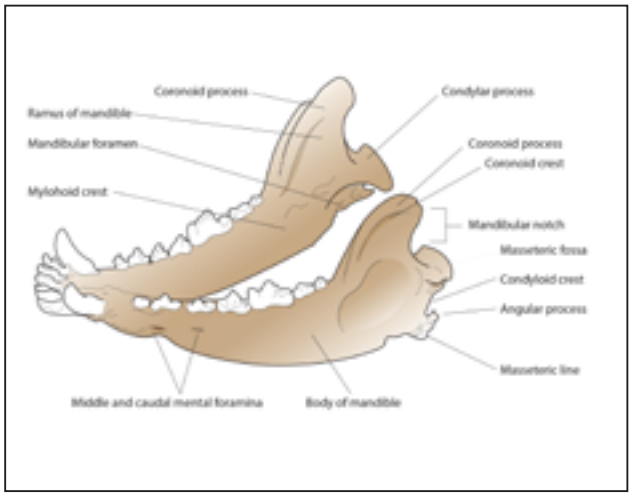


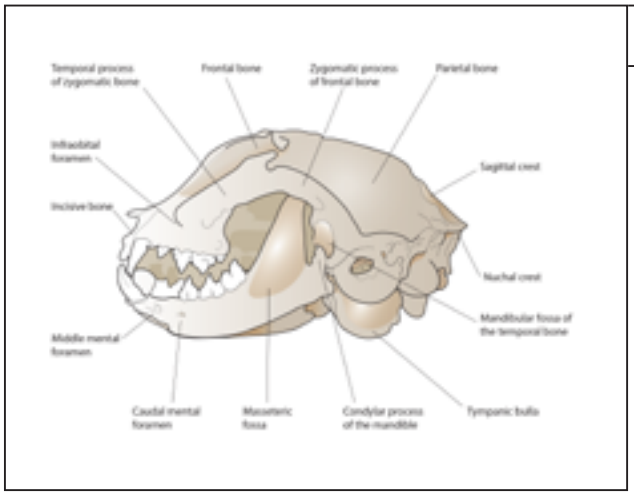


2

**Στις γνάθους υπάρχουν 6 κλινικώς σημαντικά τρήματα:**

- άνω γναθιαίο τρήμα: ακριβώς ραχιαίως της άπω επιφάνειας του τετάρτου προγομφίου της άνω γνάθου· το τρήμα αυτό αποτελεί το σημείο εισόδου του υποκογχίου νεύρου και των αιμοφόρων αγγείων στον υποκόγχιο πόρο,

- υποκόγχιο τρήμα: ραχιαίως του μεσοδόντιου διαστήματος του τρίτου και τέταρτου προγομφίου, από αυτό εξέρχονται το υποκόγχιο νεύρο και τα αιμοφόρα αγγεία προερχόμενα από τον υποκόγχιο πόρο,

- κάτω γναθιαίο τρήμα: στην έσω επιφάνεια του κλάδου της κάτω γνάθου.· Αποτελεί το οπίσθιο στόμιο του γναθιαίου πόρου και την είσοδο του κάτω φατνιακού νεύρου και των αιμοφόρων αγγείων στο γναθιαίο πόρο,

- οπίσθιο, μέσο και πρόσθιο γενειακά τρήματα: αποτελούν τα πρόσθια στόμια του γναθιαίου πόρου. Το οπίσθιο γενειακό τρήμα εντοπίζεται στην περιοχή της εγγύς ρίζας του τρίτου προγομφίου, το μέσο στην περιοχή της εγγύς ρίζας του δευτέρου προγομφίου και το πρόσθιο στην περιοχή του δεύτερου τομέα. Το οπίσθιο και το μέσο τρήμα είναι δυνατό να συνενώνονται σε ένα (Evans and de Lahunta, 2013, Lewis and Reiter, 2010).

## Νεύρωση, αιμάτωση και μασητήριοι μύες

Η γναθοπροσωπική περιοχή, η στοματική κοιλότητα και η γλώσσα νευρώνονται από το τρίδυμο νεύρο (V), το προσωπικό νεύρο (VII), το γλωσσοφαρυγγικό νεύρο (IX), το πνευμονογαστρικό νεύρο (X) και το υπογλώσσιο νεύρο (XII). Η αιμάτωση παρέχεται από τη γναθιαία αρτηρία. Οι κλάδοι της γναθιαίας αρτηρίας που απαντώνται συνηθέστερα κατά τη διάρκεια των χειρουργικών επεμβάσεων του στόματος και της γναθοπροσωπικής περιοχής είναι η ελάσσων υπερώια αρτηρία, η υποκόγχια αρτηρία, η κατιούσα υπερώια αρτηρία (η οποία δίνει κλάδους τη μείζονα υπερώια και τις σφηνοϋπερώιες αρτηρίες) και η κάτω φατνιακή αρτηρία (Lewis and Reiter, 2010; Evans and de Lahunta, 2013). **(Εικόνα 3)**

*3*

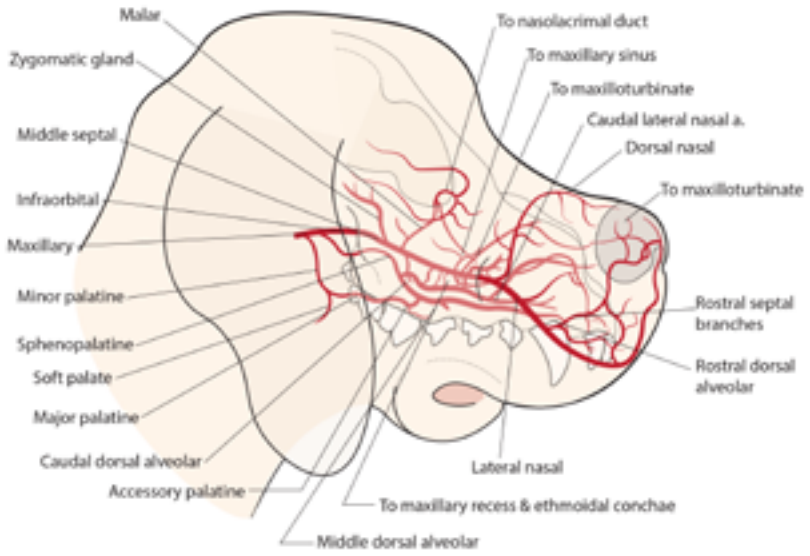

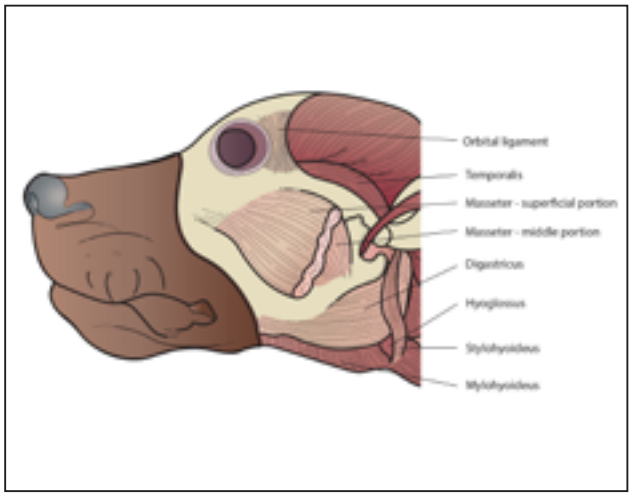


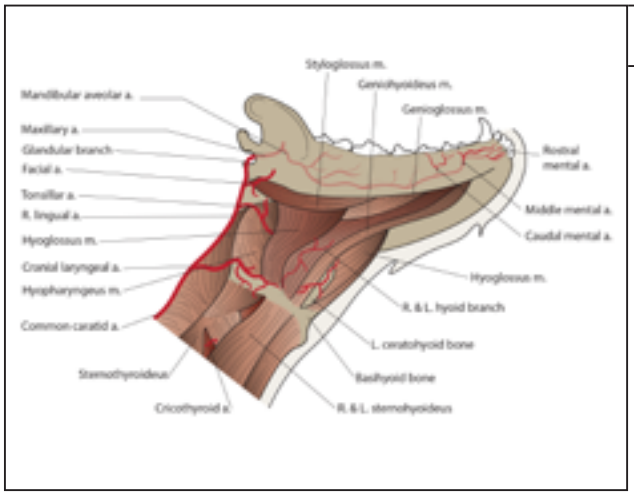


4

Υπάρχουν τέσσερεις ομάδες μασητήριων μυών-ο μασητήρας, ο κροταφίτης, ο έσω και ο έξω πτερυγοειδής και ο διγάστορας της κάτω γνάθου. Εκτός από το διγάστορα που ανοίγει το στόμα, όλες οι υπόλοιπες μυϊκές ομάδες το κλείνουν (Lewis and Reiter, 2010; Evans and de Lahunta, 2013). **(Εικόνα 4)**

## Σάλιο

Τα στοματικά υγρά (μικτό σάλιο) αποτελούνται από εκκρίσεις των μειζόνων σιαλογόνων αδένων (παρωτίδα, υπογνάθιος σιαλογόνος αδένας, υπογλώσσιος σιαλογόνος αδένας και ζυγωματικός σιαλογόνος αδένας στο σκύλο και επιπλέον ο σιαλογόνος του γομφίου στη γάτα), των ελασσόνων σιαλογόνων αδένων, από αποπεπτωκότα στοματικά επιθηλιακά κύτταρα, από μικροοργανισμούς και τα προϊόντα του μεταβολισμού τους, από υπολείμματα τροφών και από συστατικά του ορού του αίματος και φλεγμονώδη κύτταρα που προέρχονται από την ουλοδοντική σχισμή. Η φυσιολογική παραγωγή σάλιου έχει ιδιαίτερη σημασία για την καλή στοματική υγεία (Nanci, 2008; Lewis and Reiter, 2010).

## Παροχέτευση της λέμφου

Τρία λεμφικά κέντρα παροχετεύουν τη στοματική κοιλότητα, την κεφαλή και το λαιμό. Τα κέντρα αυτά είναι εκείνα της παρωτίδας, τα υπογνάθια (συμπεριλαμβανομένων των παρειακών λεμφαδένων) και τα οπισθοφαρυγγικά. Το μονοπάτι που ακολουθεί η λεμφική παροχέτευση είναι απρόβλεπτο, αλλά το κύριο κέντρο της λεμφικής παροχέτευσης της κεφαλής είναι το οπισθοφαρυγγικό, το οποίο αποτελείται από τον έσω και σε ορισμένες περιπτώσεις από τον έξω λεμφαδένα (Lewis and Reiter, 2010; Evans and de Lahunta, 2013;Skinner *et al.*, 2016).

## Κυρίως στοματική κοιλότητα και οδοντοφυΐα

Τα ανατομικά όρια της κυρίως στοματικής κοιλότητας είναι η σκληρή και η μαλακή υπερώα ραχιαίως, οι φατνιακές ακρολοφίες και τα δόντια προσθίως και πλαγίως και το έδαφος του στόματος που αποτελείται από της γλώσσα και τον υπογλώσσιο βλεννογόνο. Τα δόντια προσφύονται στις άνω και κάτω οδοντικές ακρολοφίες, κάθε μία από τις οποίες αποτελείται από δύο τεταρτημόρια.

5

**CAT Dental formula**

Deciduous dental formula: $\frac{313}{312} = 26$

Permanent dental formula: $\frac{3131}{3121} = 30$

**DOG Dental formula**

Deciduous dental formula: $\frac{313}{313} = 28$

Permanent dental formula: $\frac{3142}{3143} = 42$

Σύμφωνα με το τροποποιημένο Τριαδικό σύστημα χαρακτηρισμού της οδοντοστοιχίας των ενηλίκων ζώων, η άνω δεξιά γνάθος είναι το τεταρτημόριο ένα, η άνω αριστερή γνάθος είναι το τεταρτημόριο δύο, η κάτω αριστερή γνάθος είναι το τεταρτημόριο τρία και η κάτω δεξιά γνάθος είναι το τεταρτημόριο τέσσερα. Ο οδοντικός τύπος του σκύλου είναι 2x Τ3/3 : Κ1/1 : Π4/4 : Γ2/3 = 42. Ο οδοντικός τύπος των κουταβιών είναι 2x Τ3/3 : Κ1/1 : Π3/3 = 28, των ενηλίκων γατών είναι 2x Τ3/3 : Κ1/1 : Π3/2 : Γ1/1 = 30 και των ανήλικων γατών είναι 2x Τ3/3 : Κ1/1 : Π3/2 = 26. (**Εικόνα 5**)

Η σύγκλειση περιγράφει τον τρόπο με τον οποίο τα δόντια έρχονται σε επαφή και κατά την εκτίμησή της θα πρέπει να ελέγχονται έξι σημεία - οι τομείς, οι κυνόδοντες, οι προγόμφιοι και η σύγκλειση των οπισθίων προγομφίων/γομφίων, καθώς και η συμμετρία της κεφαλής και η παρουσία/θέση έκφυσης του κάθε δοντιού (Lewis and Reiter, 2010; Verstraete 2011; AVDC Nomenclature Committee, 2017).

Οι σκύλοι και οι γάτες είναι διφυόδοντα (έχουν νεογιλά και μόνιμα δόντια), ανελόδοντα (η έκφυση των δοντιών δεν είναι διαρκής) και βραχύδοντα (οι ρίζες είναι μακρύτερες από τις μύλες οι οποίες καλύπτονται πλήρως από αδαμαντίνη). Οι μόνιμοι τομείς είναι δόντια μικρού μεγέθους με μία ρίζα. Οι κυνόδοντες είναι τα μεγαλύτερα δόντια με μία ρίζα. Η ρίζα του κυνόδοντα της κάτω γνάθου βρίσκεται γλωσσικά του γναθιαίου πόρου και καταλαμβάνει μεγάλο τμήμα της κάτω γνάθου. Ένα μικρό πέταλο οστού παρεμβάλλεται μεταξύ της ρίζας του κυνόδοντα της άνω γνάθου και της ρινικής κοιλότητας, συνεπώς στην περιοχή μπορεί να προκύψει σχετικά συχνά στοματορρινική επικοινωνία.

Στους σκύλους, οι προγόμφιοι ποικίλουν σε μέγεθος και αριθμό ριζών. Οι πρώτοι προγόμφιοι (άνω και κάτω) είναι μικροί, με μία ρίζα, ο τέταρτος προγόμφιος της άνω γνάθου είναι ογκώδης με τρείς ρίζες και οι υπόλοιποι προγόμφιοι έχουν δύο ρίζες. Οι ρίζες προγομφίων και γομφίων της άνω γνάθου φύονται κοντά στο υποκόγχιο τρήμα, στη ρινική κοιλότητα και στο βολβό του οφθαλμού. Οι γομφίοι της άνω γνάθου στο σκύλο έχουν τρεις ρίζες και μασητική επιφάνεια. Ο πρώτος γομφίος της κάτω γνάθου είναι ογκώδης με δύο ρίζες που βρίσκονται κοντά στο γναθιαίο πόρο (Lewis and Reiter, 2010; Verstraete 2011; AVDC Nomenclature Committee, 2017). Ο πρώτος γομφίος των μικρόσωμων σκύλων είναι αναλογικά ογκωδέστερος σε σχέση με το ύψος της γνάθου, συγκρινόμενος με εκείνον μεγαλόσωμων φυλών (Gioso *et al.* 2001). Ο δεύτερος και ο τρίτος γομφίος της κάτω γνάθου είναι παρόμοιοι, με τον δεύτερο να έχει δύο ρίζες και τον τρίτο μία.

Στις γάτες, ο δεύτερος προγόμφιος της άνω γνάθου είναι ένα μικρό δόντι με μία ρίζα (σπανίως είναι δίρριζος). Ο τρίτος προγόμφιος της άνω γνάθου είναι δίρριζος (πιθανώς να έχει και 3 ρίζες) και υπάρχει ακόμα ένας τρίρριζος τέταρτος προγόμφιος με μεγαλύτερο όγκο. Η κάτω γνάθος φέρει μόνο δύο (τρίτος και τέταρτος) προγομφίους με δύο ρίζες ο καθένας, οι οποίες φύονται κοντά στον γναθιαίο πόρο.

Στη γάτα υπάρχει ακόμα ένας μικρός μονόρριζος ή δίρριζος γομφίος στην άνω και ένας ογκώδης δίρριζος γομφίος στην κάτω γνάθο. Σε γενικές γραμμές, τα δόντια με δύο ρίζες είναι

συμμετρικά με ρίζες που έχουν όμοιο μέγεθος. Σημαντική εξαίρεση παρατηρείται στον πρώτο γομφίο της κάτω γνάθου που αποτελείται από μια μεγάλη εγγύς και μια πολύ μικρή άπω ρίζα (Niemiec 2014).

Τα νεογιλά δόντια είναι μικρότερα σε μέγεθος, λεπτότερα και πιο αιχμηρά σε σύγκριση με τα μόνιμα δόντια, ωστόσο έχουν αναλογικά μακρύτερες ρίζες (Lewis and Reiter 2010; Verstraete 2011).

## Η δομή των δοντιών και των στηρικτικών τους ιστών

Στο μεγαλύτερο τμήμα του το δόντι (μόνιμο) αποτελείται από οδοντίνη, η οποία παράγεται από τις οδοντινοβλάστες στην περιφέρεια της πολφικής κοιλότητας. Η πρωτογενής οδοντίνη παράγεται κατά την ανάπτυξη του δοντιού, ενώ η δευτερογενής οδοντίνη εναποτίθεται μετά την ολοκλήρωση της ανάπτυξης της ρίζας και σηματοδοτεί την φυσιολογική γήρανση του δοντιού. Τριτογενής οδοντίνη εναποτίθεται σε μια προσπάθεια επιδιόρθωσης. Το κεντρικό τμήμα του δοντιού (πολφική κοιλότητα) καταλαμβάνεται από τον πολφό. Ο πολφός περιλαμβάνει τα νεύρα, τα αγγεία και τα λεμφαγγεία, το συνδετικό ιστό και τις οδοντινοβλάστες. Ο πολφός στο σκύλο και στη γάτα επικοινωνεί με τον περιοδοντικό σύνδεσμο μέσω του ακρορριζικού δέλτα και των παράπλευρων ριζικών σωλήνων στα ενήλικα ζώα. Στα νεαρά ζώα, το άνοιγμα της πολφικής κοιλότητας είναι ευρύ και διαμορφώνεται σε ακρορριζικό δέλτα κατά τη διαδικασία της ακρορριζογένεσης. Η μύλη του δοντιού καλύπτεται από αδαμαντίνη η οποία είναι ο σκληρότερος και περισσότερο ενασβεστιωμένος ιστός του σώματος. Η αδαμαντίνη παράγεται από τις αδαμαντινοβλάστες και μόνο μέχρι να ξεκινήσει η ανατολή του δοντιού (Pashley and Liewehr, 2006; Nanci 2008;, Lewis and Reiter, 2010 Verstraete 2011). Το πάχος της αδαμαντίνης ποικίλει από 0.1 mm-1 mm στις γάτες και τους σκύλους (Crossley 1995). Η ρίζα του δοντιού καλύπτεται από οστεΐνη, έναν ενασβεστιωμένο συνδετικό ιστό που μοιάζει με οστό και παράγεται από τις οστεοβλάστες (Pashley and Liewehr, 2006; Nanci 2008; Lewis and Reiter, 2010; Verstraete 2011). (**Εικόνα 6**)

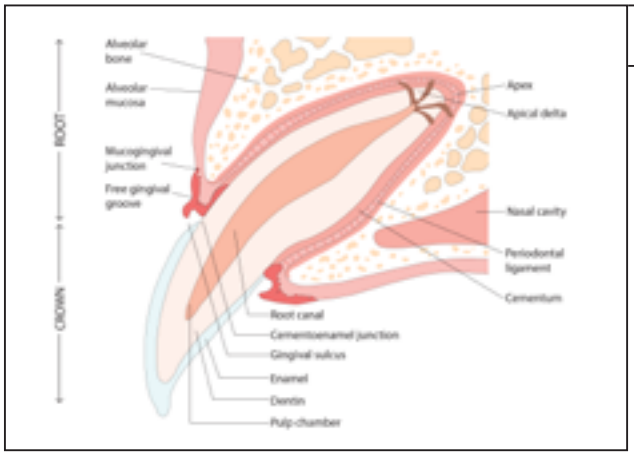

*6*

Η στήριξη των δοντιών πραγματοποιείται από το περιοδόντιο, στους περιοδοντικούς ιστούς συμπεριλαμβάνονται τα ούλα, ο περιοδοντικός σύνδεσμος, η οδοντίνη και η φατνιακή απόφυση. Τα ούλα διακρίνονται σε προσπεφυκότα και ελεύθερα. Η ουλοδοντική σχισμή είναι η περιοχή ανάμεσα στο δόντι και στα ελεύθερα ούλα και έχει φυσιολογικό βάθος 0-1 mm στις γάτες και 0-3 mm στους σκύλους. Το έδαφος της ουλοδοντικής σχισμής σχηματίζεται από συνδετικό επιθήλιο. Κάτω από το συνδετικό επιθήλιο βρίσκεται ο κύριος στηρικτικός ιστός του δοντιού – ο περιοδοντικός σύνδεσμος. Ο περιοδοντικός σύνδεσμος συνδέεται στην οστεΐνη του δοντιού και στην φατνιακή απόφυση και με αυτό τον τρόπο συγκρατεί το δόντι στο φατνίο (Wolf *et al.* 2005; Lewis and Reiter, 2010; Verstraete 2011).

**Σημεία κλειδιά:**

Η γνώση και η κατανόηση της ανατομίας, της φυσιολογίας και της βασικής εμβρυολογίας του στόματος και των δοντιών αποτελούν το κλειδί για την κατανόηση της διαδικασίας με την οποία προκαλούνται οι διάφορες παθήσεις και άλλες ανωμαλίες της γναθοπροσωπικής περιοχής, της στοματικής κοιλότητας και των δοντιών

Είναι αδύνατο να διενεργηθούν οι απαραίτητες διαγνωστικές εξετάσεις και να εφαρμοστεί η κατάλληλη θεραπεία χωρίς την άριστη γνώση της βασικής ανατομίας και φυσιολογίας

Η γνώση της βασικής ανατομίας και φυσιολογίας περιλαμβάνει και τη γνώση της δομής και λειτουργίας των γναθοπροσωπικών οστών, των μασητήριων μυών, της νεύρωσης και αγγείωσης, της λεμφικής παροχέτευσης, των σιελογόνων αδένων, της κυρίως στοματικής κοιλότητας και της οδοντοφυίας (συμπεριλαμβανομένης της δομής των δοντιών και των στηρικτικών ιστών των δοντιών)

# Περιοδοντική Νόσος

## Εισαγωγή

Η περιοδοντική νόσος αποτελεί τη συχνότερη πάθηση των μικρών ζώων (University of Minn 1996; Lund Em*et al.* 1999). Μέχρι την ηλικία των δύο ετών, 70% των γατών και 80% των σκύλων πάσχουν από κάποια μορφή περιοδοντικής νόσου (Marshall 2014). Οι σύγχρονες έρευνες αναφέρουν ποσοστά προσβολής κοντά στο 90% επι του συνόλου των ασθενών ζώων (Fernandes 2012, Queck *et al* 2018). Οι μικρόσωμες και οι νανόσωμες φυλές σκύλων είναι ιδιαίτερα ευάλωτες στη νόσο (Hoffmann TH & Gaengler , 1996).

Παρά το μεγάλο επιπολασμό της, η περιοδοντική νόσος παραμένει σε μεγάλο βαθμό αδιάγνωστη. Το γεγονός αυτό οφείλεται εν μέρει στην έλλειψη επιμόρφωσης, αλλά κυρίως στο ότι τα κλινικά σημεία της νόσου είναι ήπια ή αφανή. Συνεπώς, η θεραπεία ξεκινάει σε ήδη προχωρημένο στάδιο της νόσου. Η ελλιπής διάγνωση και η αποτυχία άμεσης θεραπείας, μπορεί να οδηγήσουν σε επιδείνωση της περιοδοντικής νόσου, με ποικίλες τοπικές και συστηματικές επιπτώσεις.

## Παθογένεια

Η περιοδοντική νόσος περιγράφεται σε 2 στάδια: την ουλίτιδα και την περιοδοντίτιδα. Η ουλίτιδα αποτελεί το αρχικό, αναστρέψιμο στάδιο, κατά το οποίο η φλεγμονή περιορίζεται στα ούλα. Η ουλίτιδα προκαλείται από του μικροοργανισμούς της μικροβιακής πλάκας των δοντιών και είναι δυνατό να αναστραφεί με την κατάλληλη επαγγελματική οδοντιατρική φροντίδα και τη συνεπή φροντίδα στο σπίτι (Silness & Low, 1964; Loe *et al* 1965;DeBowes 2010). Η περιοδοντίτιδα αποτελεί το επόμενο στάδιο της νόσου και χαρακτηρίζεται από φλεγμονή των βαθύτερων στηρικτικών ιστών του δοντιού (περιοδοντικός σύνδεσμος, οστεΐνη, φατνιακό οστό) και προκαλείται από μικροοργανισμούς (Armitage, 1999; Novak, 2006; DeBowes 2010). Η φλεγμονή οδηγεί σε προοδευτική καταστροφή των περιοδοντικών ιστών, οδηγώντας σε απώλεια στήριξης (Wiggs & Lobprise 1997). Αυτή εκδηλώνεται ως υφίζηση, ως δημιουργία περιοδοντικού θύλακα ή και με τους δύο τρόπους. Ως περιοδοντικός θύλακας χαρακτηρίζεται

το βάθος της ουλοδοντικής σχισμής που είναι μεγαλύτερο από 3 mm στο σκύλο και 0,5 mm στη γάτα. Η απώλεια φατνιακού οστού λόγω περιοδοτνίτιδας είναι μη αναστρέψιμη χωρίς την εφαρμογή εξελιγμένων αναγεννητικών χειρουργικών τεχνικών (Shoukry *et al* 2007; DeBowes 2010). Παρόλο που η απώλεια οστού είναι μη αναστρέψιμη, με την εφαρμογή της ενδεδειγμένης θεραπείας είναι δυνατό να διακοπεί η εξέλιξή της, θα πρέπει όμως να λαμβάνεται υπόψη ότι τα περιοδοντικά δόντια είναι πιο δύσκολο να διατηρηθούν. Είναι σημαντικό να επισημναθεί ότι η απώλεια πρόσφυσης (δηλ. οστού) είναι πιθανό να υφίσταται και χωρίς την παρουσία ενεργού φλεγμονής.

Η περιοδοντική νόσος προκαλείται από μικροοργανισμούς της στοματικής κοιλότητας οι οποίοι προσκολλώνται στα δόντια σε ένα υλικό που ονομάζεται μικροβιακή πλάκα (Lindhe et al 1975; Boyce, 1995; Quirynen et al 2006). Η πλάκα είναι ένας βιοϋμένας που σχηματίζεται σχεδόν αποκλειστικά από μικροοργανισμούς της στοματικής κοιλότητας, που περιέχονται σε ένα υπόστρωμα γλυκοπρωτεϊνών και εξωκυττάριων πολυσακχαριτών (DuPont GA 1997; Socransky 2000; Quirynen et al 2006; ). Η πλάκα προσκολλάται στα καθαρά δόντια εντός 24 ωρών εάν δεν παρεμποδιστεί (Holcombe LJ et al 2014, Boyce *et al.* 1995). Λίγες ημέρες μετά την εφαρμογή της κατάλληλης αγωγής για τον έλεγχο της πλάκας των δοντιών, το μικροβίωμα του στόματος επανέρχεται στη φυσιολογική σύστασή του, οδηγώντας σε θεραπεία της ουλίτιδας (Silness & Low 1964; Loe et al 1965). Η πλάκα και η τρυγία μπορεί να περιέχουν έως και 100.0000.000.000.000 ($10^{12}$) μικρόβια ανά γραμμάριο (Socransky et al 2000, Quirynen et al 2006). Το σημαντικότερο είναι ότι οι μικροοργανισμοί του βιοϋμένα είναι 1000 έως 1500 φορές πιο ανθεκτικοί σε συγκεντρώσεις αντιμικροβιακών φαρμάκων και έως και 500.000 φορές σε συγκεντρώσεις αντισηπτικών που θα απαιτούνταν για να θανατωθούν τα μονήρη βακτήρια (Elder et al 1995; Socransky et al 2000; Quirynen *et al.* 2006).

Η περιοδοντική νόσος δεν προκαλείται από αύξηση του αριθμού των μικροοργανισμών, αλλά από μεταβολή του πληθυσμού του μικροβιώματος της στοματικής κοιλότητας. Η πλάκα στις υγιείς περιοχές απαρτίζεται σχεδόν αποκλειστικά από αερόβια είδη, με τα αναερόβια είδη να αποτελούν την πλειοψηφία του πληθυσμού στην περιοδοντική νόσο (Davis IJ et al 2013, Holcombe LJ et al 2014). Επιπλέον, η μελέτη του Davis (2013) έδειξε ότι τα ποσοστά των αναερόβιων μικροοργανισμών φαίνεται να αυξάνονται με την επιδείνωση της νόσου. Αυτή η μεταβολή στα είδη των μικροοργανισμών οδηγεί στη δημιουργία ουλίτιδας (Quirynen *et al.* 2006). Η διαδικασία πρόκλησης της νόσου είναι ιστολογικά όμοια ανάμεσα στους ανθρώπους και τους σκύλους, όμως, πρόσφατα έχουν περιγραφεί διαφορές στο σχηματισμό και στη σύσταση της μικροβιακής πλάκας των δύο ειδών (Holcombe *et al.* 2014).

Οι Dewhirst και συν. (2012) ανέφεραν ότι μόλις το 16,4 % των τάξεων των μικροοργανισμών είναι κοινά μεταξύ των ανθρώπων και των σκύλων. Μια διαφορά έγκειται στο γεγονός ότι η σύνθεση της μικροβιακής πλάκας των υγιών ανθρώπων απαρτίζεται κυρίως από gram-θετικούς αερόβιους μικροοργανισμούς, ενώ στους σκύλους κυρίως από gram-αρνητικούς αερόβιους (Davis IJ et al 2013). Επιπλέον, οι μικροοργανισμοί που αποικίζουν αρχικά την πλάκα είναι η Neisseria και η Bergeyella (Holcombe LJ et al 2014). Η σχετική αλκαλικότητα του σάλιου του σκύλου, συγκρινόμενη με εκείνο του ανθρώπου, ίσως δίνει μια εξήγηση για τις διαφορές στα είδη της μικροβιακής πλάκας μεταξύ των δύο ειδών (Lavy E et al 2012, Fejerskov et al 2008).

Η πλάκα που είναι ορατή στην επιφάνεια του δοντιού ονομάζεται υπερουλική πλάκα (Teughels W et al 2015, Niemiec BA 2012Quirynen *et al.* 2006; Wiggs & Lobprise 1997). Από τη στιγμή που επεκτείνεται κάτω από το όριο των ελεύθερων ούλων, μέσα στην ουλοδοντική σχισμή (ανάμεσα στα ούλα και τα δόντια ή το φατνιακό οστό), ονομάζεται υποοουλική πλάκα (Quirynen *et al.* 2006;

Niemiec 2008). Η υπερουλική πλάκα επηρεάζει την παθογονικότητα της υποοουλικής πλάκας στα πρώιμα στάδια της περιοδοντικής νόσου. Ωστόσο, από τη στιγμή που θα δημιουργηθεί περιοδοντικός θύλακας, η επίδραση της υπερουλικής πλάκας είναι ελάχιστη (Quirynen et al 2006). Συνεπώς, ο έλεγχος της υπερουλικής πλάκας αποκλειστικά, είναι μη αποτελεσματικός στον περιορισμό της εξέλιξης της περιοδοντικής νόσου (Westfelt et al 1998, Niemiec BA 1998, DeBowes 2010).

Τα βακτήρια της υποουλικής πλάκας εκκρίνουν τοξίνες και μεταβολικά προϊόντα που προκαλούν φλεγμονή των ούλων και των περιοδοντικών ιστών (Wiggs & Lobprise 1997; Harvey & Emily, 1993). Αυτή η φλεγμονή προκαλεί βλάβη των ούλων και ουλίτιδα η οποία τελικά,μπορεί να οδηγήσει σε περιοδοντίτιδα, δηλ., σε καταστροφή της σύνδεσης ανάμεσα στους περιοδοντικούς ιστούς και στα δόντια. Τα υποπροϊόντα του μεταβολισμού των βακτηρίων, εκτός από άμεση βλάβη που προκαλούν στους ιστούς, διεγείρουν και φλεγμονώδη απάντηση από την πλευρά του ξενιστή, η οποία βλάπτει περαιτέρω τους περιοδοντικούς ιστούς (Thoden Van Velzen *et al.* 1984; Lang, 2002; Scannapieco *et al.* 2004). Λευκά αιμοσφαίρια και άλλοι μεταβιβαστές της φλεγμονής μεταναστεύουν από τους περιοδοντικούς μαλακούς ιστούς στο διάστημα του περιοδοντικού συνδέσμου, λόγω αύξησης της διαπερατότητας των αγγείων και των διαστημάτων των μεσοκυττάριων δεσμών των επιθηλιακών κυττάρων της ουλοδοντικής σχισμής. Από τη στιγμή που ελευθερώνονται μέσα στο θύλακα, τα ένζυμα αυτά προκαλούν περαιτέρω φλεγμονή των ευαίσθητων ούλων και των άλλων περιοδοντικών ιστών. Η εξέλιξη της περιοδοντικής νόσου καθορίζεται από το συνδυασμό της λοιμογόνου δύναμης των βακτηρίων και της απάντησης του ξενιστή (Nisengard RJ et al 2006).

Η φλεγμονή που προκαλείται από τη δράση των υποουλικών βακτηρίων και την απάντηση του ξενιστή, καταστρέφει την πρόσφυση του δοντιού στους μαλακούς ιστούς και μειώνει τη στήριξη που παρέχει το οστό λόγω οστεοκλαστικών διεργασιών (Nisingard RJ et al 2006). Η απώλεια της περιοδοντικής πρόσφυσης του δοντιού έχει κατεύθυνση ακρορριζική (δηλαδή προς τη ρίζα). Το τελικό στάδιο της περιοδοντικής νόσου είναι η απώλεια του δοντιού, ωστόσο, η νόσος θα έχει ήδη προκαλέσει σημαντικά προβλήματα πριν την απώλεια του δοντιού.

**Η τρυγία (ή πέτρα) είναι η πλάκα που έχει ενασβεστιωθεί από την επίδραση του σάλιου. Η ίδια η τρυγία είναι σχετικά μη παθογόνος, προκαλώντας κυρίως ερεθισμό στους περιοδοντικούς ιστούς (Hinrichs JE 2006; Wiggs & Lobprise 1997, Niemiec 2008).**

7

## Κλινικά χαρακτηριστικά

Ο φυσιολογικός βλεννογόνος των ούλων έχει χρώμα ροδαλό (ενδεχομένως με φυσιολογική εναπόθεση μελανής χρωστικής), με λεπτή παρυφή και λεία, ομαλή υφή. (**Εικόνα** 7) Δε θα πρέπει να διακρίνεται πλάκα ή πέτρα επάνω στις επιφάνειες των δοντιών. Το φυσιολογικό βάθος της ουλοδοντικής σχισμής στο σκύλο είναι 0 έως 3mm και στη γάτα 0 - 0.5mm (Wiggs & Lobprise 1997; Bellows, 2004; DeBowes 2010; Niemiec 2013). Το πρώτο κλινικό σύμπτωμα της ουλίτιδας είναι το ερύθημα των ούλων, ακολουθούμενο από οίδημα και δυσοσμία (Fiorellini et al 2006;

8

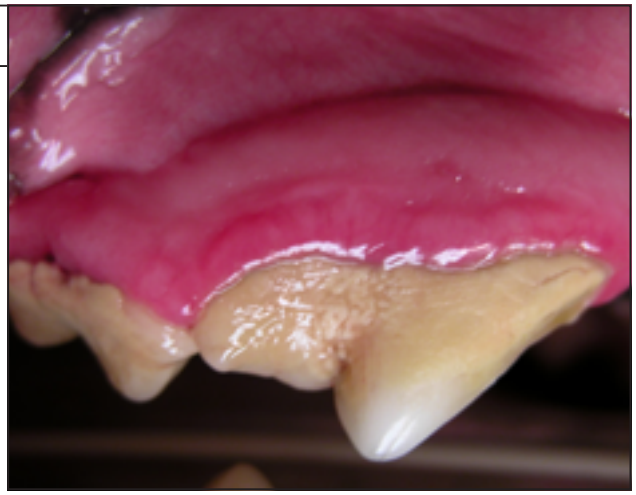

DeBowes 2010) (**Εικόνα 8**).
Η αυξημένη αιμορραγία των ούλων κατά την εξέταση με την περιοδοντική μήλη, το βούρτσισμα ή τη μάσηση μπορεί να προκύψει πριν από τη μεταβολή στο χρώμα (Meitner, 1979; Fiorellini *et al.*, 2006). (**Εικόνα 9**)
Η ουλίτιδα συνήθως σχετίζεται με την παρουσία τρυγίας, αλλά πρωτογενώς προκαλείται από την πλάκα και κατ' αυτό τον τρόπο μπορεί να είναι εμφανής χωρίς την ύπαρξη τρυγίας. (**Εικόνα 10**). Εναλλακτικά, είναι δυνατό να παρατηρείται εκτεταμένη εναπόθεση τρυγίας με ήπια ή καθόλου ουλίτιδα (**Εικόνα 1**1).

9

10

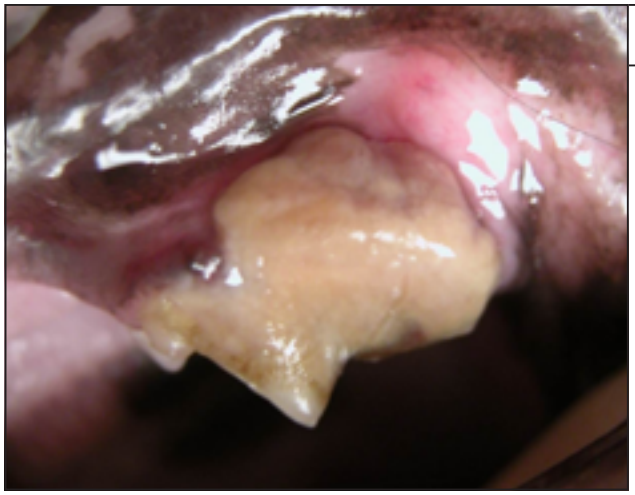

11

Είναι σημαντικό να σημειωθεί ότι η ίδια η τρυγία είναι κατ' ουσία μη παθογόνος (Niemiec BA 2008, Wiggs RB & Lobprise HB 1997). Συνεπώς, κριτήριο για την ανάγκη ανάληψης επαγγελματικής θεραπείας πρέπει να είναι η έκταση της φλεγμονής των ούλων και όχι η ποσότητα της τρυγίας (Niemiec 2013).

Καθώς η ουλίτιδα εξελίσσεται σε περιοδοντίτιδα, οι φλεγμονώδεις μεταβολές στη στοματική κοιλότητα εντείνονται. Το χαρακτηριστικό χαρακτηριστικό της εγκατεστημένης περιοδοντίτιδας είναι η απώλεια πρόσφυσης. Υπάρχουν ακόμα δύο κοινοί τρόποι με τους οποίους εμφανίζεται η απώλεια πρόσφυσης: με υφίζηση των ούλων με φυσιολογικό βάθος ουλοδοντικής σχισμής και με φυσιολογικό ύψος ούλων με σχηματισμό περιοδοντικού θύλακα. Όταν προκληθεί υφίζηση ενώ το βάθος του θύλακα παραμένει το ίδιο, οι ρίζες των δοντιών εκτίθενται και η παθολογική διεργασία γίνεται εύκολα αντιληπτή κατά την κλινική εξέταση με το ζώο σε εγρήγορση (**Εικόνα 12**).

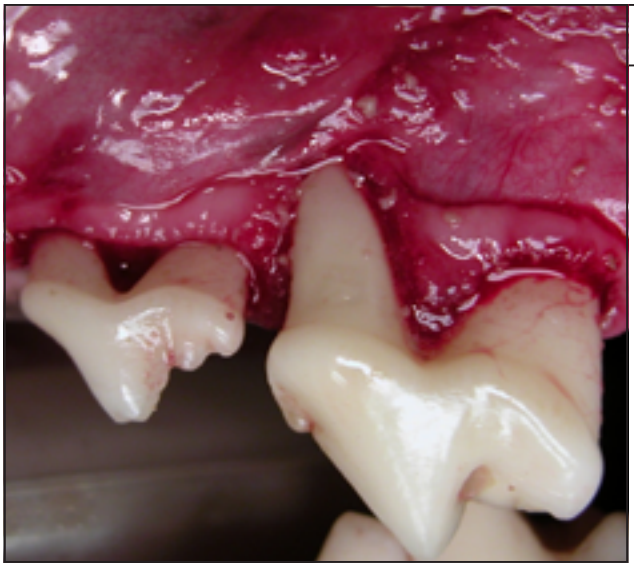

12

Ωστόσο, η διάγνωση του περιοδοντικού θύλακα (**Εικόνα 13**), γίνεται ουσιαστικά μόνο κάτω από γενική αναισθησία και με τη χρήση περιοδοντικής μήλης. Είναι σημαντικό να σημειωθεί ότι οι δύο τύποι της απώλειας πρόσφυσης μπορούν να παρατηρηθούν στον ίδιο ασθενή, καθώς και στο ίδιο δόντι. Γενικά, η απώλεια πρόσφυσης, στα περισσότερα περιστατικά, εξελίσσεται μέχρι την απώλεια του δοντιού. Μετά την απώλεια του δοντιού, η περιοχή σε γενικές γραμμές επανέρχεται σε κατάσταση στην οποία οι ιστοί δεν φλεγμαίνουν, αλλά η απώλεια του οστού είναι μόνιμη.

13

14

## Τοπικές επιπτώσεις

Η συχνότερη από τις τοπικές επιπτώσεις της περιοδοντικής νόσου είναι η δημιουργία στοματορρινικής επικοινωνίας (ΣΕ). Η ΣΕ απαντάται συχνότερα σε σκύλους μεγαλύτερης ηλικίας, μικρόσωμων και χονδροδυστροφικών φυλών (ιδιαίτερα στα Duchshunds). Ωστόσο, είναι δυνατό να προκληθεί σε όλες τις φυλές σκύλων όπως επίσης και στις γάτες (Niemiec 2010; Holmstrolm *et al* 1998). Η ΣΕ δημιουργείται από την επέκταση της περιοδοντικής νόσου στην υπερώια επιφάνεια 0κάθε δοντιού της άνω γνάθου (Marretta & Smith, 2005; Niemiec 2010). Ως αποτέλεσμα εγκαθίσταται επικοινωνία μεταξύ της στοματικής κοιλότητας και των ρινικών κοιλοτήτων, προκαλώντας χρόνια φλεγμονή (ρινίτιδα). (**Εικόνα 14**)

Στα κλινικά συμπτώματα συμπεριλαμβάνονται το χρόνιο ρινικό έκκριμα, ο πταρμός και περιστασιακά η ανορεξία και η στοματική δυσοσμία. Η οριστική διάγνωση της ΣΕ συχνά απαιτεί γενική αναισθησία. Η διάγνωση πραγματοποιείται ύστερα από την εισαγωγή μιας περιοδοντικής μήλης στο διάστημα του περιοδοντικού συνδέσμου, στην υπερώια επιφάνεια του δοντιού. (**Εικόνα 15**) Ενδιαφέρον είναι το γεγονός ότι αυτή η πάθηση μπορεί να παρουσιαστεί ακόμα και αν οι υπόλοιποι περιοδοντικοί ιστοί του ασθενούς ζώου είναι σχετικά υγιείς (συμπεριλαμβανομένων και άλλων επιφανειών του προσβεβλημένου δοντιού) (Niemiec 2008). Η σωστή διαχείριση της ΣΕ απαιτεί την εξαγωγή του δοντιού και τη σύγκλειση του ελλείμματος με ουλοβλεννογόνιο κρημνό (Marretta & Smith 2005; Niemiec BA 2010).

*15*

Σε πολύριζα δόντια μπορεί να παρατηρηθεί περιο-ενδοδοντική βλάβη τάξης ΙΙ (Niemiec 2008). Όταν η απώλεια των περιοδοντικών ιστών επεκτείνεται ακρορριζικότερα, τα βακτήρια αποκτούν πρόσβαση στο ενδοδοντικό σύστημα και η ενδοδοντική μόλυνση επεκτείνεται διαμέσου της κοινής πολφικής κοιλότητας, και προκαλώντας επιπτώσεις στις υπόλοιπες ρίζες. (**Εικόνα 16**). Αντιθέτως, στη βλάβη τάξης Ι προκαλείται περιοδοντική μόλυνση προερχόμενη από την μολυσμένη πολφική κοιλότητα και η βλάβη τάξης ΙΙΙ αφορά συνδυασμό των δύο τύπων βλαβών που περιγράφηκαν (Wiggs & Lobprise 1997). Η βλάβη τύπου Ι δεν είναι αποτέλεσμα περιοδοντικής νόσου και η τάξης ΙΙΙ είναι υπερβολικά σπάνια στην κτηνιατρική.

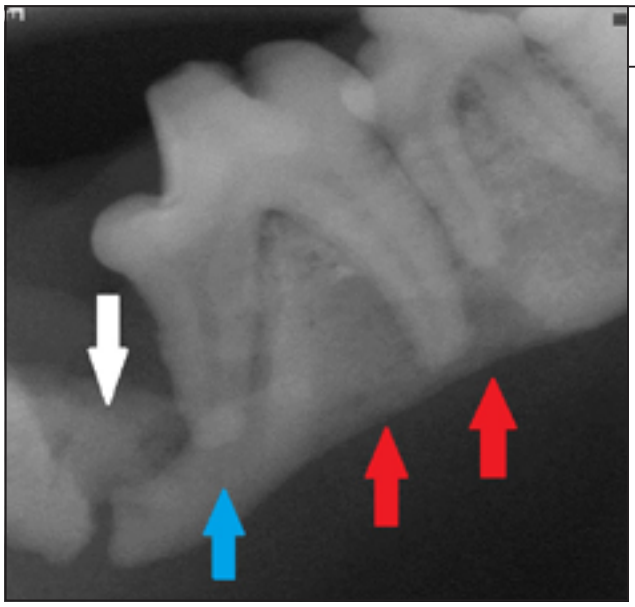

*16*

Τα «παθολογικά κατάγματα» προκύπτουν συνήθως στην κάτω γνάθο κυρίως στις περιοχές των κυνοδόντων και των πρώτων γομφίων, παρατηρείται δευτερογενώς λόγω χρόνιας περιοδοντικής απώλειας η οποία αποδυναμώνει το οστό (Mulligan *et al.* 1998, DeBowes 2010). (Εικόνα 17)

*17*

Συχνότερα τα κατάγματα αυτού του τύπου παρατηρούνται σε μικρόσωμες φυλές σκύλων. Ο Gioso (2003) διατύπωσε την άποψη ότι αυτά προκύπτουν κυρίως επειδή το μέγεθος των δοντιών των μικρόσωμων φυλών (ιδιαίτερα ο γομφίος της κάτω γνάθου) είναι αναλογικά μεγάλο σε σχέση με τις γνάθους τους. (**Εικόνα 18**). Τα παθολογικά κατάγματα προκύπτουν συχνότερα ως αποτέλεσμα ήπιων τραυματισμών (κατά τη διάρκεια των εξαγωγών, στο παιγνίδι, κατά τη μάσηση της τροφής κ.τ.λ..

*18*

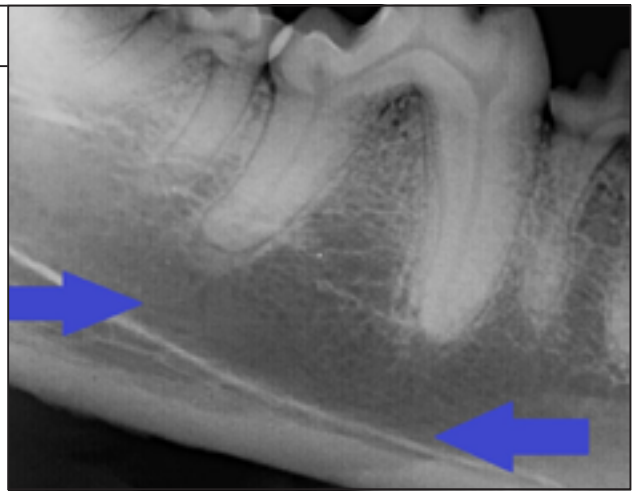

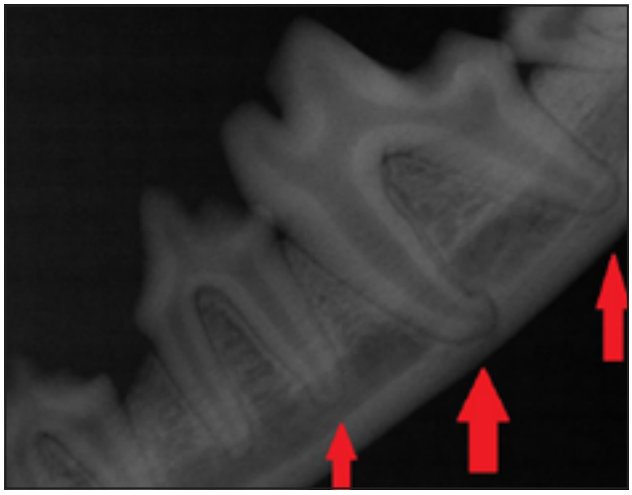

*19*

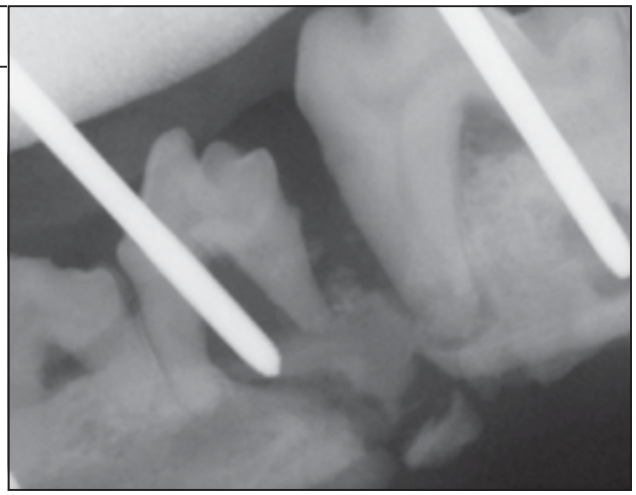

Τα παθολογικά κατάγματα έχουν επιφυλακτική πρόγνωση κυρίως λόγω έλλειψης εναπομείναντος οστού. Οι μέθοδοι αποκατάστασης είναι πολυάριθμες, όμως. ανεξαρτήτως της μεθόδου που θα επιλεγεί, η παθολογική/ές ρίζα/ες πρέπει να εξαχθούν ώστε να γίνει η επούλωση (Niemiec 2008, Taney & Smith 2010) (**Εικόνα 19**). Η συνειδητοποίηση της πιθανότητας να προκληθεί παθολογικό κάταγμα σε ασθενή ζώα υψηλού κινδύνου κατά τη διάρκεια των οδοντιατρικών επεμβάσεων, βοηθά τον κτηνίατρο να αποφύγει την επιπλοκή αυτή.

*20*

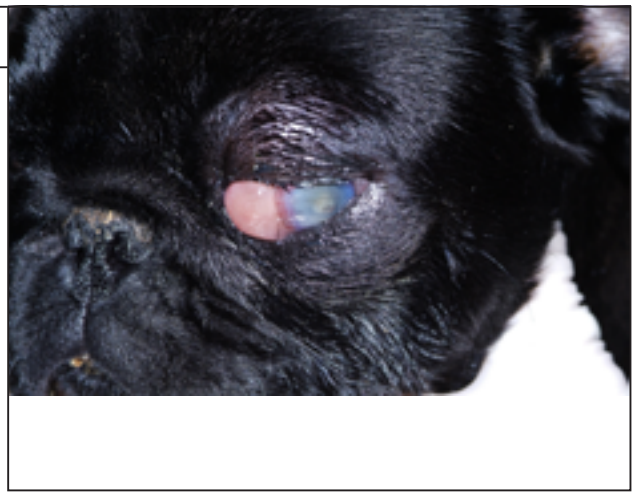

*21*

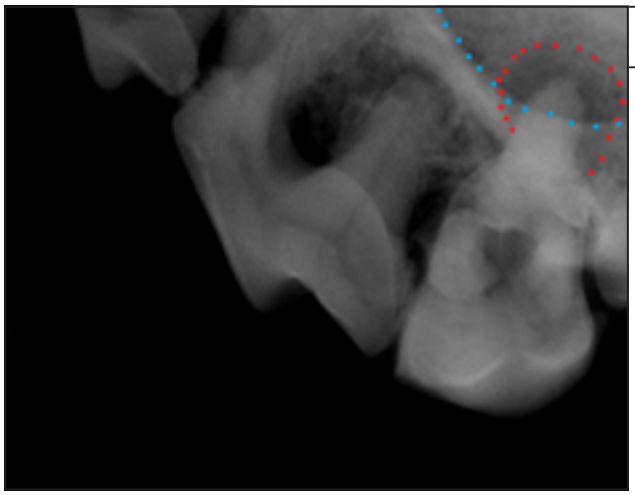

Η βαριά περιοδοντική νόσος μπορεί να προκαλέσει φλεγμονή κοντά στο βολβό του οφθαλμού, και δυνητικά να οδηγήσει σε τύφλωση λόγω ρήξης του βολβού (Anthony et al 2010; Ramsey et al 1996). Η εγγύτητα των ακρορριζίων των γομφίων και των τετάρτων προγομφίων της άνω γνάθου στους ευαίσθητους περιοφθάλμιους ιστούς, τους θέτει σε κίνδυνο. (**Εικόνες 20&21**). Η πέμπτη τοπική επίπτωση που έχει περιγραφεί σε αρκετές μελέτες που έγιναν σε ανθρώπους, παρόλο που δεν υπάρχει σχετική κτηνιατρική βιβλιογραφία, είναι ο αυξημένος κίνδυνος εμφάνισης καρκίνου στη στοματική κοιλότητα ασθενών με χρόνια περιοδοντική νόσο (Graham *et al.* 1977; Zheng *et al.* 1990; Maier *et al.* 1993; Bendgaard *et al.* 1995; Talamini *et al.* 2000; Rosenquist *et al.* 2005; Guha *et al.* 2007; Rezende *et al.* 2008; Wen *et al.* 2014) (**Εικόνα 22**). Η επίπτωση αυτή σχετίζεται πιθανώς με τη χρόνια φλεγμονή που υφίσταται λόγω της περιοδοντίτιδας (Trosko JE 2001). Με τα υπάρχοντα δεδομένα είναι άγνωστο εάν τα συμπεράσματα αυτά μπορούν να επεκταθούν στην κτηνιατρική λόγω του μικρού προσδόκιμου ζωής των ζώων σε σχέση με τον άνθρωπο.

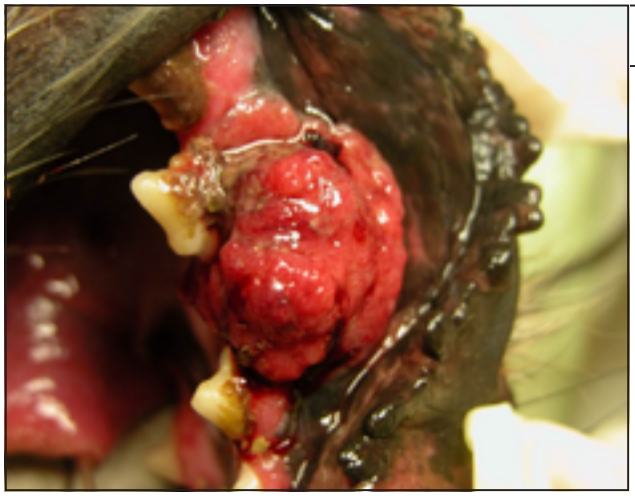

22

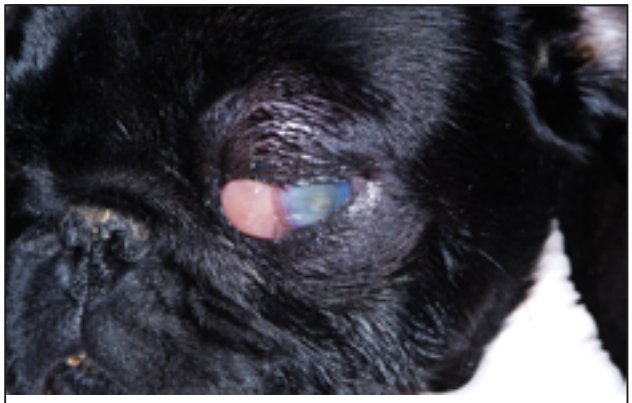

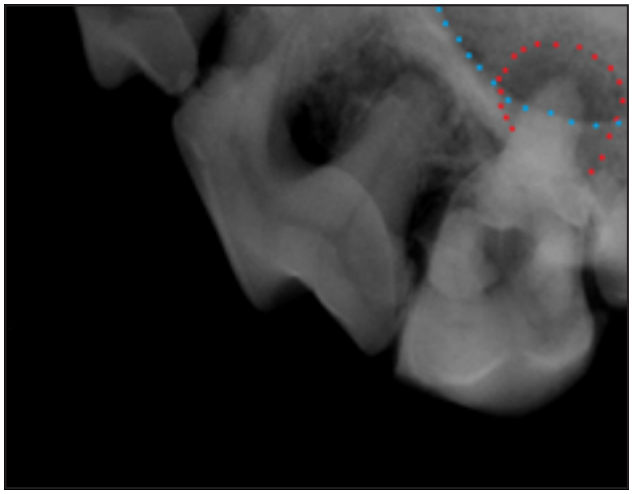

## Συστηματικές επιπτώσεις της περιοδοντικής νόσου:

Οι συστηματικές επιπτώσεις της περιοδοντικής νόσου έχουν μελετηθεί εκτενώς στην ιατρική του ανθρώπου. Παρόλο που η πλειοψηφία της έρευνας στην κτηνιατρική βιβλιογραφία αποτελείται από μελέτες συσχετισμού (και όχι αποδείξεως της αιτιολογίας), υπάρχουν αρκετές ενδείξεις σχετικά με τις αρνητικές επιπτώσεις της περιοδοντικής νόσου στη συστηματική υγεία.

Η παθογένεια ξεκινά όταν προκύπτει φλεγμονή στα ούλα και τους περιοδοντικούς ιστούς. Αυτή η φλεγμονώδης απάντηση επιτρέπει στους αμυντικούς μηχανισμούς του σώματος να επιτεθούν στα βακτήρια, αλλά μπορεί επίσης τα ίδια τα βακτήρια και οι σχετιζόμενοι με αυτά διαμεσολαβητές της φλεγμονής (Takai 2005) να διασπάσουν τους φυσικούς μηχανισμούς άμυνας του σώματος (Scannapieco 2004, Mealey and Klokkevold, 2006, Niemiec 2013, Debowes et al

1998). Απομακρυσμένες επιπτώσεις μπορούν επίσης να προκύψουν δευτερογενώς μετά την ενεργοποίηση των διαμεσολαβητών της φλεγμονής του ίδιου του ασθενούς (π.χ. IL-1 και 6, PGE2, CRP and TNF) (Lah *et al.* 1993; Renvert *et al.* 1996; Scannapieco 2004; Rawlinson *et al.* 2011; Pavlica *et al.* 2008). Αυτοί οι διαμεσολαβητές έχουν συσχετιστεί με επίδραση σε πολυάριθμα συστηματικά νοσήματα του καρδιαγγειακού συστήματος, του ήπατος και των νεφρών.

Η εισβολή βακτηρίων της στοματικής κοιλότητας στο ήπαρ έχει φανεί ότι αυξάνει την φλεγμονή του παρεγχύματος και την ίνωση της πύλης του (DeBowes *et al.* 1996). Οι Pavlica και συν., (2008) έδειξαν πως υπάρχει στενή σχέση ανάμεσα στο βάρος του φορτίου της περιοδοντικής νόσου και στη φλεγμονή του ηπατικού παρεγχύματος. Επιπλέον, οι βακτηριαιμίες (ορισμένες από τις οποίες έχουν πιθανώς ως πηγή το στόμα) στο σκύλο, έχουν συσχετιστεί με την πρόκληση χολόστασης σε σκύλους (Center 1990; Taboada and Meyer 1989).

Η περιοδοντική νόσος έχει επίσης ενοχοποιηθεί ως παράγοντας επικινδυνότητας για την ανάπτυξη χρόνιας νεφρικής νόσου σε σκύλους και γάτες (Finch *et al.* 2016, O'Neill *et al.* 2013). Σε μια μεγάλη αναδρομική μελέτη (Trevejo *et al.* 2018) βρέθηκε αυξημένος κίνδυνος χρόνιας νεφρικής νόσου και περιστατικών κυστίτιδας σε περιπτώσεις που συνυπήρχε σοβαρότερη περιοδοντική νόσος. Αυτές οι μεταβολές φαίνεται να σχετίζονται με χρόνια φλεγμονή και δευτερογενή ίνωση του οργάνου που οδηγεί σε μείωση της λειτουργίας του με την πάροδο του χρόνου (DeBowes *et al.* 1996; Pavlica *et al.* 2008).

Αναφορικά με τις επιπτώσεις στην καρδιά, έχουν διαπιστωθεί περιστατικά με περιοδοντική νόσο στα οποία παρατηρήθηκαν αυξημένα ποσοστά μεταβολών στις κολποκοιλιακές βαλβίδες (Pavlica *et al.* 2008) δείχνοντας 6 φορές υψηλότερο κίνδυνο για ενδοκαρδίτιδα σε σκύλους με περιοδοντική νόσο σταδίου 3 ή μεγαλύτερου σε σχέση με μη προσβεβλημένους σκύλους (Glickman *et al.* 2009). Οι χοίροι και τα ποντίκια φαίνεται να παρουσιάζουν επίσης αυξημένα ποσοστά (Lalla *et al.* 2003; Brodala *et al.* 2005). Ανέκδοτα στοιχεία, κοινώς αποδεκτά από την κτηνιατρική κοινότητα καταδεικνύουν μια σχέση ανάμεσα στον γλυκαιμικό έλεγχο και την περιοδοντική υγεία. Η βελτίωση υγείας των περιοδοντικών ιστών φαίνεται να βοηθά στον έλεγχο του διαβήτη τόσο στους σκύλους όσο και στις γάτες και συχνά συστήνεται κατά το σχεδιασμό του θεραπευτικού πλάνου. Αύξηση των συστηματικών δεικτών φλεγμονής όπως η C-αντιδρώσα πρωτεΐνη έχουν διαπιστωθεί ότι αυξάνονται σε περιπτώσεις σοβαρής περιοδοντικής νόσου (deBowes, 2008; Kouki *et al.* 2013; McFadden and Marretta, 2013).

Ο ρόλος της περιοδοντικής νόσου στις συστηματικές παθήσεις στηρίζεται από μελέτες που καταγράφουν βελτίωση των δεικτών υγείας μετά τη θεραπεία της περιοδοντικής νόσου. Οι Rawlinson και συν. (2011) διαπίστωσαν σημαντική μείωση τόσο στα επίπεδα της C- αντιδρώσας πρωτεΐνης όσο και της κρεατινίνης μετά τη θεραπεία της περιοδοντικής νόσου. Ο Niemec (2013) παρατήρησε αύξηση στα επίπεδα νιτρικού οξέος μετά από την ενδεδειγμένη θεραπεία της περιοδοντικής νόσου.

## Συμπέρασμα:

Η περιοδοντική νόσος αποτελεί ένα πολυπαραγοντικό νόσημα που οδηγεί σε πολλαπλές αρνητικές επιπτώσεις τόσο τοπικά όσο και συστηματικά. Ο κύριος αιτιολογικός παράγοντας είναι η βακτηριακή πλάκα, η οποία πυροδοτεί την φλεγμονώδη διαδικασία, με αποτέλεσμα την καταστροφή του φατνιακού οστού στους ευαίσθητους οργανισμούς. Σχηματίζεται σύντομα, ακόμα και μετά από αποτελεσματική θεραπεία και οδηγεί σε χρόνια φλεγμονή και μόλυνση των δομών της στοματικής κοιλότητας. Αντιθέτως, η τρυγία αυτή καθαυτή δεν είναι παθογόνος.

Προϋπόθεση για τη σωστή διάγνωση της περιοδοντικής νόσου είναι η γενική αναισθησία, ωστόσο στα πρώιμα συμπτώματα περιλαμβάνονται το ερύθημα, το οίδημα και η αυξημένη αιμορραγία των ούλων κατά την εξέταση με την περιοδοντική μήλη. Για την ακριβή διάγνωση και σταδιοποίηση της περιοδοντικής νόσου θα πρέπει να διενεργείται ενδελεχής κλινική εξέταση με εξέταση περιοδοντική μήλη καθώς και ακτινογραφικός έλεγχος. Επειδή η υποουλική πλάκα είναι η περισσότερο παθογόνος, η θεραπεία θα πρέπει να επεκτείνεται και υποουλικά για να είναι αποτελεσματική, γεγονός που είναι ανέφικτο χωρίς γενική αναισθησία. Αν και απαιτείται η διενέργεια περισσότερης έρευνας, τα στοιχεία που σχετίζουν την περιοδοντική νόσο με συστηματικές παθήσεις ολοένα αυξάνονται και περιλαμβάνουν αρνητικές επιπτώσεις στην καρδιά, τα νεφρά και το ήπαρ. Επιπλέον, έχουν δημοσιευτεί πολυάριθμες μελέτες που δείχνουν ότι η περιοδοντική νόσος έχει σημαντική αρνητική επίπτωση στους συστηματικούς δείκτες φλεγμονής.

## Σημεία Κλειδιά:

- Η περιοδοντική νόσος αποτελεί τη συχνότερη πάθηση των μικρών ζώων.
- Η πλάκα εναποτίθεται εντός 24 ωρών, η τρυγία εντός 3 ημερών και η ουλίτιδα εκδηλώνεται ύστερα από μόλις 2 εβδομάδες.
- Η φλεγμονή στο περιοδόντιο προκαλείται από την υποουλική πλάκα, συνεπώς, ο έλεγχος της πλάκας θα πρέπει να αφορά τόσο την υπερ- και οπωσδήποτε την υποουλική πλάκα ώστε να ελεγχθεί αποτελεσματικά η νόσος.
- Η τρυγία (πέτρα) είναι κατ' ουσία μη παθογόνος.
- Η πρώτη ένδειξη παρουσίας ουλίτιδας είναι η αιμορραγία κατά την εξέταση με περιοδοντική μήλη ή κατά τη διάρκεια του βουρτσίσματος και προηγείται της αλλαγής στο χρώμα των ούλων.
- Οι μολύνσεις του περιοδοντίου έχουν συσχετιστεί με πολυάριθμες συστηματικές παθήσεις συμπεριλαμβανομένων των: Καρδιακών, αναπνευστικών, ηπατικών και νεφρικών νόσων, όπως επίσης και ολέθριες μεταβολές στους συστηματικούς παράγοντες φλεγμονής.
- Η περιοδοντική νόσος έχει συσχετιστεί με πολυάριθμες σοβαρές τοπικές επιπτώσεις όπως:
    - Η στοματορρινική επικοινωνία
    - Ο καρκίνος της στοματικής κοιλότητας
    - Τα κατάγματα της κάτω γνάθου
    - Οι οφθαλμικές μολύνσεις και η τύφλωση
    - Η οστεομυελίτιδα
    - Οι τάξης ΙΙ περιο-ενδοδοντικές βλάβες

24

25

26

# Συχνότερες παθολογικές καταστάσεις των δοντιών

## Υποπλασία αδαμαντίνης

Τραυματισμοί, κληρονομικότητα, διατροφικές ή φλεγμονώδεις καταστάσεις (όπως ιογεγείς (π.χ. νόσος του Carre΄) λοιμώξεις) που επιδρούν κατά την ανάπτυξη μπορούν να διαταράξουν τον σχηματισμό της αδαμαντίνης (Dupont 2010). Οι τραυματισμοί και οι εντοπισμένες μολύνσεις συνήθως βλάπτουν ένα μόνο δόντι ή περισσότερα δόντια στην ίδια περιοχή. Αντίθετα, τα συστηματικά νοσήματα ή οι κληρονομικές καταστάσεις επηρεάζουν συνήθως τα περισσότερα ή όλα τα δόντια. Οι επιπτώσεις αυτών των παραγόντων μπορεί να οδηγήσουν σε υποπλασία αδαμαντίνης και να εκδηλωθούν με μικροσκοπικές μεταβολές που προκαλούν τη διάπλαση ενός δοντιού με λεπτή αδαμαντίνη, η οποία καταστρέφεται εύκολα (**Εικόνα 24**). Επίσης, συχνά παρατηρείται υπενασβεστίωση η οποία οδηγεί στο σχηματισμό βοθρίων ή ανωμαλιών στην επιφάνεια του δοντιού και δυσχρωμία (**Εικόνα 25**). Η αδαμαντίνη ή η οδοντίνη μπορεί να απουσιάζουν κατά την εξέταση ή μπορεί να είναι λεπτότερες και εύθρυπτες, με αποτέλεσμα να αποκολλούνται κατά τη μάσηση ή την εξέταση. Οι όροι υποπλασία και υπενασβεστίωση συχνά χρησιμοποιούνται λανθασμένα στην κτηνιατρική βιβλιογραφία.

## Οδοντική φθορά (αποτριβή)

Η σταδιακή τραυματική απώλεια της αδαμαντίνης και της οδοντίνης μπορεί να κατηγοριοποιηθεί με βάση τον τύπο της τριβής και τη σοβαρότητά της. Η οδοντική φθορά που φυσιολογικά προκύπτει λόγω της μάσησης και οδηγεί σε απώλεια της αδαμαντίνης, της οδοντίνης και σε προχωρημένες περιπτώσεις σε αποκάλυψη του πολφού, καλείται λειτουργική αποτριβή. Εάν η φθορά προκύπτει λόγω κακής σύγκλεισης των δοντιών, καλείται παθολογική αποτριβή. (**Εικόνα 26**) Η απώλεια

της αδαμαντίνης ή της οδοντίνης λόγω ξένων σωμάτων όπως τα μεταλλικά κλουβιά, τα κλαδιά των δέντρων, οι μπάλες ή τα κόκκαλα καλείται μηχανική αποτριβή (Dupont 2010) (**Εικόνα 27**). Όταν η διαδικασία είναι μακροχρόνια, οι οδοντινοβλάστες μπορούν να εναποθέσουν τριτοταγή οδοντίνη ώστε να προστατευτούν οι υποκείμενοι πολφικοι ιστοί. Τόσο η υποπλασία/υπενασβεστίωση της αδαμαντίνης, όσο και οι διάφοροι τύποι αποτριβών μπορούν να αποδυναμώσουν τη δομή του δοντιού και να οδηγήσουν σε μεγαλύτερη πιθανότητα πρόκλησης κατάγματος. Τα περιστατικά αυτά είναι συχνά σε ζώα που μασούν τα κάγκελα του κλουβιού ή φράχτες. (**Εικόνα 28**)

*27*

*28*

## Κατάγματα δοντιού

Τα κατάγματα μύλης ή/και ρίζας δεν είναι ασυνήθιστα στους σκύλους και στις γάτες. Κατάγματα δοντιών απαντώνται στο 49.6% των ζώων συντροφιάς (Soukup *et al.* 2015). Επιπλέον, το 10% των σκύλων παρουσιάζουν κατάγματα με αποκάλυψη του πολφού (Golden *et al.* 1982). Πολλοί σκύλοι έχουν πρόσβαση σε κόκκαλα, κλαδιά, και μασώμενα παιχνίδια από κέρατα ζώων, που τραυματίζουν κατά τη μάσηση ή μπορεί να εμπλακούν σε τραυματισμούς με υψηλή ταχύτητα πρόσκρουσης, όπως τροχαία ατυχήματα, ατυχήματα στον αθλητισμό, όπως από μπαστούνι/μπαλάκι του γκολφ, ρόπαλο του μπέιζμπολ. ή ατυχήματα με χαμηλή ταχύτητα πρόσκρουσης όπως η πτώση από ύψος, οδηγούν σε κατάγματα δοντιών. Τα τραύματα των δοντιών μπορούν να κατηγοριοποιηθούν με βάση την έκταση των οδοντικών ιστών που έχει αποκαλυφθεί, δηλαδή της αδαμαντίνης, της οδοντίνης ή της ρίζας, όπως επίσης και από το κατά πόσο υπάρχει αποκάλυψη του πολφού (**Εικόνα 29**).

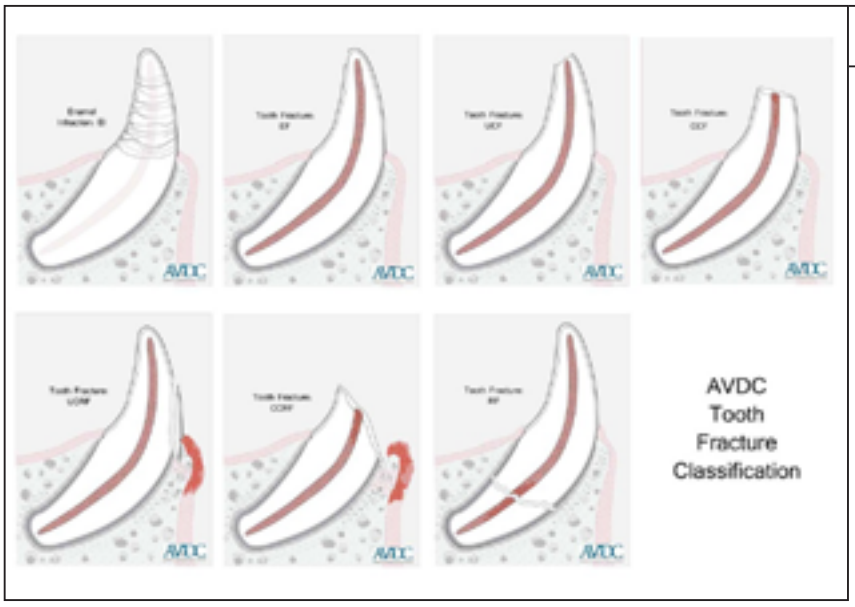


*29*

Περαιτέρω, κατηγοριοποιούνται ως βλάβη αδαμαντίνης ή ρωγμώδες κάταγμα αδαμαντίνης (Εικόνες 30 και 31), κάταγμα αδαμαντίνης χωρίς αποκάλυψη οδοντίνης (Εικόνα 33), κάταγμα αδαμαντίνης και οδοντίνης χωρίς αποκάλυψη πολφού (Εικόνες 34 και 35), κάταγμα μύλης και ρίζας χωρίς αποκάλυψη του πολφού (Εικόνες 36 και 37), κάταγμα ρίζας χωρίς τραυματισμό της μύλης ή αποκάλυψη του πολφού (Εικόνες 38 και 39) και όταν υπάρχει αποκάλυψη του πολφού, κατά πόσο περιορίζεται στη μύλη (Εικόνες 40 και 41) ή αφορά τόσο τη μύλη όσο και τη ρίζα (Εικόνες 42 και 43). Όταν μετά τον τραυματισμό δεν προκύπτει αποκάλυψη του πολφού, το κάταγμα καλείται μη επιπλεγμένο, ενώ όταν ο πολφός εκτίθεται, τότε καλείται επιπλεγμένο.

Ένα δόντι που υπόκειται σε τραυματισμό χωρίς κάταγμα μπορεί να υποστεί επώδυνη πολφίτιδα και τελικά νέκρωση του πολφού. Ορισμένα από αυτά τα δόντια φαίνονται θαμπά ή με μη φυσιολογικό χρωματισμό (Εικόνα 44) (ορίζεται ως ενδογενής χρώση) και στις περισσότερες περιπτώσεις απαιτείται ενδοδοντική θεραπεία ή εξαγωγή, όπως στα δόντια με αποκάλυψη του πολφού (βλέπε παρακάτω) (Hale 2001).

## Επακόλουθα

Όλα τα ζωτικά δόντια με αποκάλυψη του πολφού είναι υπερβολικά επώδυνα (Bender 2000; Hasselgren 2000; Hargreaves *et al.* 2004). Στην πλειοψηφία των περιστατικών, ένα μη ζωτικό δόντι που δεν λαμβάνει την κατάλληλη θεραπεία θα μολυνθεί. Μόλις αυτό συμβεί, τα βακτήρια αποκτούν πρόσβαση στους γειτονικούς ιστούς δια μέσου του ακρορριζίου, προκαλώντας τοπική φλεγμονή ή/και μόλυνση. Η κατασταση αυτή μπορεί να παρατηρηθεί ακτινογραφικά ως περιακρορριζική αλλοίωση (Εικόνα 45). Οι ασθενείς με μη ζωτικά δόντια σπάνια εκδηλώνουν πόνο, οι ενδείξεις μόλυνσης, όμως, υπάρχουν. Τα νεκρωμένα δόντια τα οποία δεν αντιμετωπίζονται με ενδοδοντική θεραπεία ή εξαγωγή μπορεί να οδηγήσουν σε δημιουργία συριγγίου στην περιοχή του ακρορριζίου. Τα συχνότερα σημεία εμφάνισης δερματικού συριγγίου είναι δίπλα από τον έσω κανθό του οφθαλμού ή πλαγίως του επιρρινίου (κυνόδοντας ή προγόμφιος της άνω γνάθου), ή στην πλάγια ή κοιλιακή επιφάνεια της κάτω γνάθου (κυνόδοντας της κάτω γνάθου).

Ωστόσο, ακόμα και τα δόντια χωρίς αποκάλυψη του πολφού (δηλαδή είναι μόνο η οδοντίνη εκτεθιμένη) είναι επίσης αρκετά επώδυνα (Snyder 1976; Brynjulfsen 2002). Ο πόνος προκαλείται λόγω μεταβολής στην κίνηση του υγρού εντός των οδοντινικών σωληναρίων, η οποία προκαλεί μεταβολές της πίεσης στις Α-δ και C-δ νευρικές ίνες γεγονός που εκλαμβάνεται από τον ασθενή ως πόνος ή ευαισθησία (Trowbridge HO 2002). Τα μη επιπλεγμένα κατάγματα χωρίς ακτινογραφική ένδειξη ενδοδοντικής νόσου θα πρέπει να αντιμετωπίζονται με ειδικά εμφρακτικά υλικά (bonded sealant) ‘(βλέπε παρακάτω). Με τον τρόπο αυτό θα σταματήσει η ευαισθησία του δοντιού σε ερεθίσματα, θα παρεμποδιστεί η μόλυνση, θα βελτιωθεί το αισθητικό αποτέλεσμα και η λείανση της επιφάνειας του δοντιού θα μειώσει τη συσσώρευση πλάκας και επομένως θα καθυστερήσει την εξέλιξη της περιοδοντικής νόσου (Theuns *et al.* 2011; Niemiec 2013).

## Διάγνωση

Για την εξέταση της ακεραιότητας της πολφικής κοιλότητας είναι απαραίτητη η προσεκτική εξέταση του δοντιού και η λήψη ακτινογραφημάτων, ώστε να επιβεβαιωθεί ή να αποκλειστεί η αποκάλυψη του πολφού και να γίνει εκτίμηση της έκτασης τυχόν περιακρορριζικής αλλοίωσης πριν από την ανάληψη θεραπείας. Όταν υπάρχει αποκάλυψη του πολφού, το χρώμα του είναι ροζ εάν είναι πρόσφατη ή γκρι/μαύρο εάν είναι χρόνια. Σε πρόσφατα κατάγματα τα δόντια είναι επώδυνα και το ασθενές ζώο είναι δυνατό να αντιδρά κατά την εξέταση της στοματικής κοιλότητας σε εγρήγορση. Όταν ο πολφός νεκρωθεί, συνήθως δεν εκδηλώνεται πόνος κατά την εξέταση με μήλη· ωστόσο, παρατηρείται ήπιος, χρόνιος πόνος και μόλυνση.

## Θεραπεία

Οι επιλογές αναφορικά με τη θεραπεία σχετίζονται άμεσα με τον τύπο και την έκταση της βλάβης, καθώς και με την παρουσία ή απουσία ενδοδοντικής μόλυνσης. Όλα τα δόντια, ανεξαρτήτως του τύπου της βλάβης, θα πρέπει να ελέγχονται ακτινογραφικά για ενδείξεις νέκρωσης ή φλεγμονής. Όταν υπάρχουν ακτινογραφικές ενδείξεις είναι απαραίτητη η ενδοδοντική θεραπεία ή η εξαγωγή.

- Όταν η βλάβη περιορίζεται στην αδαμαντίνη ή στην οδοντίνη, χωρίς ακτινογραφικές ενδείξεις περιακρορριζικής παθολογίας, ο τροχισμός και η ανασύσταση της περιοχής της βλάβης επαρκούν. Η θεραπεία της αποκάλυψης της οδοντίνης συστήνεται σε κάθε περίπτωση ώστε να μειωθεί η ευαισθησία, να αποτραπεί η μόλυνση και να εξομαλυνθεί η επιφάνεια του δοντιού ώστε να μειωθεί η πιθανότητα περιοδοντικής νόσου (Theuns *et al* 2011).

- Η χρόνια αποτριβή οδηγεί στην παραγωγή τριτοταγούς ή επανορθωτικής οδοντίνης, ώστε η πολφική κοιλότητα εξακολουθεί να είναι προστατευμένη από ένα στρώμα οδοντίνης. Σε αυτά τα δόντια δεν απαιτείται θεραπεία, υπό την προϋπόθεση ότι είναι ακτινογραφικά υγιή.

- Σε κάθε δόντι με αποκάλυψη πολφού ή με ακτινογραφικές ενδείξεις νέκρωσης του δοντιού ή περιακρορριζικής φλεγμονής απαιτείται θεραπεία με εξαγωγή ή ενδοδοντική θεραπεία, ώστε να αποτραπεί περαιτέρω περιακρορριζική παθολογία και ως επακόλουθο οστεομυελίτιδα, που μπορεί να οδηγήσει σε συστηματικές επιπλοκές.

- Τα ζωτικά δόντια με αποκάλυψη του πολφού είναι αρκετά επώδυνα και θα πρέπει άμεσα να αντιμετωπίζονται. Εάν είναι αναπόφευκτη η καθυστέρηση της ανάληψης θεραπείας, θα πρέπει να αντιμετωπίζεται ο πόνος μέχρι να οριστεί η χειρουργική επέμβαση. Να σημειωθεί ότι τα αντιμικροβιακά φάρμακα δεν ενδείκνυνται σε αυτά τα περιστατικά (Niemiec BA 2012).

- Στα δόντια στα οποία διαπιστώνεται εκτεταμένη περιακρορριζική αλλοίωση ή απορρόφηση της ρίζας η εξαγωγή θεωρείται ως προτιμότερη θεραπευτική επιλογή έναντι της ενδοδοντικής θεραπείας.

30

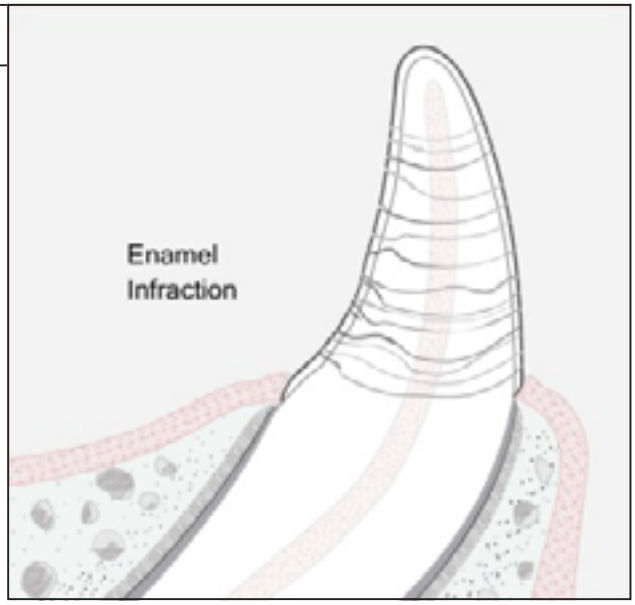
Enamel
Infraction

31

32

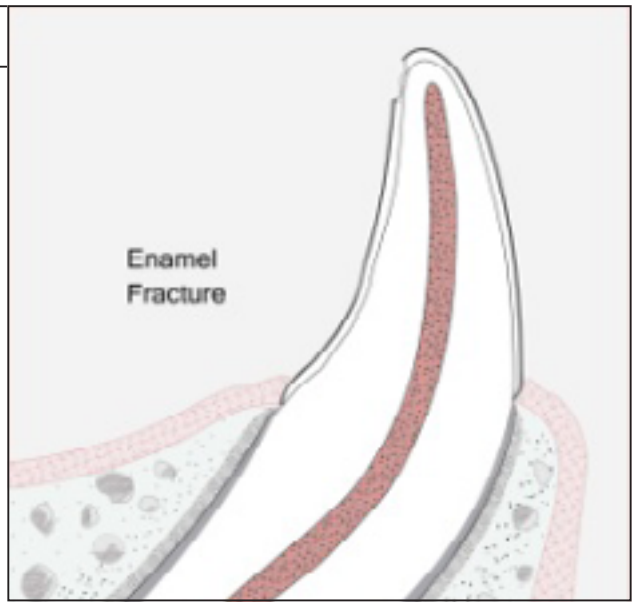
Enamel
Fracture

34

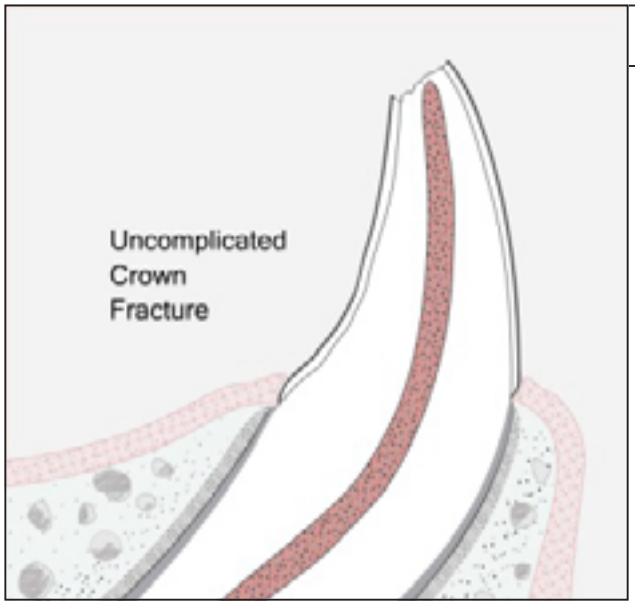
Uncomplicated
Crown
Fracture

35

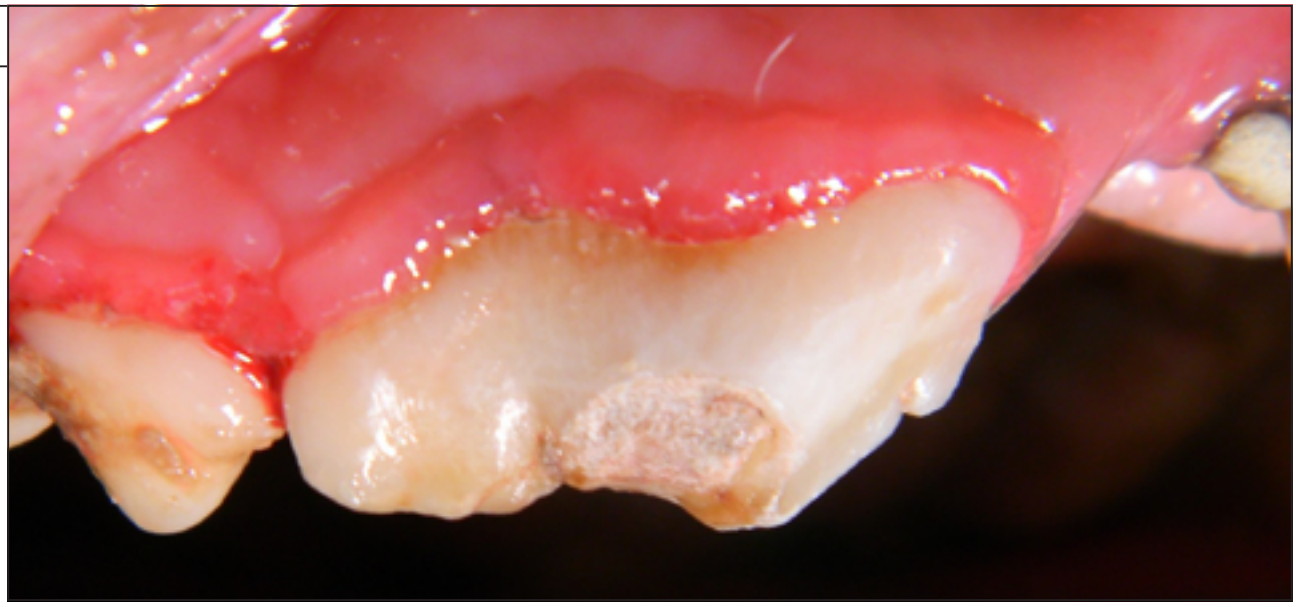

36

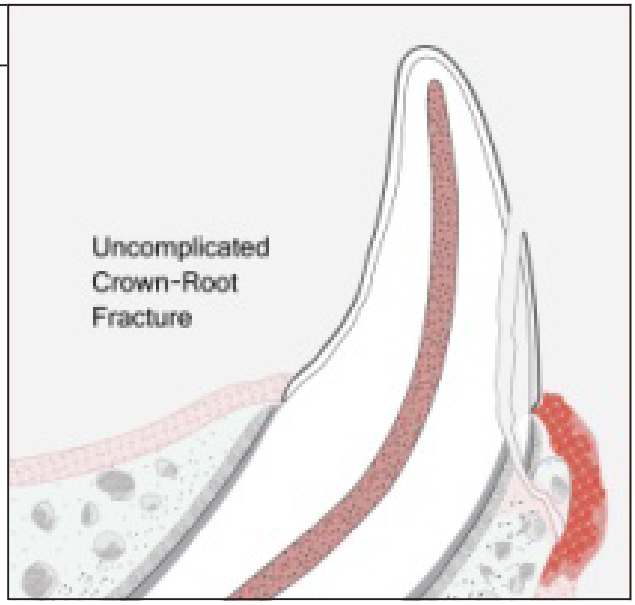


37

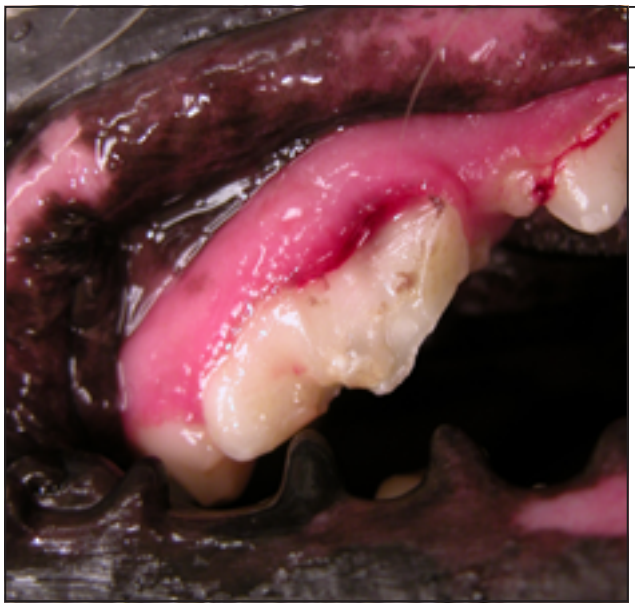

38

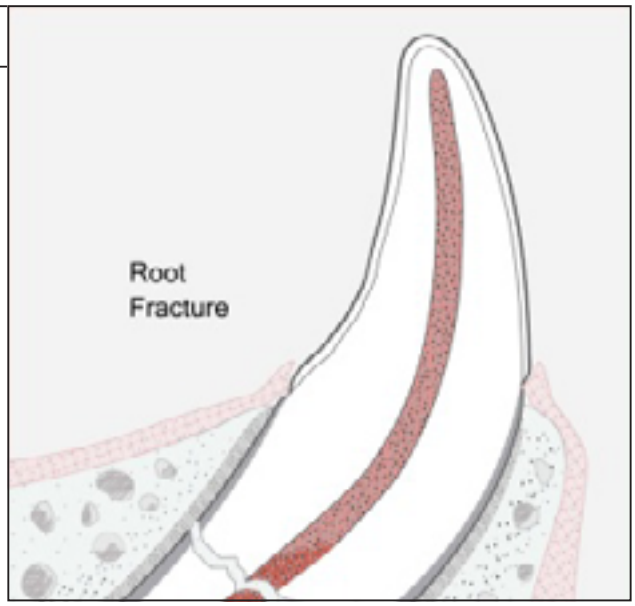


39

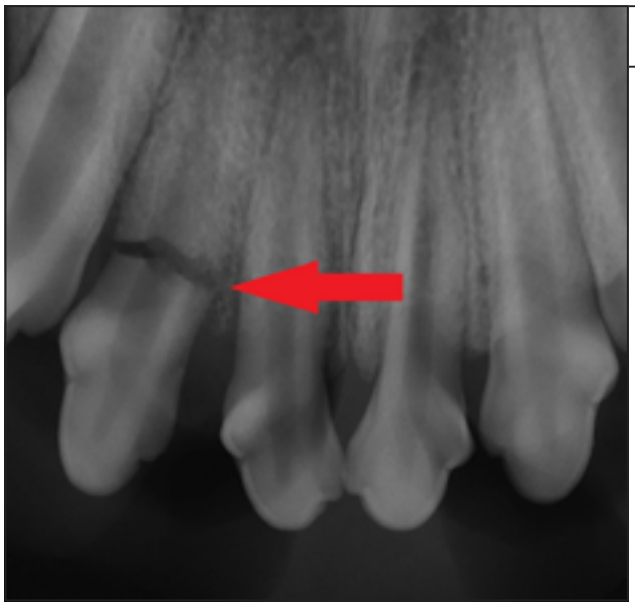

40

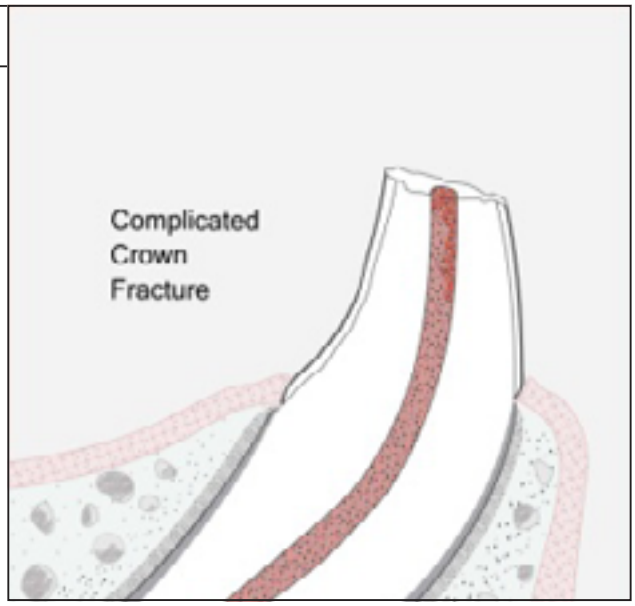


41

42

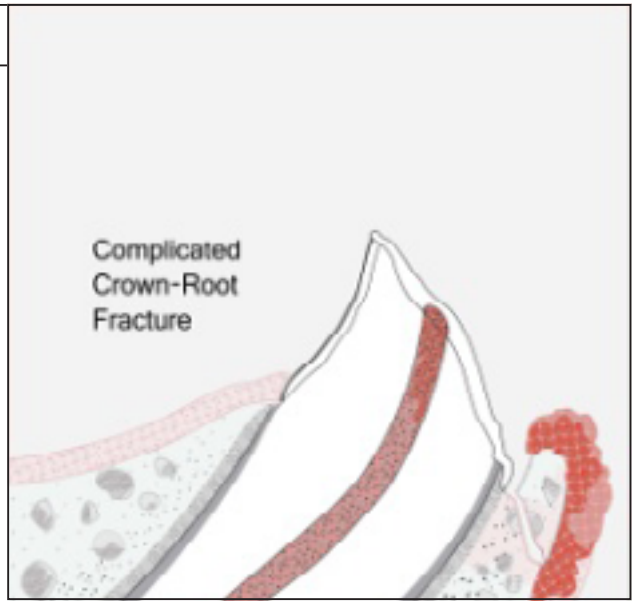


43

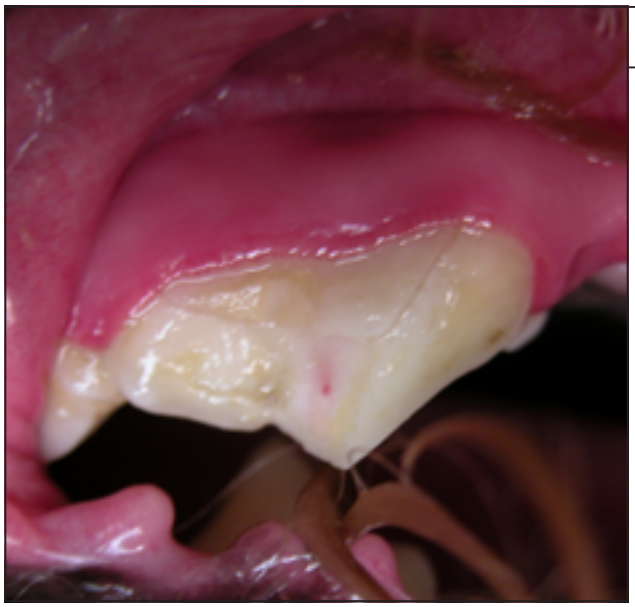

44

45

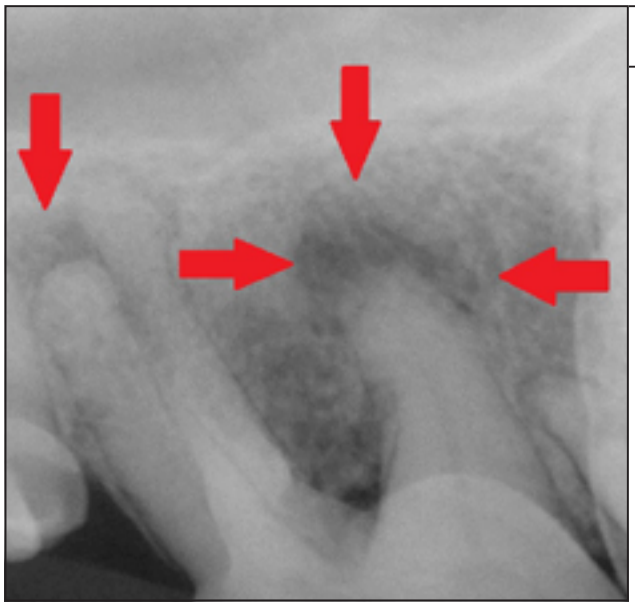

**Σημεία κλειδιά:**

- Τα κατάγματα μύλης ή/και ρίζας των δοντιών είναι συχνά στους σκύλους και στις γάτες.
- Η ολοκληρωμένη εκτίμηση της πολφικής κοιλότητας περιλαμβάνει την προσεκτική εξέταση του δοντιού και τη λήψη ακτινογραφημάτων. ώστε να επιβεβαιωθεί ή να αποκλειστεί η αποκάλυψη του πολφού και να εκτιμηθεί η έκταση τυχόν περιακρορριζικής παθολογίας, πριν από την ανάληψη θεραπείας.
- Εάν η βλάβη περιορίζεται στην αδαμαντίνη ή στην οδοντίνη, χωρίς ακτινολογικές ενδείξεις περιακρορριζικής φλεγμονής, απαιτείται ο τροχισμός και η ανασύσταση της περιοχής.
- Σε κάθε δόντι με αποκάλυψη πολφού ή με ακτινογραφικές ενδείξεις νέκρωσης/περιακρορριζικής φλεγμονής απαιτείται εξαγωγή ή ενδοδοντική θεραπεία.

Στον πίνακα αναγράφεται η ορολογία και οι συντομογραφίες σύμφωνα με το Αμερικανικό Κολέγιο Κτηνιατρικής Οδοντιατρικής:

| Συντομογραφία | Παθολογία |
|---|---|
| T/FX/EI | Ρωγμώδες κάταγμα αδαμαντίνης-Ατελές κάταγμα της αδαμαντίνης χωρίς απώλεια οδοντικής ουσίας |
| T/FX/EF | Κάταγμα αδαμαντίνης- κάταγμα στο οποίο παρατηρείται απώλεια οδοντικής ουσίας της μύλης, που περιορίζεται στην αδαμαντίνη |
| T/FX/UCF | Κάταγμα της αδαμαντίνης και της οδοντίνης που δεν περιλαμβάνει την πολφική κοιλότητα. Στην κτηνιατρική, ο τύπος των οδοντικών ιστών που εμπλέκονται σε ένα κάταγμα μύλης μπορεί να ποικίλει ανάλογα με το είδος και μπορεί να περιλαμβάνει την αδαμαντίνη, την οστεϊνη και την οδοντίνη |
| T/FX/CCF | Κάταγμα που περιλαμβάνει την αδαμαντίνη και την οδοντίνη και εκτίθεται ο πολφός |
| T/FX/UCRF | Κάταγμα που περιλαμβάνει την αδαμαντίνη και την οδοντίνη χωρίς να εκτίθεται ο πολφός |
| T/FX/CCRF | Κάταγμα που περιλαμβάνει την αδαμαντίνη, την οδοντίνη και την οστεϊνη και εκτίθεται ο πολφός |
| AB | Αποτριβή που προκύπτει από την επαφή του δοντιού με ξένα σώματα |
| AT | Αποτριβή που προκύπτει από την επαφή του δοντιού με άλλα δόντια |
| EH | Υποπλασία/υπενασβεστίωση της αδαμαντίνης |

**Εικόνες:**

## Απορρόφηση δοντιού

Εξ' ορισμού, η απορρόφηση δοντιού (ΑΔ), αποτελεί την απώλεια της οδοντικής ουσίας. Η απορρόφηση δοντιού μπορεί να συμβεί στα πλαίσια φυσιολογικής (απορρόφηση της ρίζας στα νεογιλά δόντια) ή παθολογικής διεργασίας. Στις παρούσες οδηγίες περιγράφεται μόνο η παθολογική ΑΔ.

Η ΑΔ έχει αναφερθεί στην οδοντιατρική του ανθρώπου (Heithersay 2004) και σε αρκετά είδη ζώων συμπεριλαμβανομένου του σκύλου (Arnbjerg 1996), της άγριας γάτας (Verstraete *et al.* 1996; Clarke and Cameron 1997), του τσιντσιλά (Crossley *et al.* 1997) και του αλόγου (Henry *et al.* 2016). Στην κτηνιατρική οδοντιατρική, παρουσιάζει ιδιαίτερη σημασία στην οικόσιτη γάτα στην οποία εμφανίζεται αρκετά συχνά και επιπλέον στο σκύλο όπου τα ποσοστά προσβολής αυξάνονται. Σε μια έρευνα, ερευνήθηκε το ποσοστό εμφάνισης ΑΔ σε έναν υγιή πληθυσμό 228 γατών, με συνδυασμό κλινικής και ακτινολογικής εξέτασης και διαπιστώθηκε ότι οι 3οι

προγόμφιοι της κάτω γνάθου (307,407) αποτελούσαν το συχνότερα προσβεβλημένο δόντι και πως η εμφάνιση των ΑΔ ήταν συμμετρική στις περισσότερες γάτες (Ingham KE *et al.* 2001).

## Αιτιολογία

Η διαδικασία απορρόφησης είναι κατανοητή σε σημαντικό βαθμό (Okuda and Harvey 1992; Shigeyana *et al.* 1996), όμως η αιτιολογία των περισσοτέρων ΑΔ δεν είναι ξεκάθαρη. Παραδοσιακά, η απορρόφηση θεωρούνταν ότι σχετίζεται με τον τρόπο ζωής του μοντέρνου πολιτισμού, όμως έχει καταγραφεί σε άγριες γάτες (Berger *et al.* 1996; Levin 1996) και στο τέλος του μεσαίωνα (Berger *et al.*, 2004), γεγονότα που καταρρίπτουν τη θεωρία.

Η απορρόφηση δοντιών αποτελεί μια ενεργητική διαδικασία κατά την οποία ενεργοποιούνται οι οδοντοκλάστες. Η απορρόφηση φαίνεται πως είναι προοδευτική εξεργασία. Εμφανίζεται αρχικά στην επιφάνεια της ρίζας, τυπικά στο ύψος της αδαμαντινοστεϊνικής ένωσης στις αλλοιώσεις τύπου Ι. Στη συνέχεια επεκτείνεται στην οδοντίνη της ρίζας και από εκεί στην

46

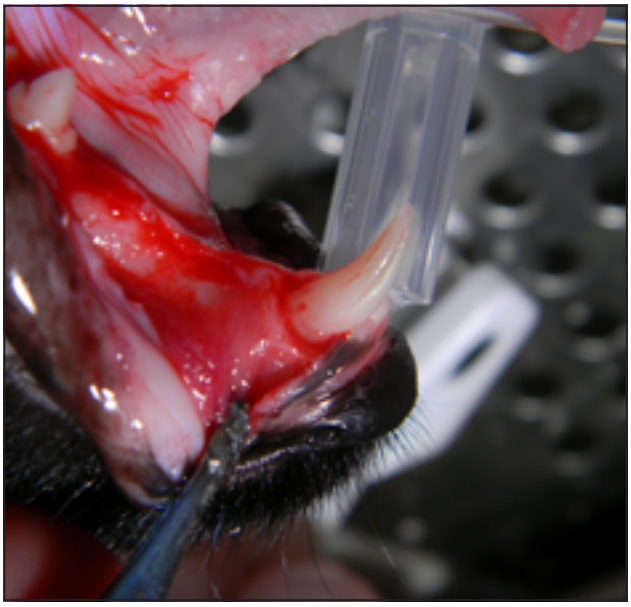

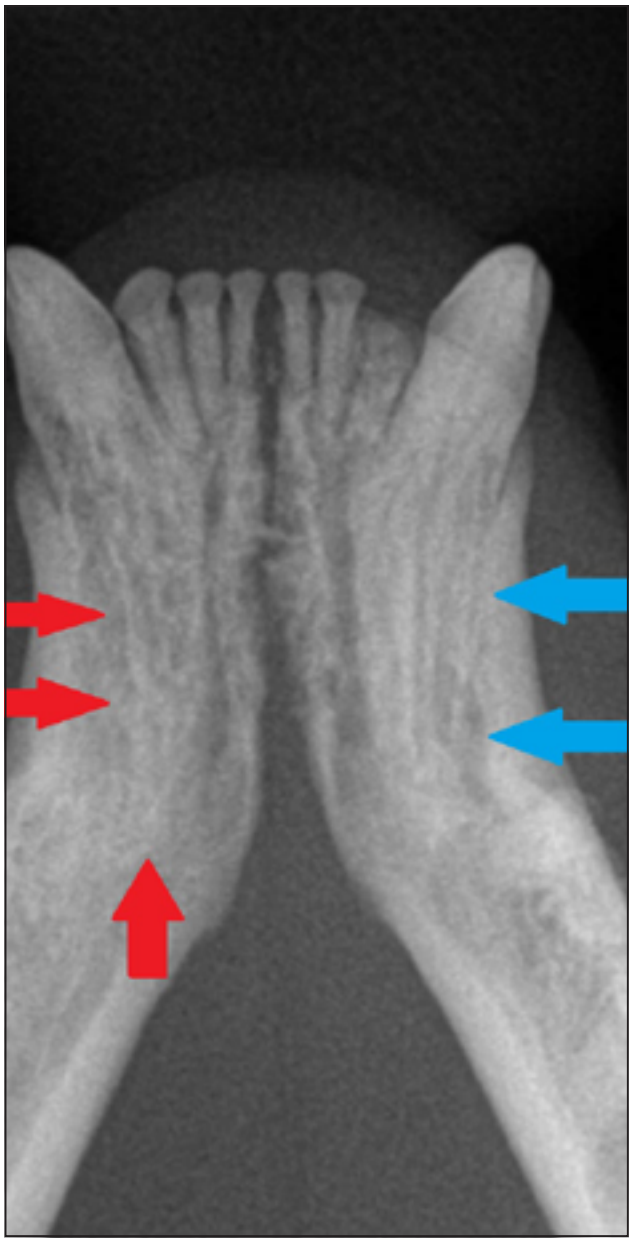

47

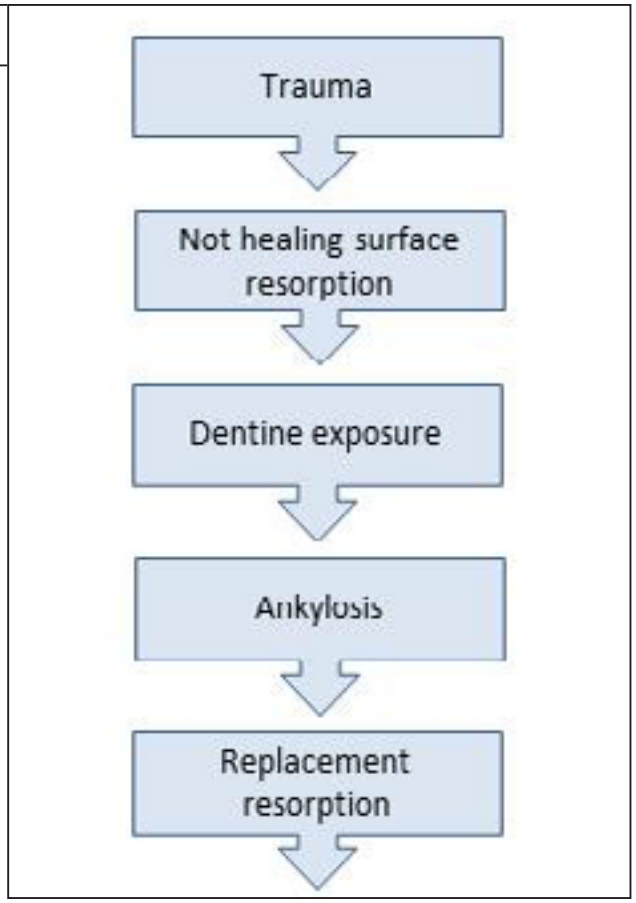


οδοντίνη της μήλης, όπου μπορεί να υποσκάψει την αδαμαντίνη. Η απώλεια στήριξης της αδαμαντίνης είναι δυνατό να προκαλέσει την κατάρρευση ή το κάταγμά της. Ως συνέπεια, τα κλινικά ευρήματα (μακροσκοπικά ή απτικά), ακόμα και όταν είναι είναι μικρής έκτασης, αντιπροσωπεύουν προχωρημένο στάδιο της νόσου (**Εικόνα 46**).

Διακρίνονται δύο τύποι απορρόφησης δοντιού: ο ιδιοπαθής και ο φλεγμονώδης. (Niemiec 2008; (Dupont 2010). Οποιοσδήποτε τραυματισμός είναι σε θέση να προκαλέσει απορρόφηση στην επιφάνεια της ρίζας, ωστόσο ορισμένες από αυτές τις αλλοιώσεις επουλώνονται, ενώ αντίθετα άλλες όχι. Ένα πιθανό μοντέλο που εξηγεί την αιτιοπαθογένεια της «ιδιοπαθούς» εξωτερικής απορρόφησης της ρίζας των αιλουροειδών αναφέρει ότι μια περιοχή όπου παρατηρείται τραυματισμός του δοντιού και δεν επουλώνεται επαρκώς, οδηγεί σε αποκάλυψη της οδοντίνης και τελικά προκαλεί αγκύλωση και αποκατάσταση της απορρόφησης (Gorell *et al.* 2013) (Εικόνα 47).

48

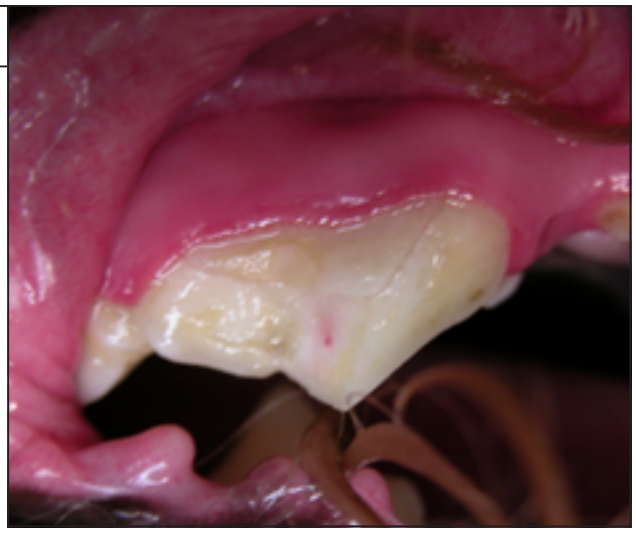

Οι απορροφημένες περιοχές κάτω από τη γραμμή των ελεύθερων ούλων αποκαθίστανται με την εναπόθεση υλικού όμοιου με οστεϊνη ή οστίτη ιστό. Με σκοπό την αποφυγή αποκάλυψης του πολφού, η πολφική κοιλότητα εναποθέτει αντιδραστικά τριτοταγή οδοντίνη μέχρι τα προχωρημένα στάδια της νόσου. Οι αλλοιώσεις μικρότερης έκτασης που βρίσκονται πάνω από τη γραμμή των ελεύθερων ούλων καλύπτονται από αγγειοβριθή κοκκιώδη ιστό στην προσπάθεια του οργανισμού να προστατεύσει τα εκτεθειμένα οδοντινικά σωληνάρια (Εικόνα 48).

## Κατηγοριοποίηση

Η διαφοροποίηση βασίζεται στην εντόπιση της απορρόφησης: σημείο έναρξης των εσωτερικού τύπου απορροφήσεων είναι το ενδοδοντικό σύστημα, κυρίως λόγω πολφίτιδας. Η εξωτερικού τύπου απορρόφηση ξεκινά από την επιφάνεια της ρίζας και οφείλεται σε ποικίλα αίτια. Στα προχωρημένα στάδια, η διαφοροποίηση των δύο τύπων είναι σχεδόν αδύνατη.
Στους σκύλους και ιδιαίτερα στις γάτες, οι εξωτερικού τύπου απορροφήσεις εμφανίζονται πολύ συχνότερα.

49α

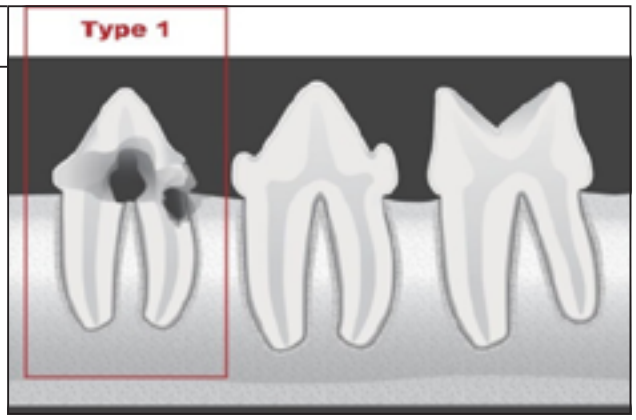


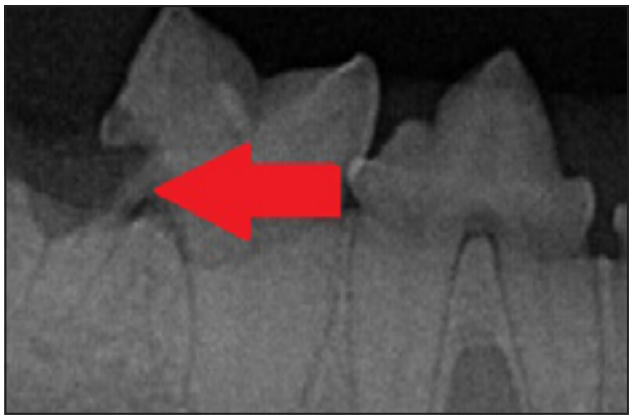

49β

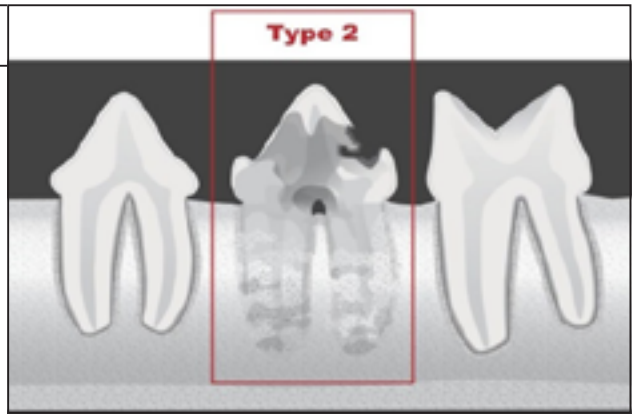

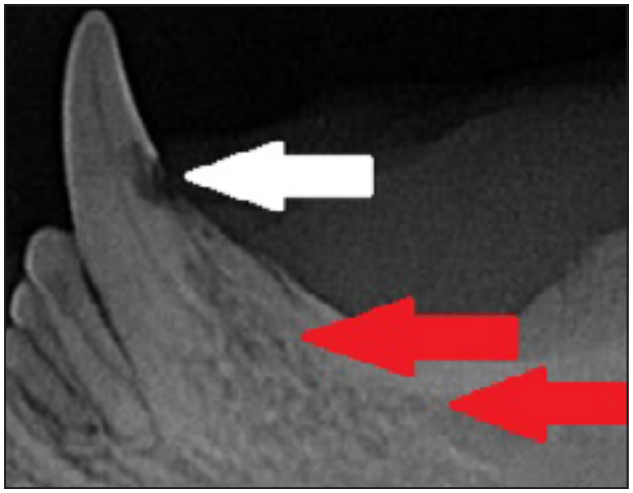

Οι απορροφήσεις των δοντιών κατηγοριοποιούνται με βάση τη σοβαρότητα της απορρόφησης (Στάδια 1-5) και την ακτινολογική εικόνα της απορρόφησης (Τύποι 1-3) (Αμερικάνικο Κολλέγιο Κτηνιατρικής Οδοντιατρικής, AVDC 2017). Σύμφωνα με την κατηγοριοποίηση της απορρόφησης δοντιών του AVDC, η απορρόφηση αποτελεί μια προοδευτική διαδικασία.

## Τύποι Απορρόφησης με βάση την Ακτινολογική Εικόνα

Τύπος 1 (T1): Το δόντι με απορρόφηση τύπου 1 (T1), παρουσιάζει ακτινογραφικά εστιακές ή πολυεστιακές ακτινοδιαυγείς περιοχές, με φυσιολογική κατά τα λοιπά ακτινοσκιερότητα, φυσιολογικό διάστημα περιοδοντικού συνδέσμου και φυσιολογική πολφική κοιλότητα. Παρατηρείται οδοντική βλάβη χωρίς όμως αντικατάσταση της οδοντικής ουσία από ιστό που μοιάζει με οστό. (**Εικόνα 49 α**)

**Τύπος 2 (T2)**: Το δόντι με απορρόφηση τύπου 2 (T2), παρουσιάζει ακτινογραφικά μείωση ή εξάλειψη του διαστήματος του περιοδοντικού συνδέσμου σε ορισμένες περιοχές και μειωμένη ακτινοσκιερότητα τουλάχιστον σε ένα τμήμα του δοντιού. Διαπιστώνονται ενδείξεις αντικατάστασης της απορρόφησης από ιστό που μοιάζει με οστό. (**Εικόνα 49 β**)

49γ

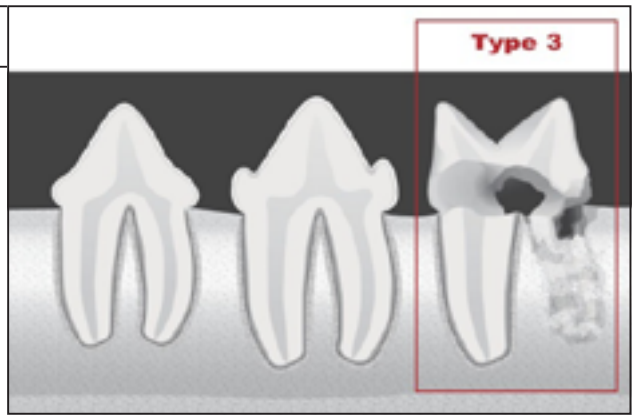


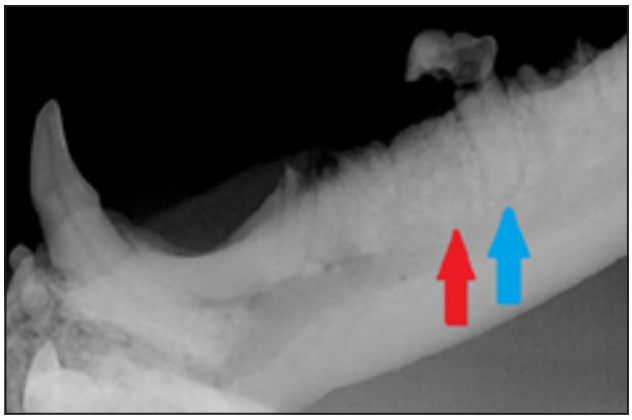

**Τύπος 3 (Τ3)**: Το δόντι με απορρόφηση τύπου 3 (Τ3), παρουσιάζει ακτινογραφικά αλλοιώσεις τόσο τύπου 1 όσο και τύπου 2 στο ίδιο δόντι. (**Εικόνα 49 γ**)

Οι ΑΔ μπορούν να κατηγοροποιηθούν περαιτέρω με βάση το βαθμό απορρόφησης που είναι ακτινογραφικά εμφανής. Σήμερα, ένα σύστημα κατηγοριοποίησης είναι γνωστό και αποδεκτό (AVDC 2017).

**Στάδιο 1 (ΑΔ 1)**: Ήπια απώλεια των σκληρών οδοντικών ιστών (οδοντίνη ή οδοντίνη και αδαμαντίνη).

**Στάδιο 2 (ΑΔ 2)**: Μέτρια απώλεια των σκληρών οδοντικών ιστών (οδοντίνη ή οδοντίνη και αδαμαντίνη με απώλεια οστεΐνης, χωρίς να εκτείνεται στην πολφική κοιλότητα).

**Στάδιο 3 (ΑΔ3)**: Εν τω βάθει απώλεια των σκληρών οδοντικών ιστών (οδοντίνη ή οδοντίνη και αδαμαντίνη με απώλεια οστεΐνης που εκτείνεται στην πολφική κοιλότητα). Συνολικά το δόντι διατηρεί την ακεραιότητά του.

**Στάδιο 4 (ΑΔ4)**: Εκτεταμένη απώλεια των σκληρών οδοντικών ιστών (οδοντίνη ή οδοντίνη και αδαμαντίνη με απώλεια οστεΐνης που εκτείνεται στην πολφική κοιλότητα). Σε μεγάλο ποσοστό το δόντι έχει χάσει την ακεραιότητά του.

- **ΑΔ4α**: Η μύλη και η ρίζα έχουν προσβληθεί εξίσου.
- ΑΔ4β: Η μύλη είναι περισσότερο προσβεβλημένη σε σχέση με τη ρίζα.

50

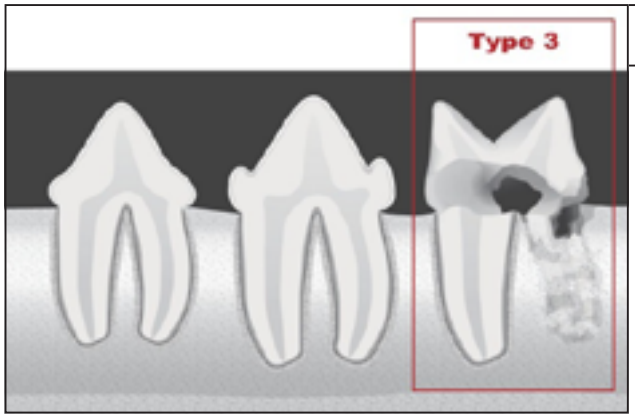


- **ΑΔ4γ**: η ρίζα είναι περισσότερο προσβεβλημένη σε σχέση με τη μήλη.

**Στάδιο 5 (ΑΔ5)**: τα υπολείμματα των σκληρών οδοντικών ιστών είναι εμφανή μόνο ως ανομοιόμορφες ακτινοδιαύγειες και καλύπτονται ατελώς από τα ούλα.

Στο ίδιο ασθενές ζώο είναι δυνατό να συνυπάρχουν διαφορετικοί τύποι και στάδια ΑΔ. (**Εικόνα 50**)

## Κλινική σημασία

Οι ΑΔ εμφανίζονται πολύ συχνά στις οικόσιτες γάτες. Σύμφωνα με τις έρευνες και ανάλογα με τον υπό εξέταση πληθυσμό, το 20-75% των ενήλικων γατών είναι κλινικά προσβεβλημένες (Bellows 2009).

Σύμφωνα με την εμπειρία από την οδοντιατρική του ανθρώπου, οι αλλοιώσεις που παραμένουν κάτω από το ύψος των ελεύθερων ούλων φαίνεται να μην είναι επώδυνες (Heithersay 2004). Όταν η

αλλοίωση επεκταθεί στην αδαμαντινοστεϊνική ένωση ή καταρρεύσει η αδαμαντίνη στην περιοχή που έχει απορροφηθεί, εκτίθεται η οδοντίνη με αποτέλεσμα να εκδηλώνεται οξύς πόνος και πιθανώς μόλυνση στις τύπου Ι αλλοιώσεις. Αρχικά ο πόνος (ευαισθησία της οδοντίνης) προκαλείται ύστερα από μεταβολή της ροής στα οδοντινικά σωληνάρια (υδροδυναμική θεωρία της υπερευαισθησίας του πολφού) (Barnstorm 1986) ο πολφός τότε εκτίθεται εμμέσως σε βακτηριακή επιμόλυνση, η οποία είναι πιθανό να οδηγήσει σε ενδοδοντική μόλυνση. Έτσι, η έκθεση των οδοντινικών σωληναρίων λόγω ΑΔ είναι επώδυνη ή/και μπορεί να προκαλέσει τοπική μόλυνση.

## Κλινικά ευρήματα

Μέχρι τη στιγμή που οι αλλοιώσεις θα επεκταθούν πάνω από τη γραμμή των ελεύθερων ούλων, δεν παρατηρούνται κλινικά (μακροσκοπικά ή απτικά) ευρήματα. Σε πρώιμα κλινικά στάδια, το όριο των ούλων μπορεί να φλεγμαίνει ή οι μικρές αλλοιώσεις στην αδαμαντίνη και στην οδοντίνη μπορεί να καλύπτονται από αγγειοβριθή ιστό. Με την προοδευτική απορρόφηση, είναι πιθανό να προκύψει μερική ή πλήρης απώλεια της μύλης.

Τα ασθενή ζώα ίσως εκδηλώσουν δευτερογενή συμπτώματα αυτής της οδοντικής πάθησης (Bellows 2010, Furman and Niemiec 2013) όπως:

- *αλλαγές στην συμπεριφορά*: μείωση περιποίησης του τριχώματος, πτώση της τροφής από το στόμα, τρίψιμο του ρύγχους με τα πόδια, κρύψιμο, ληθαργικότητα

- *συμπτώματα πόνου στη στοματική κοιλότητα*: παρουσία βλέννας στα χείλη ή/και στα πέλματα, τίναγμα της κεφαλής, τρίψιμο του στόματος στο πάτωμα, βρουξισμός

Ωστόσο, η απουσία των παραπάνω συμπτωμάτων δε θα πρέπει να παρερμηνεύεται ως απουσία αλλοιώσεων ή να εκλαμβάνονται ως μη επώδυνες (Holmstrolm *et al.* 1998; Niemiec 2008; Dupont 2010). Η πλειοψηφία των προσβεβλημένων γατών δεν εκδηλώνουν κλινικά συμπτώματα δυσφορίας.

## Εξέταση και Διάγνωση

Η εξέταση βασίζεται σε τρεις μεθόδους (Bellows 2009 Niemiec 2015):

Μακροσκοπική εξέταση: η μακροσκοπική εξέταση επιτρέπει την ανίχνευση μόνο προχωρημένων αλλοιώσεων, σε περιστατικά που εμπλέκεται η μύλη.

Απτική εξέταση: ολόκληρη η επιφάνεια του δοντιού θα πρέπει να εξετάζεται με ανιχνευτήρα τερηδόνας, με έμφαση στην αδαμαντινοστεϊνική ένωση. Η ακέραιη αδαμαντίνη έχει πολύ λεία επιφάνεια, ενώ σε περίπτωση που υπάρχει απορρόφηση, ο ανιχνευτήρας εγκλωβίζεται. Η παραμικρή τραχύτητα, υποδηλώνει ξεκάθαρα την ύπαρξη απορρόφησης ή υποοουλικής τρυγίας. Η αλλοίωση θα πρέπει να επανεξετάζεται μετά την αποτρύγωση σε περίπτωση αμφιβολίας σχετικά με τη φύση της.

Οδοντικά ακτινογραφήματα: η λήψη ακτινογραφημάτων επιβάλλεται ώστε να γίνει σταδιοποίηση της νόσου και να σχεδιαστεί το θεραπευτικό πλάνο. Συστήνεται σθεναρά να λαμβάνονται ακτινογραφήματα όλων των δοντιών, σε κάθε γάτα που προσκομίζεται για οδοντιατρικό έλεγχο.

Σε περίπτωση οικονομικής δυσχέρειας του ιδιοκτήτη, ως εναλλακτική λύση συστήνεται η ακτινογράφηση των 3ων προγομφίων της κάτω γνάθου ως αντιπροσωπευτικών δοντιών (Ingham *et al.* 2001) (για λεπτομέρειες, βλ. κεφάλαιο 2c: Radiology)

*Διαφορική διάγνωση*: η απορρόφηση δοντιού θα πρέπει να διαφοροποιείται από το κάταγμα δοντιού, την αποτριβή ή την αποκάλυψη του μεσορριζίου. Για να διαφοροποιηθεί η ΑΔ από την αποκάλυψη μεσορριζίου, θα πρέπει να διευκρινιστεί ότι η ΑΔ έχει τραχιά επιφάνεια ενώ η αποκάλυψη είναι λεία.

## Θεραπευτικές επιλογές

Σκοπός της θεραπείας είναι να εξαλειφθεί ο πόνος και να ελεγχθεί η μόλυνση. Επειδή η ΑΔ αποτελεί διαδικασία που οφείλεται στα κύτταρα του ίδιου του οργανισμού (οδοντοκλάστες), δεν ενδείκνυται η αποκατάσταση των αλλοιώσεων. Η θεραπεία θα εξαρτηθεί από την κλινική εικόνα (DuPont 1995, Niemiec 2015).

### Παρακολούθηση

Για τις απορροφήσεις που έχουν διαγνωσθεί ακτινολογικά, αλλά βρίσκονται κάτω από τη γραμμή των ούλων συστήνεται κλινική και ακτινογραφική παρακολούθηση. Η παρακολούθηση θα πρέπει να προγραμματίζεται σε τακτά χρονικά διαστήματα ώστε να προγραμματίζεται κατάλληλα η χειρουργική επέμβαση. Εάν δεν είναι δυνατό να προγραμματιστούν τα παραπάνω, μπορεί να συστηθεί η εξαγωγή ή ο ακρωτηριασμός της μύλης.

### Εξαγωγή

Η καλύτερη αντιμετώπιση είναι η εξαγωγή του προσβεβλημένου δοντιού. Είναι σημαντικό να εξάγονται όλες οι ρίζες και η εξαγωγή τους θα πρέπει να επιβεβαιώνεται ακτινολογικά. Η καταστροφή των ριζών με εγγλυφίδα αντενδείκνυται. (Για περισσότερες πληροφορίες βλέπε το κεφάλαιο για τις εξαγωγές)

### Ακρωτηριασμός μύλης

Στις απορροφήσεις τύπου 2, στις οποίες η ρίζα έχει πλήρως ή μερικώς αντικατασταθεί από οστό, η εξαγωγή είναι πολύ δύσκολή ή αδύνατη. Στην περίπτωση αυτή, ενδείκνυται ο ακρωτηριασμός της μήλης (DuPont, 1995), όμως μόνο όταν εκπληρώνονται τα ακόλουθα κριτήρια:

- Δεν απεικονίζεται ακτινογραφικά η πολφική κοιλότητα
- Δεν απεικονίζεται ακτινογραφικά ο περιοδοντικός σύνδεσμος
- Δεν παρατηρούνται κλινικά ή ακτινογραφικά ευρήματα ενδοδοντικής ή περιοδοντικής παθολογίας
- Δεν υπάρχουν ενδείξεις οπίσθιας στοματίτιδας

51α

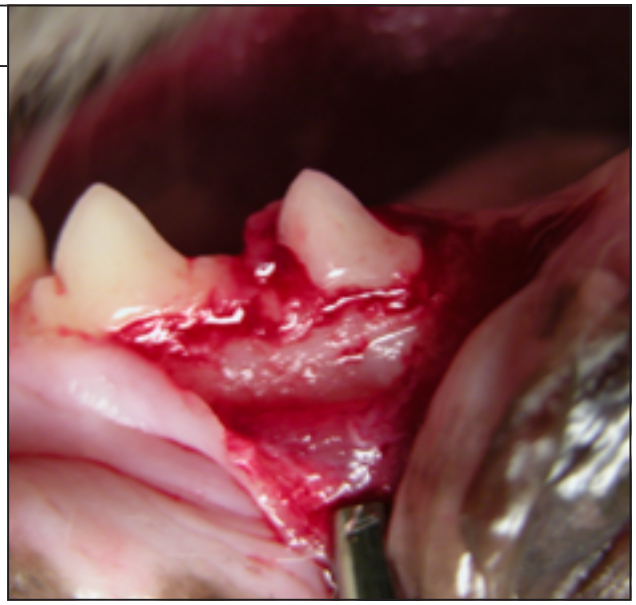

- Σε αυτά τα περιστατικά πρέπει να απομακρύνεται όσο το δυνατό μεγαλύτερο τμήμα της «ρίζας»

Ο ακρωτηριασμός της μήλης **(Εικόνα 51)** περιλαμβάνει τη δημιουργία κρημνού των ούλων δίκην φακέλου (α), τον τροχισμό της οδοντικής ουσίας μέχρι και 1-2 mm κάτω από το χείλος του οστού με εγγλυφίδα (β), λείανση του εναπομείναντος φατνιακού οστού (γ) και τέλος τη συρραφή των ούλων (δ). Στις απορροφήσεις τύπου 3, η ρίζα με απορρόφηση τύπου 2 μπορεί να ακρωτηριαστεί και η ρίζα τύπου 1 να εξαχθεί.

51β

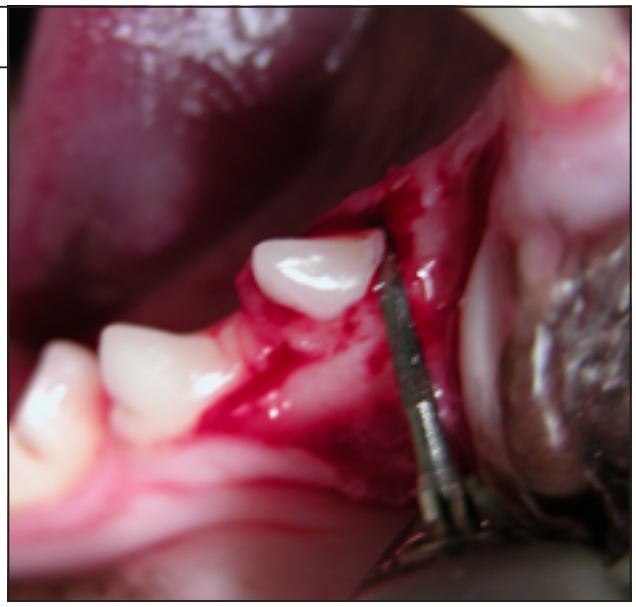

## Σημεία κλειδιά:

- Η απορρόφηση δοντιού είναι προοδευτική διαδικασία
- Η πάθηση είναι επώδυνη, ακόμα και αν δεν είναι εμφανή τα τυπικά κλινικά συμπτώματα
- Υπάρχουν δύο τύποι απορρόφησης δοντιού, οι τύποι 1 και 2, που αντιμετωπίζονται με διαφορετικό τρόπο
- Χρυσός κανόνας της θεραπείας είναι η εξαγωγή

51γ

51δ

- Ο ακρωτηριασμός της μήλης ενδείκνυται μόνο όταν πληρούνται τα εξής κριτήρια στην ακτινογραφία:
    - Προχωρημένη απορρόφηση τύπου 2
    - Απουσία περιοδοντικού συνδέσμου
    - Απουσία πολφικής κοιλότητας
    - Απουσία περιοδοντικής παθολογίας
    - Απουσία ενδοδοντικής παθολογίας
    - Απουσία οπίσθιας στοματίτιδας

## Γναθοπροσωπικά τραύματα

Τα γναθοπροσωπικά τραύματα προκύπτουν σχετικά συχνά και αφορούν τους μαλακούς ή τους σκληρούς (οστά και δόντια) ιστούς και συχνά και τους δύο. Οι ασθενείς με γναθοπροσωπικά τραύματα προσκομίζονται με οίδημα ή παραμόρφωση στο πρόσωπο, με αιμορραγία από το στόμα, σιαλόρροια και μη φυσιολογική σύγκλειση του στόματος, αν και συχνά εκδηλώνουν ελάχιστα ή καθόλου κλινικά συμπτώματα.

Σε κάθε περίπτωση ο κτηνίατρος θα πρέπει να ελέγχει την πιθανότητα ύπαρξης κρανιοεγκεφαλικής κάκωσης ή άλλων μη ορατών τραυματισμών στις υποκείμενες δομές της κεφαλής. Επιπλέον, ο τραυματισμός μπορεί να έχει επιφέρει καρδιοθωρακικές ή/και κοιλιακές βλάβες. Οι καταστάσεις αυτές μπορούν να αποβούν μοιραίες και πρέπει να ελέγχονται και να αντιμετωπίζονται πριν την θεραπεία των κακώσεων της στοματικής κοιλότητας.

Η αρχική εξέταση μπορεί να αποκαλύψει εκδορές, ιδιαίτερα στα χείλη και/ή τη γλώσσα. Οι μαλακοί ιστοί της στοματικής κοιλότητας πλεονεκτούν σε σχέση με τους υπόλοιπους μαλακούς ιστούς με δύο τρόπους: την παρουσία του σάλιου και και την εκτεταμένη αγγείωση. Το σάλιο παρέχει ανοσολογικούς φραγμούς έναντι της μόλυνσης όπως η IgA, βακτηριοστατικά ένζυμα και φυσική έκπλυση των μικροοργανισμών. Αυτοί οι μηχανισμοί υποβοηθούν τη διαδιακασία της επούλωσης και παρέχουν κάποιου βαθμού προστασία έναντι των μολύνσεων. Η εκτεταμένη αγγείωση της στοματικής κοιλότητας ωφελεί την επούλωση, γεγονός που επιτρέπει την περιορισμένη ανάγκη χειρουργικού καθαρισμού.

Η κοσμητική αποκατάσταση του τραύματος είναι πιθανό να ενδιαφέρει τον ιδιοκτήτη. Η αποκατάσταση θα πρέπει να γίνεται με τρόπο που να παρέχει ικανοποιητικό κοσμητικό αποτέλεσμα, αλλά κυρίως να διευκολύνει την επούλωση. Ενδέχεται να απαιτούνται επιπλέον επεμβάσεις αποκατάστασης άν η αισθητικά καλύτερη επούλωση κρίνεται ως σημαντική. Πρωταρχικός σκοπός, όμως, των αποκαταστάσεων θα πρέπει να είναι η άνεση του ζώου και η λειτουργικότητα. (Niemiec BA 2012)

52α

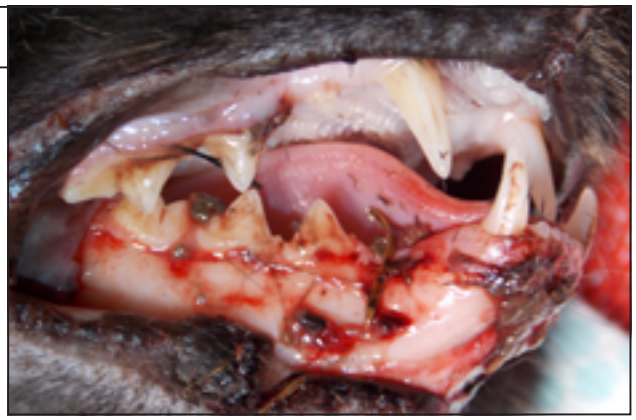

52β

53

54

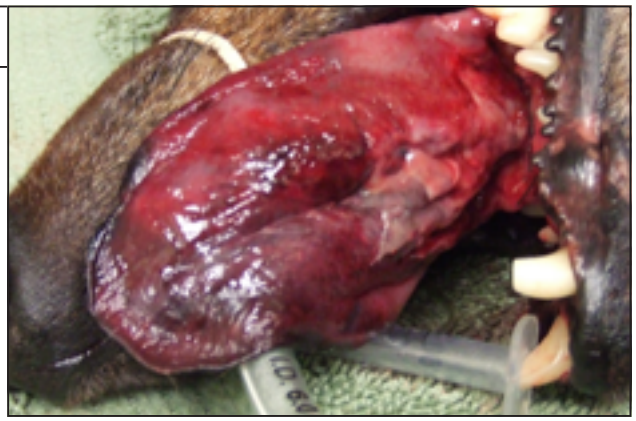

55

56

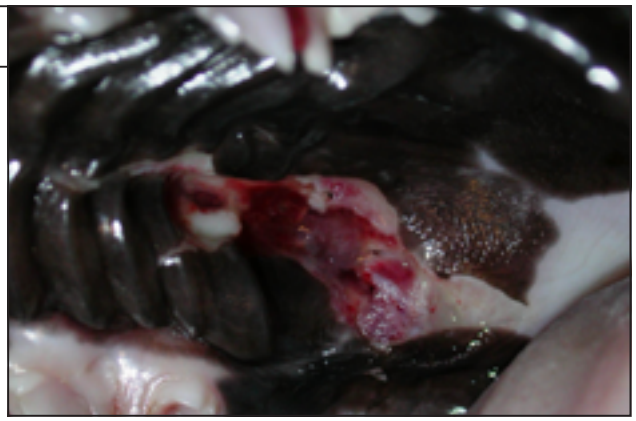

57

## Κακώσεις των μαλακών ιστών

Στις συχνότερες κακώσεις που αφορούν τα μαλακά μόρια του στόματος περιλαμβάνονται:

- Απογαντισμοί, ιδιαίτερα του κάτω χείλους, που προκύπτουν ύστερα από τραύματα λόγω πρόσκρουσης με υψηλή ταχύτητα και αυτοκινητιστικά ατυχήματα (**Εικόνα 52**)
- Εκδορές των χειλέων από μάχη με άλλα ζώα (**Εικόνα 53**)
- Εκδορές/τραύματα στη γλώσσα από καυγάδες, αυτοκινητιστικά ατυχήματα ή ηλεκτροπληξία (**Εικόνα 54**)
- Εκδορές των ούλων (**Εικόνα 55**) και περιοδοντικό τραύμα
- Αλλοιώσεις στη σκληρή υπερώα όπως το high rise syndrome (**Εικόνα 56**)
- Κακώσεις των μαλακών μορίων από καυστικές ουσίες ή ηλεκτροπληξία (**Εικόνα 57**)

Οι αλλοιώσεις των μαλακών ιστών θα πρέπει πάντα να αποκαθίστανται άμεσα, με την προϋπόθεση ότι το ασθενές ζώο είναι σταθερό (βλέπε παραπάνω). Οι νεκρωμένοι ιστοί πρέπει να απομακρύνονται πριν τη σύγκλειση (Swaim 2012). Η σύγκλειση πρέπει να αναβάλλεται σε περιπτώσεις που αναμένεται περαιτέρω νέκρωση (βλάβες από καυστικές ουσίες ή ηλεκτροπληξία) (Niemiec 2012). Ωστόσο, λόγω της μεγάλης αγγειοβρίθειας, οι μέτρια προσβεβλημένοι ιστοί μπορούν να διατηρούνται (Swaim 2012). Ένας παράγοντας που πρέπει να λαμβάνεται πάντα υπόψη είναι η διατήρηση των προσπεφυκότων ούλων κατά την αποκατάσταση των μαλακών ιστών. Όλα τα δόντια θα πρέπει να καλύπτονται από τουλάχιστον 2 mm ούλων όπου είναι δυνατό. ωστόσο, τα δόντια είναι δυνατό να παραμείνουν υγιή με μικρότερη κάλυψη (Takas 1995; Lewis & Reiter, 2005; Wolf *et al.* 2005; Niemiec 2012).

Οι επιλογές σχετικά με τον τύπο του ράμματος που θα χρησιμοποιηθεί στις κακώσεις της στοματικής κοιλότητας είναι πολλές. Οι ραφές θα πρέπει να είναι απλές χωριστές και να τοποθετούνται σε απόσταση 2-3 mm. (Niemiec 2008) (**Εικόνα 58**), συστήνεται η χρήση απορροφήσιμων μονόκλωνων ραμμάτων με ανάστροφη κόπτουσα βελόνα (Harvey 2003). (βλέπε κεφάλαιο εξοπλισμού).

## Κακώσεις των σκληρών ιστών

Στους τύπους κακώσεως των σκληρών ιστών περιλαμβάνονται τα γναθοπροσωπικά κατάγματα (**Εικόνες 59 και 60**), τα κατάγματα και τα εξαρθρήματα της ΚΦΔΓ, (Εικόνα 61), καθώς και η τραυματική παρεκτόπιση **(Εικόνα 62**) και η εκγόμφωση (**Εικόνα 63**) (Taney KG & Smith 2010; Niemiec 2012, Verstraete 2012). Όταν εμπλέκονται δόντια ή οστά πρέπει να διενεργείται λεπτομερής κλινική εξέταση της στοματικής κοιλότητας. Μπορεί να γίνει απόπειρα αρχικής εξέτασης σε εγρήγορση, όμως ο πλήρης έλεγχος και οι ενδοστοματικές ακτινογραφίες είναι δυνατό να πραγματοποιηθούν μόνο κάτω από γενική αναισθησία.

58

59

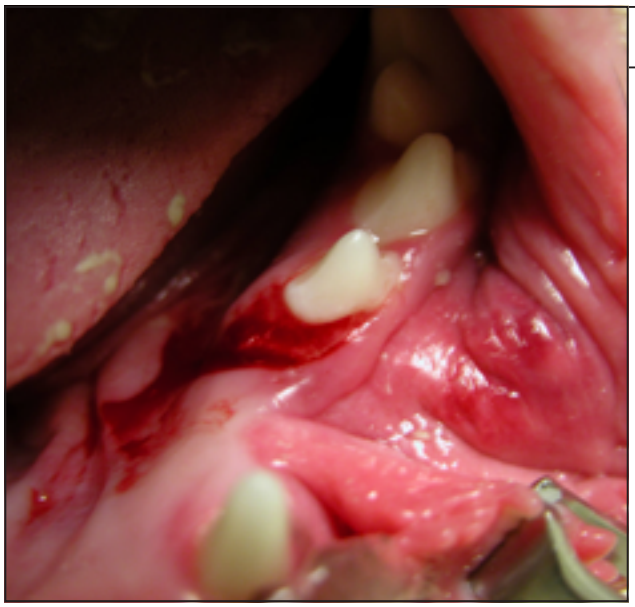

60

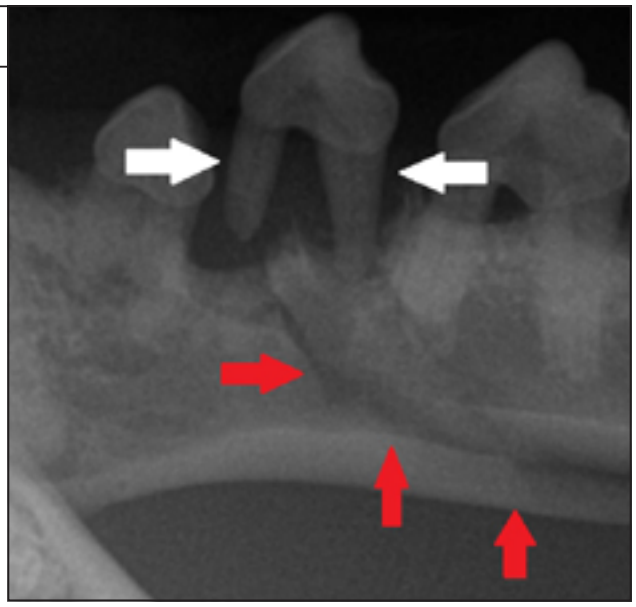

61

62

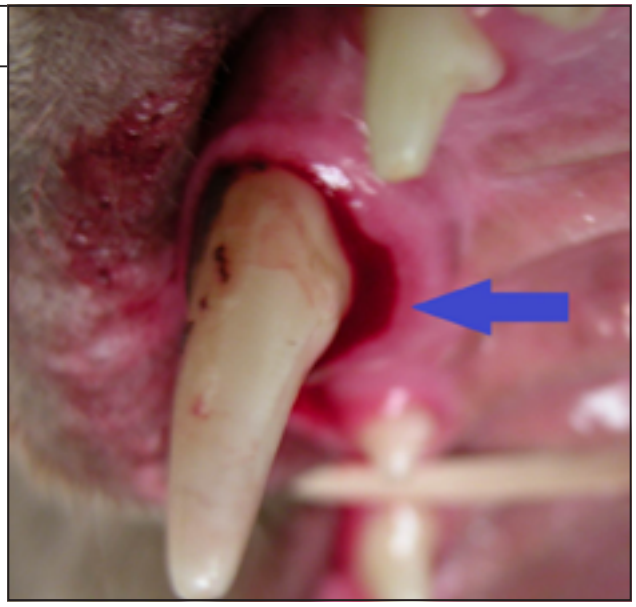

63

## Γναθοπροσωπικά κατάγματα

Οι βασικές αρχές της ορθοπαιδικής πρέπει να λαμβάνονται υπόψη στα περιστατικά καταγμάτων του προσωπικού κρανίου. Ωστόσο, τρεις σημαντικές διαφορές διέπουν τα γναθοπροσωπικά κατάγματα σε σχέση με τα κατάγματα των μακρών οστών (Boudrieau and Verstraete 2012). Οι δύο από τι διαφορές είναι ανατομικές: στη γραμμή του κατάγματος υπάρχουν ρίζες και από το γναθιαίο πόρο διέρχεται το κάτω φατνιακό νευροαγγειακό δεμάτιο. Οι δύο αυτές δομές είναι απαραίτητο να διατηρούνται ακέραιες κατά τη χειρουργική επέμβαση (**Εικόνα 64**). Τα υλικά ακινητοποίησης (ήλοι ή πλάκες) δεν πρέπει να διέρχονται διαμέσου αυτών των ανατομικών στοιχείων. Συνεπώς, η εξωτερική σταθεροποίηση αντενδείκνυται στα περιστατικά γναθοπροσωπικού κατάγματος, εξαιτίας της πιθανότητας λανθασμένης τοποθέτησης των ήλων (Gioso et al 2001; Taney & Smith 2010) (**Εικόνα 65**). Σε συγκεκριμένα περιστατικά είναι χρήσιμο να χρησιμοποιούνται μικρού μεγέθους πλάκες (mini plates), αλλά θα πρέπει να εξασφαλίζεται η ατραυματική τοποθέτηση των κοχλιών (Boudrieau RJ 2012) (**Εικόνα 66**).

*64α*

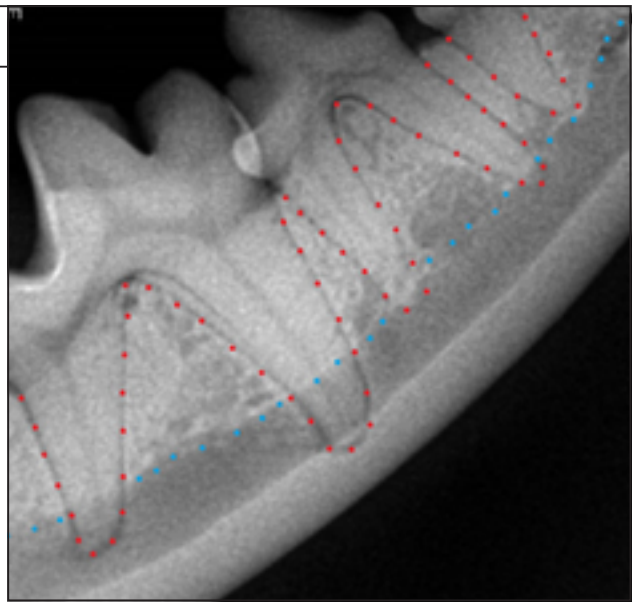

*64β*

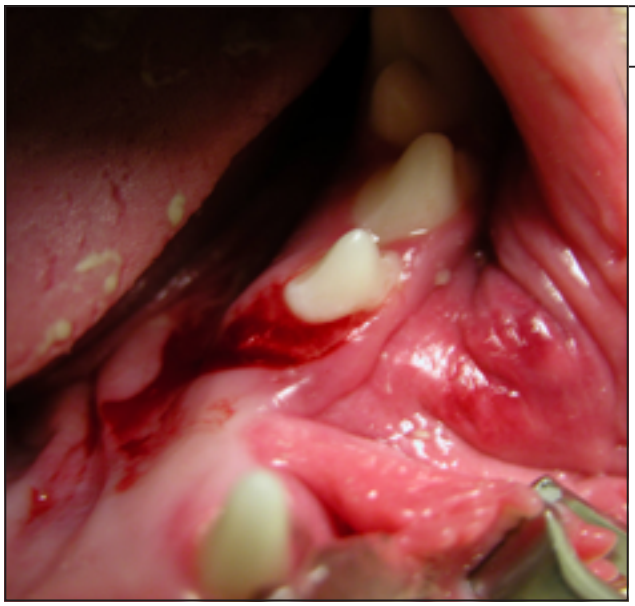

*65*

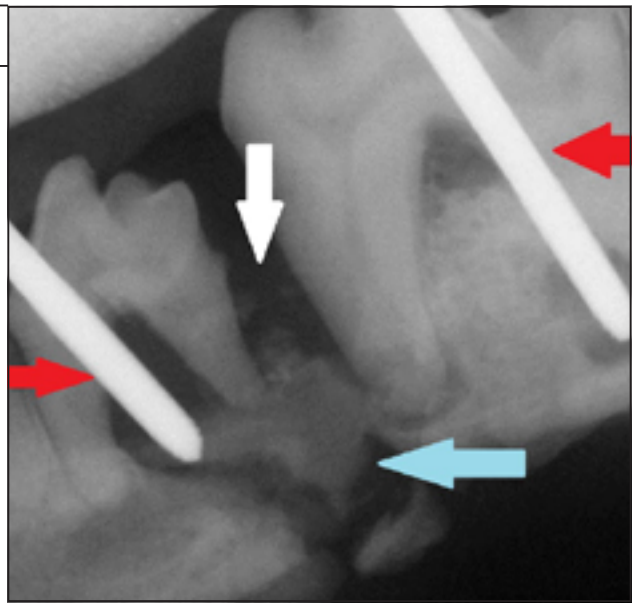

*66*

67

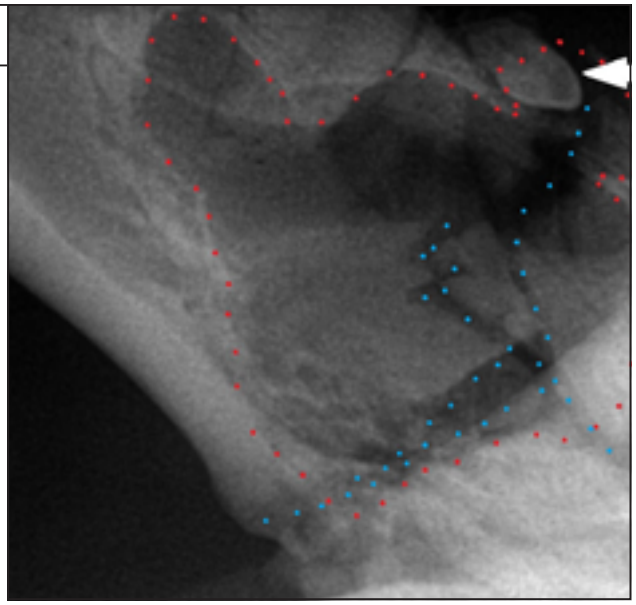

68

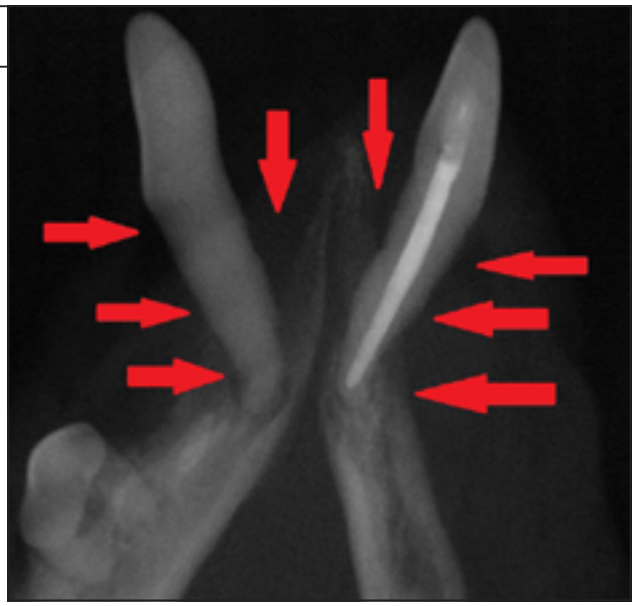

69

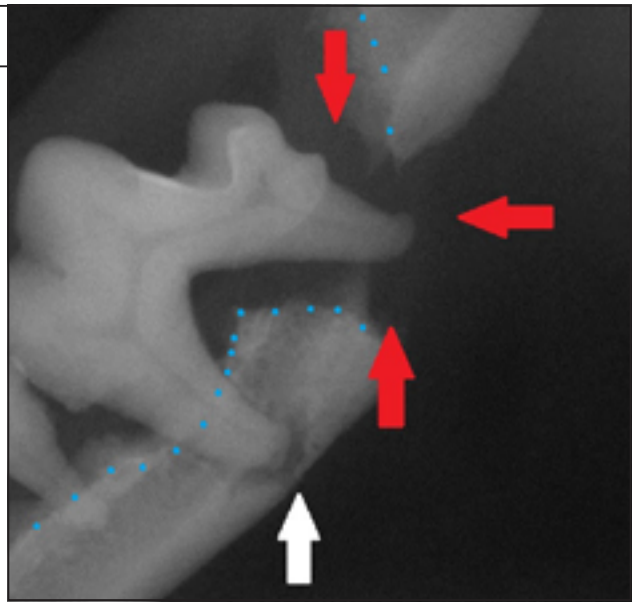

Σημαντική διαφορά μεταξύ των καταγμάτων των μακρών οστών και εκείνων του γναθοπροσωπικού κρανίου είναι η αναγκαιότητα της διατήρησης της ορθής σύγκλεισης των δοντιών στα δεύτερα. Επομένως, οι τεχνικές που χρησιμοποιούνται για την ανάταξη των καταγμάτων των γνάθων θα πρέπει να έχουν ως στόχο την διατήρηση της φυσιολογικής σύγκλεισης, καθώς διαφορετικά μπορεί να προκληθεί τραυματική σύγκλειση.

Ακόμη μία διαφορά ανάμεσα στα κατάγματα των μακρών οστών και σε εκείνα του γναθοπροσωπικού κρανίου, είναι η συχνότητα των παθολογικών καταγμάτων (Niemiec 2012). Τα κατάγματα αυτού του τύπου είναι δυνατό να προκληθούν λόγω νεοπλασίας ή ύπαρξης κύστης (**Εικόνα 67**), όμως, στην συντριπτική πλειοψηφία τους προκαλούνται δευτερογενώς σε περιπτώσεις προχωρημένης περιοδοντικής νόσου. Τα παθολογικά κατάγματα, συνήθως, προκαλούνται στην κάτω γνάθο (ιδιαίτερα στην περιοχή των κυνοδόντων και των πρώτων γομφίων), λόγω εκτεταμένης περιοδοντικής βλάβης που προκαλεί απώλεια του οστού στις προσβεβλημένες περιοχές (Niemiec 2008) (**Εικόνες 68 και 69**). Η πάθηση αφορά συχνότερα τις μικρόσωμες φυλές σκύλων (Mulligan et al 1998), κυρίως λόγω του γεγονότος ότι τα δόντια τους (ιδιαίτερα ο πρώτος γομφίος της κάτω γνάθου), είναι αναλογικά μεγαλύτερα σε μέγεθος σε σχέση με το μέγεθος των γνάθων τους, συγκριτικά με τους μεγαλόσωμους σκύλους (**Εικόνες 70 α&β**) (Gioso et al 2000). Στους σκύλους των μικρόσωμων φυλών, λοιπόν, οι ρίζες του δοντιού αυτού περιβάλλονται από μικρή ποσότητα οστού, με συνέπεια η συγκεκριμένη περιοχή της κάτω γνάθου να βρίσκεται σε υψηλό κίνδυνο για πρόκληση κατάγματος, όταν συνυπάρχει απώλεια οστού. Η διάγνωση τίθεται μετά από τη λήψη ακτινογραφήματος.

Στα παθολογικά κατάγματα (βλέπε τη σχετική με την περιοδοντική νόσο παράγραφο) η πρόγνωση είναι επιφυλακτική για ποικίλους λόγους (Taney & Smith 2010). Ικανοποιητική

επούλωση είναι δύσκολο να επιτευχθεί, καθώς ο όγκος του εναπομείναντος οστού είναι μικρός, η πίεση του οξυγόνου είναι χαμηλή στην περιοχή και η δυνατότητα επαρκούς σταθεροποίησης του οπισθίου τμήματος της γνάθου είναι περιορισμένη (, Holmstrolm et al 1998 Niemiec 2008). Ποικίλες τεχνικές σταθεροποίησης είναι δυνατό να χρησιμοποιηθούν, όμως σε γενικές γραμμές απαιτείται η χρήση παρεμβατικών μεθόδων. Ανεξαρτήτως της μεθόδου σταθεροποίησης, είναι απαραίτητη η εξαγωγή των ριζών των περιοδοντικών δοντιών ώστε να επουλωθεί η περιοχή (Niemiec 2012, Taney & Smith 2010) (**Εικόνες 71 & 72**)

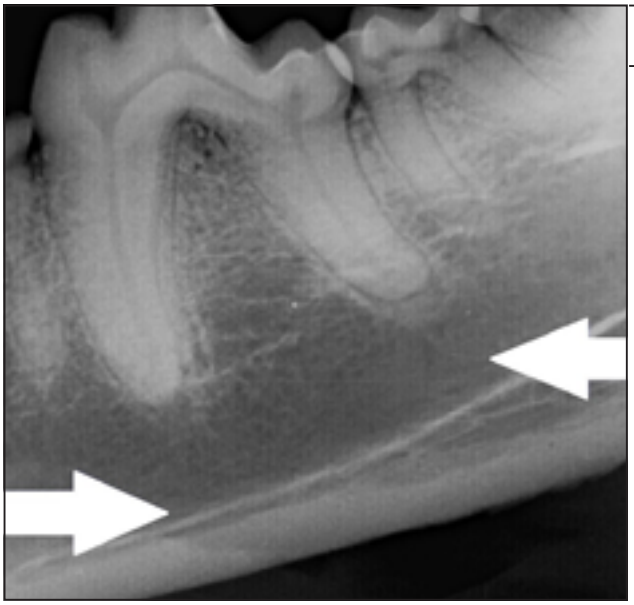

*70α*

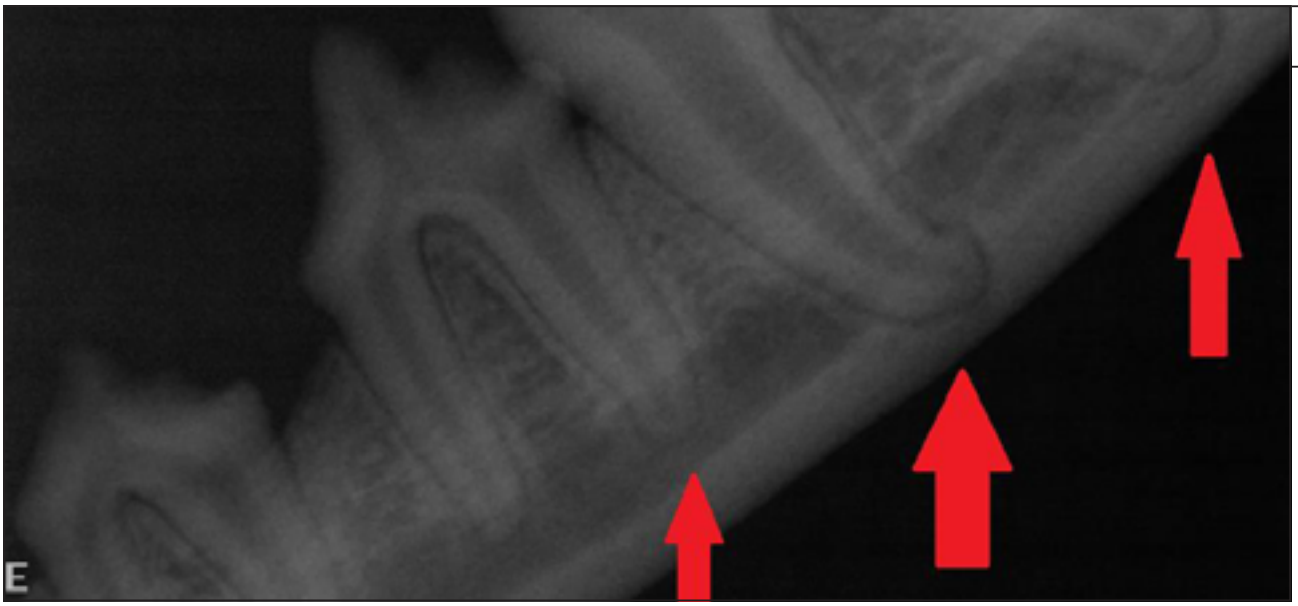

*70β*

*71*

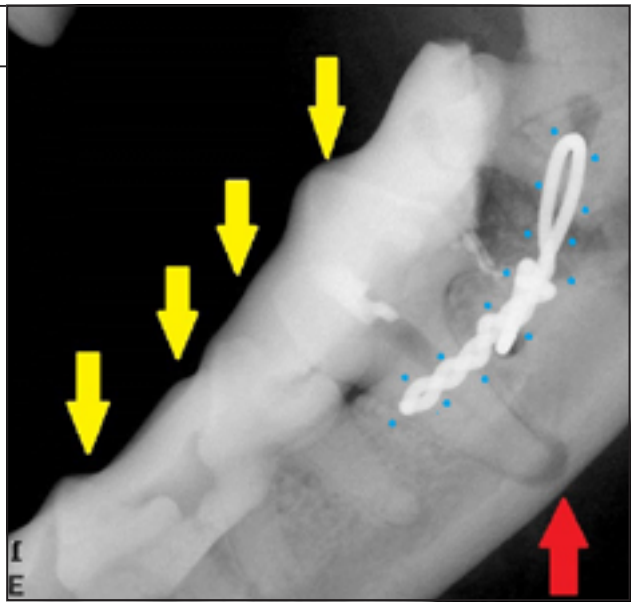

*72*

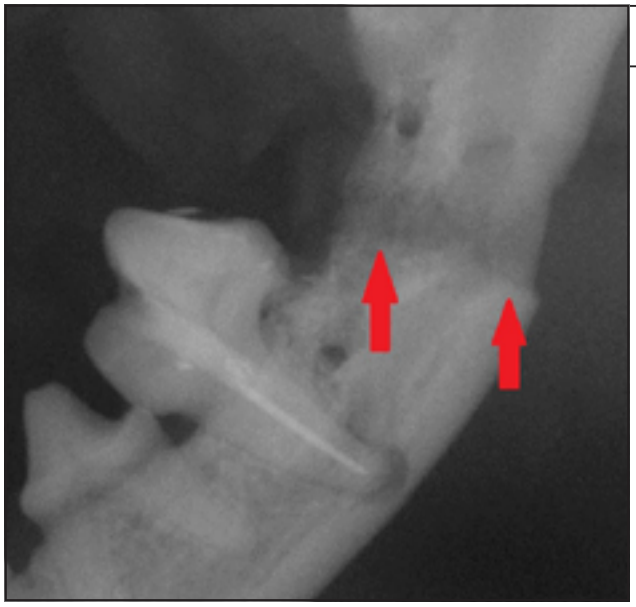

73

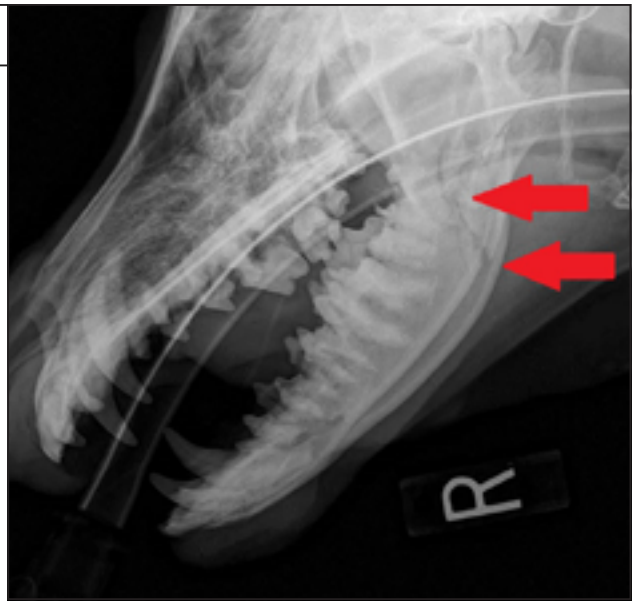

74

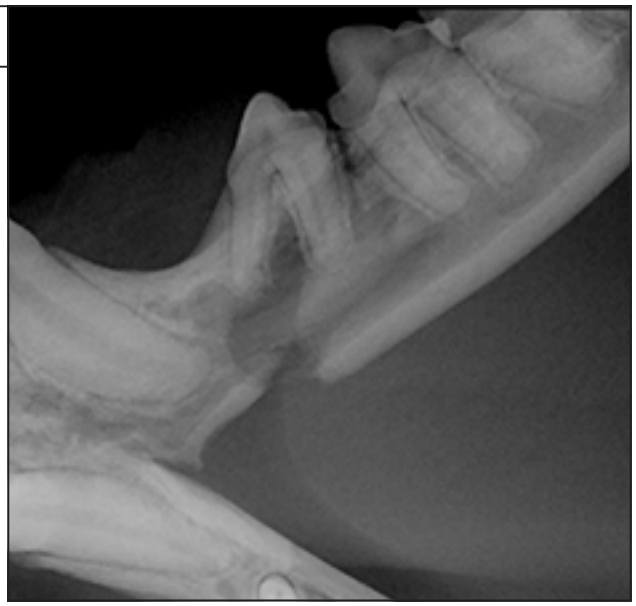

75

## Διάγνωση

Η χρήση του συνήθως χρησιμοποιούμενου ακτινολογικού εξοπλισμού παρουσιάζει περιορισμούς για την αξιολόγηση των γναθοπροσωπικών καταγμάτων. Στην περίπτωση που δεν είναι διαθέσιμη η χρήση CT ή/και οδοντιατρικού ακτινολογικού μηχανήματος, η χρήση του κοινού ακτινολογικού εξοπλισμού μπορεί να παρέχει χρήσιμες πληροφορίες (Niemiec 2011). (**Εικόνα 73**) Ωστόσο, σε ορισμένες χώρες βαθμίδας 1 και σε ορισμένες της βαθμίδας 2, η χρήση τους είναι ελάχιστα αποδεκτή. Τα οδοντιατρικά ακτινογραφήματα συστήνονται όποτε είναι δυνατό και θα πρέπει να θεωρούνται ελάχιστη απαίτηση στις χώρες βαθμίδας 3. (**Εικόνα 74**) Ωστόσο, η απεικόνιση με την υπολογιστική τομογραφία (CT) ή με cone beam tomography (CBCT) είναι ιδανική για τη διάγνωση και το σχεδιασμό του θεραπευτικού πλάνου των περιστατικών γναθοπροσωπικών καταγμάτων (Hirsch 2009, Foley 2013, Soukup 2015) (**Εικόνα 75**).

## Θεραπευτικά μέτρα

Οι μέθοδοι σταθεροποίησης διακρίνονται σε παρεμβατικές (με τοποθέτηση υλικών στο οστό) και μη παρεμβατικές (ενδοστοματικοί νάρθηκες, φίμωτρο κατασκευασμένο από κολλητική ταινία). Στις παρεμβατικές μεθόδους συγκαταλέγονται η τοποθέτηση διακαταγματικού μεταλλικού ράμματος (**Εικόνα 76**), η εξωτερική ακινητοποίηση και η τοποθέτηση μικρών ορθοπαιδικών πλακών (Boudrieau 2012 a and b; Tsugawa & Verstraete 2012) (**Εικόνα 77**). Οι παρεμβατικές μέθοδοι θα πρέπει να χρησιμοποιούνται με σύνεση, σε προσεκτικά επιλεγμένα περιστατικά, και αφού ληφθεί υπόψη η ανατομία και η ορθή σύγκλειση των φραγμών. Επιπλέον, στις περιπτώσεις που χρησιμοποιούνται παρεμβατικές μέθοδοι, απαιτείται νέα χειρουργική επέμβαση για την αφαίρεση των υλικών, εκτός και αν έχουν χρησιμοποιηθεί βιοσυμβατά υλικά (π.χ. τιτανίου) (Wiggs & Lobprise 1997; Taney & Smith 2010, Tsugawa and Verstraete 2012).

76

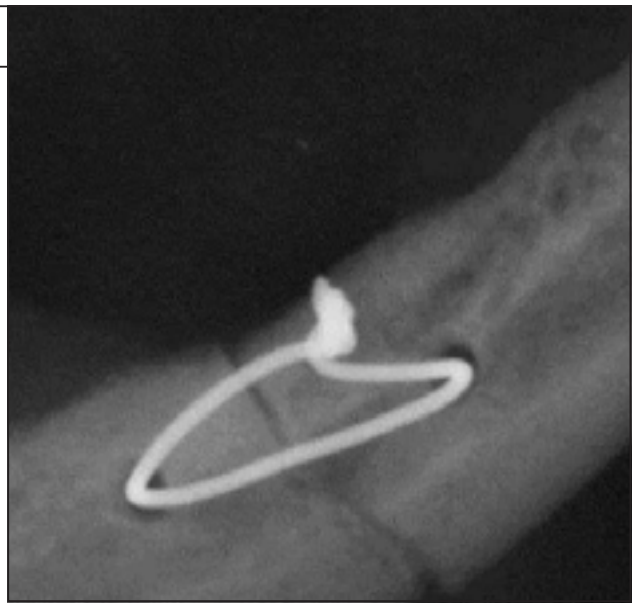

77

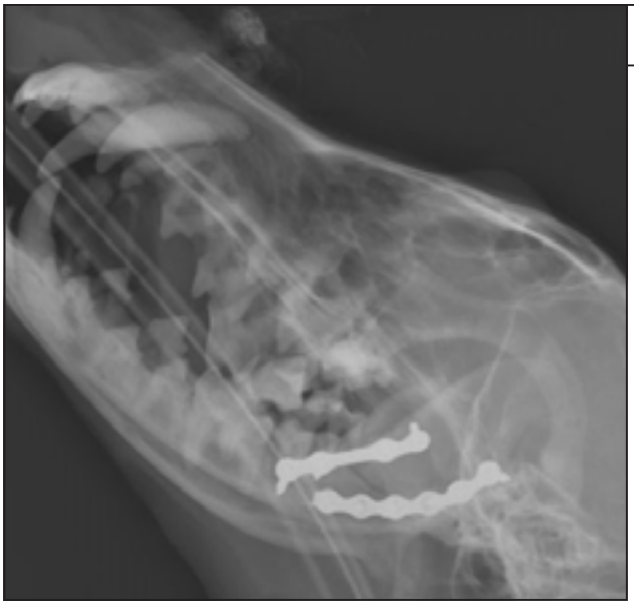

78α

Στις μη παρεμβατικές μεθόδους για την σταθεροποίηση των καταγμάτων συγκαταλέγεται η χρήση μεταλλικού ράμματος διαδοντικά ή κυκλοτερώς στην κάτω γνάθο (**Εικόνες 78 α&β**) ή/και η χρήση ακρυλικής ρητίνης (**Εικόνα 79**) (Niemiec 2003; Taney & Smith, 2010; Smith & Legendre 2012). Οι εν λόγω τεχνικές είναι χαμηλού κόστους και επίσης διδάσκονται εύκολα. Ενδεχομένως, μειονέκτημα των μη παρεμβατικών μεθόδων είναι ότι μόνο η ραχιαία επιφάνεια της γνάθου ακινητοποιείται, με το αποτέλεσμα να είναι λιγότερο ανθεκτικό στις πιέσεις. Ο αναγνώστης καλείται να ανατρέξει στους Verstraete και συν. (2012) για τη χρήση αυτών των τεχνικών.

79

80α

80β

81

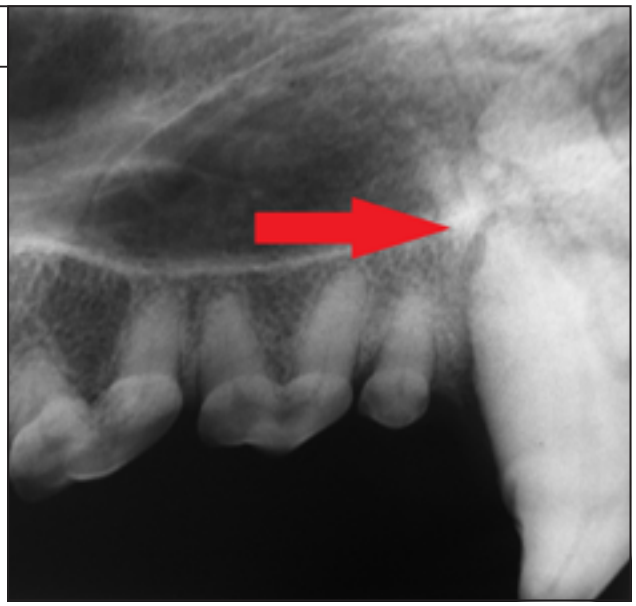

82

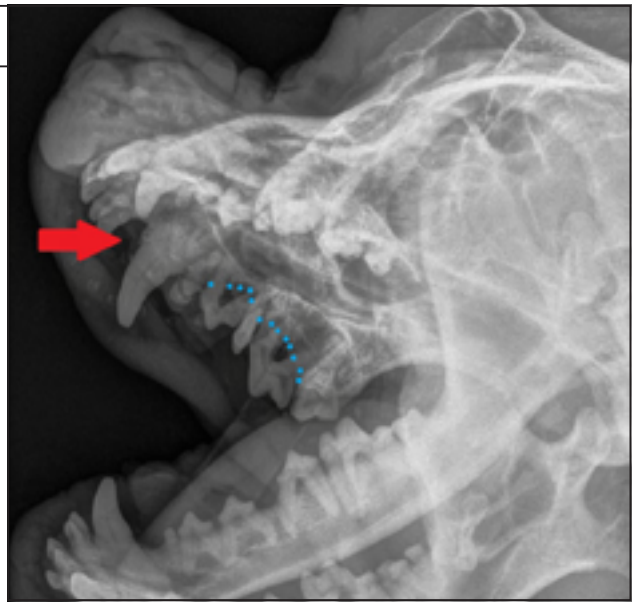

Η απλούστερη μέθοδος σταθεροποίησης σε επείγουσες περιπτώσεις (και σε άλλες επιλεγμένες, ιδιαίτερα σε νεαρά ζώα) είναι η τοποθέτηση φίμωτρου (κατασκευασμένου από κολλητική ταινία ή νάϋλον) ή η τοποθέτηση ελαστικής μάσκας στο ρύχος με σκοπό την υποστήριξη των καταγματικών οστών (Taney & Smith, 2010) (**Εικόνα 80**).

## Εξάρθρημα/Εκγόμφωση δοντιού

Εκγόμφωση δοντιού είναι η τραυματική απομάκρυνση του δοντιού από το φατνίο του (Taney & Smith, 2010; Gracis M 2012; Niemiec 2012). Εξάρθρημα δοντιού είναι η μερική μετατόπισή του από το φατνίο του, χωρίς όμως αυτό να χάνει την πρόσφυσή του. Το δόντι είναι δυνατό να εξαρθρωθεί παρειακά, κατάσταση η οποία συνοδεύεται από κάταγμα του παρειακού πετάλου του φατνιακού οστού. Το εξάρθρημα συνήθως παρατηρείται στον κυνόδοντα (ιδιαίτερα στον άνω), αλλά είναι δυνατό να συμβεί και στους τομείς επίσης (Wiggs & Lobprise 1997). Στην πλειοψηφία τους τα περιστατικά αυτά προκύπτουν ως αποτέλεσμα μάχης με άλλο σκύλο, αλλά είναι δυνατό να προκληθούν και από δάγκωμα των κάγκελων του κλουβιού ή από άλλο τύπο τραυματισμού (Spodkick 1992; Gracias & Orsini, 1998). Επίσης μπορούν να προκληθούν π.χ. και από πτώσεις ή αυτοκινητιστικά ατυχήματα (Ulbricht 2004).

Η εμβύθιση δοντιού αποτελεί σοβαρό τραυματισμό του, αφού κυρίως οδηγεί σε καταστροφή των νευροαγγειακών δομών του.

**Κλινική εικόνα**

Τα ασθενή ζώα συνήθως προσκομίζονται είτε με διόγκωση στο επιρρίνιο, είτε με απώλεια δοντιού (Niemiec 2012). Η εξέταση της στοματικής κοιλότητας αποκαλύπτει ένα δόντι με παρεκτόπιση ή ένα κενό φατνίο (βλέπε Εικόνες 62 & 63).

**Διάγνωση**

Η λήψη ακτινογραφημάτων του κρανίου είναι χρήσιμη, ωστόσο συνήθως δεν παρέχουν αρκετές λεπτομέρειες ώστε να διαγνωσθούν υποκλινικά προβλήματα όπως είναι τα κατάγματα ριζών (**Εικόνα 81**), η περιοδοντική νόσος (**Εικόνα 82**) ή μικρής έκτασης περιοχές με απώλεια οστού (Niemiec 2011). Συνεπώς, συστήνεται η λήψη ενδοστοματικών ακτινογραφημάτων με οδοντιατρικό πλακίδιο ή CT πριν την ανάληψη θεραπείας (Niemiec 2012).

Όταν είναι δυνατό, τα περιστατικά αυτού του τύπου θα πρέπει να παραπέμπονται σε κτηνίατρο-οδοντίατρο το συντομότερο δυνατό για επανατοποθέτηση και σταθεροποίηση. Ωστόσο, σε περίπτωση που αυτό δεν είναι εφικτό, λόγω προγραμματισμού ή σταθερότητας της κατάστασης του ασθενούς ζώου, είναι πιθανό να προκύψουν ικανοποιητικά αποτελέσματα παρά την σχετική καθυστέρηση στην αντιμετώπιση του περιστατικού. Η μέθοδος σταθεροποίησης συνήθως περιλαμβάνει την τοποθέτηση μεταλλικού ράμματος σε σχήμα 8 και ακρυλικής ρητίνης (Gracis 2012; Niemiec 2012) (**Εικόνα 83**). Στα προσβεβλημένα δόντια απαιτείται ενδοδοντική θεραπεία, καθώς η διακοπή της αιματικής ροής προκαλεί νέκρωσή τους(Gracis 2012). Επομένως, σε περίπτωση που η ενδοδοντική θεραπεία δεν αποτελεί εκλογή, είναι προτιμότερη η εξαγωγή. Εξαγωγή πραγματοποιείται πάντα στην περίπτωση εξαρθρήματος/εκγόμφωσης νεογιλού δοντιού.

### Σημεία Κλειδιά

- Στα περιστατικά τραυματισμών στη στοματική κοιλότητα συστήνεται περιορισμένος χειρουργικός καθαρισμός, λόγω της πλούσιας αιματικής παροχής.
- Η χρήση μη παρεμβατικών μεθόδων σταθεροποίησης (νάρθηκες από ακρυλική ρητίνη και τοποθέτηση διαδοντικού μεταλλικού ράμματος) είναι προτιμότερες στα περιστατικά γναθοπροσωπικών καταγμάτων.
- Οι μέθοδοι εξωτερικής ακινητοποίησης δε συστήνονται. Ωστόσο, η ορθή χρήση μικρών ορθοπαιδικών πλακών μπορεί να ενδείκνυται.
- Η λήψη οδοντιατρικών ακτινογραφημάτων παρέχει σημαντικές πληροφορίες στα περιστατικά τραυμάτων της στοματικής κοιλότητας.
- Τα παθολογικά κατάγματα εμφανίζονται συχνά στις μικρόσωμες και πολύ μικρόσωμες φυλές σκύλων και θα πρέπει να λαμβάνονται υπόψη κατά τη διαχείριση των καταγμάτων αυτών των φυλών.
- Τα μολυσμένα δόντια θα πρέπει να εξάγονται από τις γραμμές των καταγμάτων/
- Στα εκγομφωμένα δόντια που επανατοποθετούνται, απαιτείται ενδοδοντική θεραπεία

## Νεοπλάσματα της στοματικής κοιλότητας

Ο όρος νεόπλασμα αναφέρεται σε μια «διόγκωση» ή σε μια μη φυσιολογική μάζα. Τα νεοπλάσματα της στοματικής κοιλότητας διακρίνονται σε καλοήθη ή κακοήθη και με βάση την οδοντογενή ή μη προέλευσή τους. Ο όρος «επουλίδα» έχει χρησιμοποιηθεί με λανθασμένο τρόπο για δεκαετίες περιγράφοντας μια καλοήθη μάζα στη στοματική κοιλότητα. Κυριολεκτικά, η επουλίδα αποτελεί οποιαδήποτε μη φυσιολογική μάζα που βρίσκεται στα ούλα και μπορεί να περιλαμβάνει και κακοήθη νεοπλάσματα. Τα νεοπλάσματα της στοματικής κοιλότητας αποτελούν περίπου το 7% στο σκύλο και το 10% στη γάτα επί του συνόλου των νεοπλασμάτων.

84

### Καλοήθη νεοπλάσματα

Τα καλοήθη νεοπλάσματα είναι δυνατό να εμφανίζονται ως μικρές διογκώσεις των ούλων έως τοπικά γρήγορης ανάπτυξης αλλοιώσεις που προκαλούν μετακίνηση των δοντιών ή/και απορρόφηση δοντιών. Στις διογκώσεις που εμφανίζονται στη στοματική κοιλότητα μπορεί επίσης να συμπεριληφθούν οι κύστεις και τα αποστήματα.

85

Η διόγκωση των ούλων αποτελεί μια περιοχή υπερανάπτυξης των ούλων, αλλά θα πρέπει να διαφοροποιείται ιστοπαθολογικά από άλλες μάζες της στοματικής κοιλότητας. Η κατάσταση αυτή προκαλείται συνήθως από υπερπλασία, η οποία αποτελεί υπερανάπτυξη του φυσιολογικού ιστού των ούλων (**Εικόνα 84**). Κάποιες φυλές σκύλων εμφανίζουν γενετική προδιάθεση στην υπερπλασία των ούλων (ΥΟ) (π.χ. Boxers), αλλά μπορεί να προκληθεί και από συγκεκριμένες φαρμακευτικές ουσίες (όπως κυκλοσπορίνη, φαινοβαρβιτάλη, αναστολείς διαύλων ασβεστίου) ή μπορεί να αποδοθεί σε φλεγμονή των ούλων από αντίδραση στη μικροβιακή πλάκα. Στην περίπτωση που η ΥΟ αποδίδεται σε κάποια φαρμακευτική ουσία, τότε η διακοπή της μπορεί να οδηγήσει σε αποδρομή της διόγκωσης των ούλων. Η ΥΟ που οφείλεται σε αντίδραση στη μικροβιακή πλάκα ανταποκρίνεται σε ουλοπλαστική και ουλεκτομή και μπορεί να ελεγχθεί με καθημερινό βούρτσισμα και αποτελεσματική οδοντική φροντίδα στο σπίτι. Στην περίπτωση που η υπερπλασία είναι γενετικής αιτιολογίας και τα υπόλοιπα αίτια έχουν αποκλειστεί, αντιμετωπίζεται αποτελεσματικότερα με ουλεκτομή, ωστόσο, η υποτροπή είναι αναμενόμενη (Niemiec 2009, Niemiec 2012).

## Περιφερικό οδοντογενές ίνωμα

Τα περιφερικά οδοντογενή ινώματα (παλιότερα καλούνταν ινωματώδεις επουλίδες με προέλευση τον περιοδοντικό σύνδεσμο) εμφανίζονται πολύ συχνά στο σκύλο και διαφοροποιούνται στον ινωματώδη και στον οστεοποιό τύπο (DeBowes 2010; Chamberlain et al 2012) Ο ιστός προέλευσης τους είναι ο περιοδοντικός σύνδεσμος και προκαλούν τοπικές σκληρές διογκώσεις. **(Εικόνα 85)** Η συντηρητική εξαίρεσή τους, συνήθως, είναι αρκετή, αλλά σε κάποιες περιπτώσεις απαιτείται η εξαγωγή του δοντιού και ο εκτεταμένος καθαρισμός του περιοδοντίου του για τη θεραπεία.

86

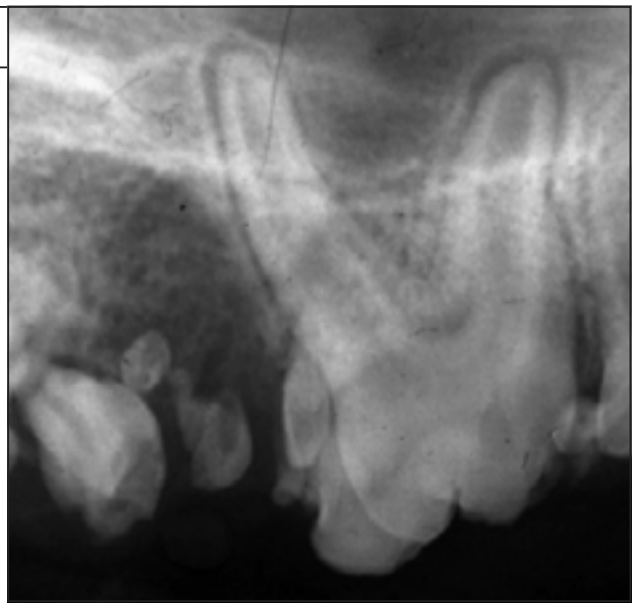

87

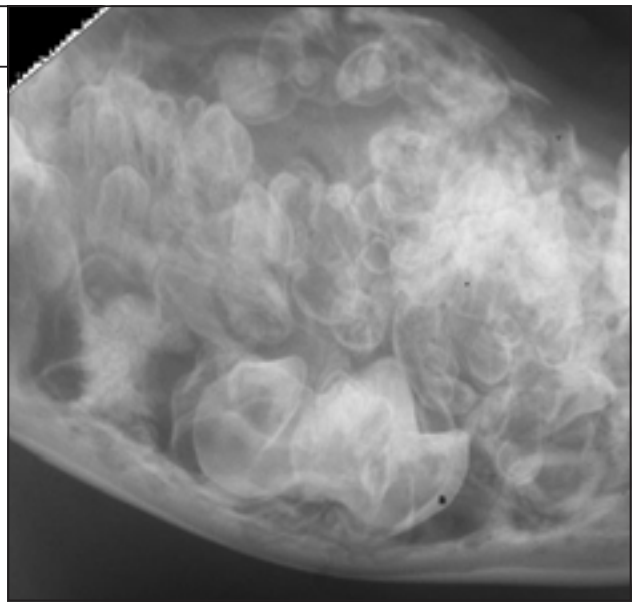

88

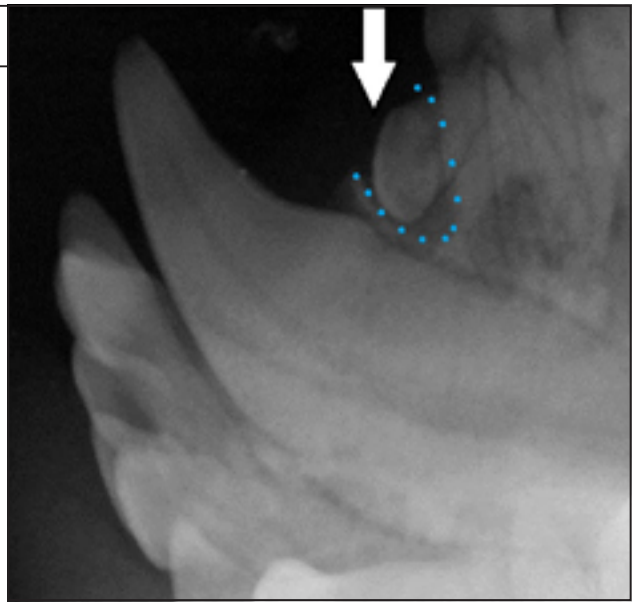

## Οδοντώματα

Τα οδοντώματα αποτελούνται από φυσιολογικό οδοντικό ιστό που έχει αναπτυχθεί με μη φυσιολογικό τρόπο (αμαρτώματα) (Niemiec 2010) Τα σύνθετα οδοντώματα είναι αμαρτώματα που περιέχουν πολυάριθμες δομές που μοιάζουν με δόντια. (**Εικόνα 86**)
Τα σύμπλοκα οδοντώματα περιέχουν δομές που προέρχονται από ανεξάρτητα συστατικά του δοντιού –την αδαμαντίνη, την οδοντίνη, την οστεΐνη και τον πολφό (**Εικόνα 87**). Η συντηρητική εξαίρεση της αλλοίωσης είναι θεραπευτική και για τους δύο τύπους της αλλοίωσης. Ωστόσο, συχνά δημιουργείται μεγάλος νεκρός χώρος κατά τη χειρουργική επέμβαση, ο οποίος θα πρέπει να αντιμετωπίζεται με χρήση οστικού μοσχεύματος και προσεκτική συρραφή (Head 2008).

## Κύστεις της στοματικής κοιλότητας

Στις κύστεις της στοματικής κοιλότητας περιλαμβάνονται οι οδοντοφόρες κύστεις οι οποίες προκύπτουν από υπολείμματα του οργάνου της αδαμαντίνης τα οποία είναι έγκλειστα (αδυνατούν να ανατείλουν). (Verstraete et al 2012, Head 2008) Οι κύστεις αυτές συχνά σχετίζονται με έγκλειστα δόντια, συνήθως τον 1ο προγόμφιο της κάτω γνάθου, ειδικά σε βραχυκεφαλικές φυλές. (Niemiec 2010) (**Εικόνα 88**). Το ποσοστό εμφάνισης των έγκλειστων δοντιών στους σκύλους είναι 29% (Babbit et al 2016), συνεπώς, είναι αναγκαία η λήψη ακτινογραφημάτων στις περιοχές των δοντιών που «λείπουν» (Niemiec 2011).

Οι κύστεις είναι δυνατόν να είναι μικρού μεγέθους, ώστε να μην είναι ορατές στα ακτινογραφήματα, έως εκτεταμένες, προκαλώντας απορρόφηση του οστού ή/και των ριζών των προγομφίων, περιστασιακά εκτεινόμενες από τον 1ο προγόμφιο έως την εγγύς ρίζα του 4ου προγομφίου της κάτω γνάθου (**Εικόνα 89**). Οι κύστεις μπορούν να εκτείνονται ακόμη και προσθιότερα του κυνόδοντα, προκαλώντας απορρόφηση του οστού γύρω από τους ομόπλευρους τομείς. Περιστασιακά, οι κύστεις εμφανίζονται

σαν ψηλαφητές, κλυδάζουσες διογκώσεις των ούλων, αλλά συνηθέστερα εντοπίζονται στα οδοντιατρικά ακτινογραφήματα. Οι κύστεις γενικά μπορούν να διανωστούν ακτινολογικά, όμως, θα πρέπει να επιβεβαιώνονται ιστοπαθολογικά (παρατηρείται παρουσία επιθηλίου που σχετίζεται με την αδαμαντινοστεϊνική ένωση του παραμένοντος δοντιού).

Η θεραπεία περιλαμβάνει την εξαγωγή του προσβεβλημένου δοντιού/δοντιών και την πλήρη απομάκρυνση του επιθηλίου της κύστης. Η κοιλότητα που δημιουργείται μετά την επέμβαση αφήνεται να πληρωθεί με αίμα, η οποία σε συνδυασμό με τη συρραφή των ούλων θα οδηγήσει στη δημιουργία νέου οστού την περιοχή. Ο θρόμβος που σχηματίζεται στην κοιλότητα παρέχει τα απαραίτητα συστατικά για την επούλωση του οστού, όμως, σε ελλείμματα μεγάλης έκτασης μπορεί να συμβάλλει η χρήση οστικού μοσχεύματος. Περίπου 3 μήνες μετά τη χειρουργική επέμβαση το έλλειμμα αναμένεται να έχει πληρωθεί με νέο οστό, ενώ γύρω από τις ρίζες των οστών που εναπομένουν αναμένεται να διακρίνεται το φατνιακό πέταλο και το διάστημα του περιοδοντικού συνδέσμου.

## Ακανθωματώδες αμελοβλάστωμα (ΑΑ)

Το ακνθωματώδες αμελοβλάστωμα (ΑΑ) (επίσης γνωστό ως ακανθωματώδης επουλίδα των σκύλων) αποτελεί έναν καλοήθη όγκο που είναι τοπικά διηθητικός και συνήθως προκαλεί παραμόρφωση του οδοντικού φραγμού (Head et al 2002; Chamberlain et al 2012). Ο περιφερικός τύπος προκαλεί διόγκωση του οστού και μετακίνηση ορισμένων δοντιών, ενώ ο κεντρικός τύπος μπορεί να σχετίζεται με την ύπαρξη κυστικής αλλοίωσης μέσα στο οστό της γνάθου. Οι αλλοιώσεις μακροσκοπικά έχουν σαρκώδη εμφάνιση και κυρίως απαντώνται στην περιοχή των κυνοδόντων και των τομέων (**Εικόνα 90**). Προδιάθεση φαίνεται να παρουσιάζεται στις μεγαλόσωμες φυλές σκύλων. Οι αλλοιώσεις αυτού του τύπου αντιμετωπίζονται με χειρουργική εξαίρεση, με χείλη τουλάχιστον 5-10mm από τα ορατά όρια της αλλοίωσης, ανάλογα και με την περιοχή εμφάνισης. Οι όγκοι αυτοί είναι επίσης σχετικά ευαίσθητοι στην ακτινοθεραπεία, με έως και 90% ποσοστό επιτυχίας (Thrall 1984, Theon 1997). Ωστόσο, αυτή η μέθοδος θεραπείας μπορεί να έχει σημαντικές αρνητικές επιπτώσεις (π.χ. κακοήθης εξαλλαγή), επομένως θα πρέπει να χρησιμοποιείται μόνο σε μη χειρουργήσιμα περιστατικά (Thrall 1981) Τέλος, η έγχυση βλεομυκίνης εντός της αλλοίωσης φαίνεται να αποτελεί αποτελεσματική μέθοδο θεραπείας (Yoshida et al 1998; Kelly et al 2010).

## Πλασμοκύττωμα

Το πλασμοκύττωμα αποτελεί έναν ασυνήθιστο τύπο νεοπλάσματος της στοματικής κοιλότητας ο οποίος συμπεριφέρεται βιολογικά όπως το ΑΑ. Είναι τοπικά διηθητικό όμως δεν φαίνεται να δίνει μεταστάσεις. Η χειρουργική εξαίρεση με χείλη 5-10mm είναι θεραπευτική στις περισσότερες περιπτώσεις. Επιπλέον, είναι ιδιαίτερα ευαίσθητο στην ακτινοθεραπεία, η οποία φαίνεται να είναι θεραπευτική.

## Αφροδίσιο μεταδοτικό νεόπλασμα (ΑΜΝ) των σκύλων

Τυπικά, τα νεοπλάσματα αυτού του τύπου εντοπίζονται στα γεννητικά όργανα, όμως μπορούν να εμφανιστούν και στη στοματική κοιλότητα (**Εικόνα 91**). Συνήθως δεν απαντώνται στις χώρες βαθμίδας 3, αλλά θα πρέπει να μπαίνουν στη διαφορική διάγνωση στις χώρες που το ΑΜΝ απαντάται (συνήθως στα τροπικά και υποτροπικά κλίματα) (Lapa 2012; Ganguly

89

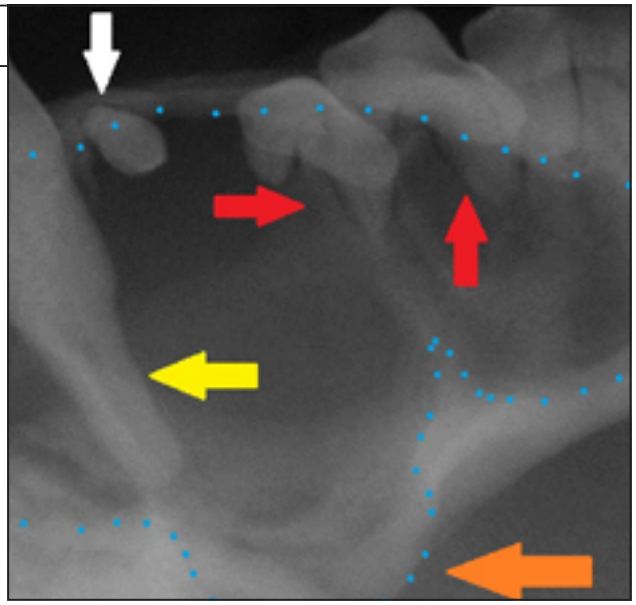

90

91

92

93α

93β

2016). Ιστοπαθολογικά είναι απαραίτητο να διαφοροποιούνται από το λέμφωμα και άλλους στρογγυλοκυτταρικούς όγκους (Kabuusu 2010; Chikweto 2013). Η συνήθης αγωγή περιλαμβάνει την ενδοφλέβια έγχυση βινκριστίνης, η οποία, συνήθως, είναι θεραπευτική (Das *et al.* 2000; Scarpelli *et al.* 2010). Ωστόσο, έχει αναφερθεί ότι αυτός ο τύπος νεοπλάσματος είναι πιθανό να αυτοπεριοριστεί και ο ξενιστής αποκτά ανοσία. (Welsh 2011).

## Θηλωμάτωση

Τα θηλώματα εμφανίζονται στη στοματική κοιλότητα και στα χείλη των νεαρών ζώων (**Εικόνα 92**). Η προέλευσή τους είναι ιογενής, όμως μπορούν να είναι και ιδιοπαθή. Το χρώμα τους είναι λευκό, γκρι ή έχουν το χρώμα των παρακείμενων ιστών και συνήθως είναι έμμισχα. Εμφανίζονται ως μονήρεις αλλοιώσεις ή σε συναθροίσματα. Συνήθως αυτοπεριορίζονται, όμως, σε σοβαρά περιστατικά επιμολύνονται δευτερογενώς και μπορεί να επηρεάσουν την όρεξη. Έχει αναφερθεί κακοήθης μετάλλαξή τους σε καρκίνωμα του πλακώδους επιθηλίου (ΚΠΠ). Σε σοβαρές περιπτώσεις, συστήνεται η χειρουργική εξαίρεση και η ιστοπαθολογική εξέτασή τους. Ως εναλλακτικές μέθοδοι αντιμετώπισης αναφέρονται η χρήση αυτόλογων εμβολίων και η τραυματική σύνθλιψη, οι οποίες όμως δεν είναι ιδιαίτερα αποτελεσματικές (Niemiec 2010).

94

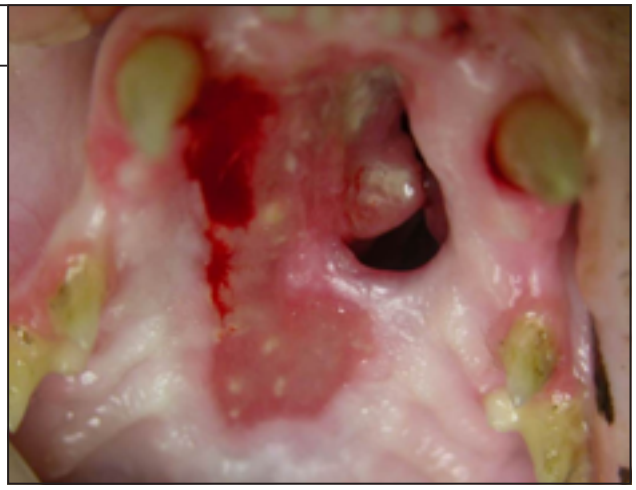

## Σύμπλεγμα εωσινοφιλικού κοκκιώματος (ΣΕΚ)

Οι αλλοιώσεις αποτελούν μια ομάδα συναφών μαζών στην στοματική κοιλότητα των γατών. Η συχνότερη αλλοίωση είναι το άτονο έλκος που εμφανίζεται στο άνω χείλος ή/και το ρινικό φίλτρο, και απλούστερα καλείται «τρωκτικό έλκος» (**Εικόνα 93**). Τα γραμμοειδή κοκκιώματα μπορούν να ανευρεθούν οπουδήποτε στη στοματική κοιλότητα και αποτελούν τον πιο επιθετικό τύπο, οδηγώντας πιθανώς σε κάταγμα της κάτω γνάθου ή σε στοματορρινική επικοινωνία (Woodward 2006) (**Εικόνα 94**). Τέλος, τα κολλαγενολυτικά κοκκιώματα εμφανίζονται σαν συμπαγείς, διογκωμένες, μη φλεγμονώδεις αλλοιώσεις στο πρόσθιο χείλος της κάτω γνάθου. Συνήθως αφορούν νεαρές, θηλυκές γάτες (Niemiec 2015).

Στην πλειοψηφία των περιστατικών η αιτιολογία παραμένει άγνωστη. Ωστόσο, η τοπική συσσώρευση εωσινόφιλων και η απελευθέρωση των κοκκίων τους πιστεύεται ότι προκαλεί τη φλεγμονώδη απάντηση και τη δευτερογενή νέκρωση. Η συγκέντρωσή τους είναι αποτέλεσμα τοπικών (τροφικών) ή συστηματικών αλλεργιών. παρά ταύτα, αυτές οι αλλοιώσεις έχουν παρατηρηθεί και σε περιστατικά χωρίς αλλεργικό υπόβαθρο. Παράγοντες που έχουν επίσης ενοχοποιηθεί είναι η επαφή με ερεθισιτκές ουσίες, η γενετική προδιάθεση, τα νήγματα από έντομα (ψύλλοι και κουνούπια), και αντίδραση σε ερεθισμό από βακτηριακούς, μυκητιασικούς, ιογενείς και αλλεργικούς παράγοντες (Niemiec 2015).

Η αλλοίωση μπορεί να εμφανιστεί και σε ορισμένες φυλές όπως τα Siberian Husky και τα Cavalier King Charles Spaniels, οι οποίες προσβάλλονται συχνότερα (Woodward 2006). Οι

αλλοιώσεις εντοπίζονται συνήθως στο βλεννογόνο της μαλακής υπερώας, ακριβώς οπισθίως της σκληρής **(Εικόνα 95**), ενώ είναι πιθανό να εμφανίζουν υπεγερμένες άκρες και εξελκωμένο κέντρο. Τα ζώα συχνά προσκομίζονται λόγω κατάπτωσης και δυσκαταποσίας.

Παρόλο που η εμφάνισή τους είναι χαρακτηριστική, η ιστοπαθολογική εξέταση συστήνεται σε κάθε περίπτωση με σκοπό τη διαφοροποίησή τους από άλλους τύπους νεοπλασμάτων της στοματικής κοιλότητας. Το πρώτο βήμα κατά το σχεδιασμό του θεραπευτικού πρωτοκόλλου, είναι να αποκλειστεί η αλλεργική αιτιολογία.

Επίσης, πρέπει να πραγματοποιείται θεραπεία κατά των ψύλλων, δοκιμές αποκλεισμού τροφών και αλλεργικές δοκιμές. Όταν είναι εφικτό, συστήνεται η παραπομπή σε δερματολόγο. Εάν διαπιστωθεί κάποιο αλλεργικό αίτιο, η θεραπεία πρέπει να κατευθύνεται στην απομάκρυνση/θεραπεία του. Η θεραπευτική αγωγή στα ιδιοπαθή περιστατικά μπορεί να περιλαμβάνει: αντιβιοτικά, κορτικοστεροειδή και κυκλοσπορίνη (Woodward 2006).

## Κακοήθη νεοπλάσματα

Η πρόγνωση είναι φτωχότερη για τα νεοπλάσματα που εμφανίζονται οπισθιότερα στη στοματική κοιλότητα. Τα νεοπλάσματα που εμφανίζονται στο πρόσθιο τμήμα της άνω και κάτω γνάθου ή στο πρόσθιο τμήμα της γλώσσας έχουν καλύτερη πρόγνωση και η εξαίρεση με ευρεία όρια είναι θεραπευτική (Mc Entrée 2012, Dhaliwal 2012).

Κακόηθες μελάνωμα (ΚΜ) (αποτελεί το 30-40% επί του συνόλου των κακοήθων νεοπλασμάτων στους σκύλους. σπάνιο στη γάτα)

Το ΚΜ αποτελεί το συχνότερο τύπο νεοπλάσματος στο σκύλο (μέσος όρος ηλικίας 12 έτη). Οι αλλοιώσεις ανευρίσκονται συνήθως τυχαία κατά την τυπική εξέταση της στοματικής κοιλότητας και συνήθως είναι σε προχωρημένο στάδιο κατά τη στιγμή της διάγνωσης. Οι μάζες μπορεί να έχουν ή όχι χρωστική και ενώ αρχικά έχουν ομαλή επιφάνεια, στη συνέχεια εξελκώνονται (**Εικόνες 96 α & β**). Στην πλειοψηφία τους είναι άμισχες. Είναι εξαιρετικά διηθητικό νεόπλασμα και προκαλεί οστική αντίδραση. Οι φυλές με εκτεταμένη εναπόθεση χρωστικής στο στοματικό βλεννογόνο προσβάλλονται συχνότερα (Dhaliwal et al 1998).

Αυτός ο τύπος νεοπλάσματος μπορεί να είναι μελανωτικός, με διαφορετική ποσότητα μελανής χρωστικής ή να είναι αμελανωτικός (χωρίς χρωστική). Συχνά απαιτείται η διενέργεια ειδικών ανοσοϊστοχημικών μεθόδων ώστε να τεθεί διάγνωση για τους δύο τύπους του νεοπλάσματος (Ramos-Vara 2000). Το νεόπλασμα είναι τοπικά διηθητικό και μεθίσταται στους επιχώριους λεμφαδένες (70% των περιστατικών) και στους πνεύμονες (66%). Επομένως, η πρόγνωση είναι επιφυλακτική έως φτωχή, εκτός κι αν διαγνωστεί και εξαιρεθεί πριν δώσει μετάσταση.

Η ιδανική θεραπευτική προσέγγιση είναι η χειρουργική εξαίρεση en bloc με χειρουργικά χείλη σε απόσταση 2-3cm από τα ορατά όραι του νεοπλάσματος. Επιπρόσθετες θεραπευτικές μέθοδοι είναι η ακτινοθεραπεία, η χημειοθεραπεία και το εξειδικευμένο για το μελάνωμα εμβόλιο (Bergman *et al.* 2003; Bergman 2006; Bergman 2007; Dhaliwal 2012).

**Καρκίνωμα του πλακώδους επιθηλίου (ΚΠΕ)** (24-30% των κακοήθων όγκων στο σκύλο,.64-75% στις γάτες)

95

96α

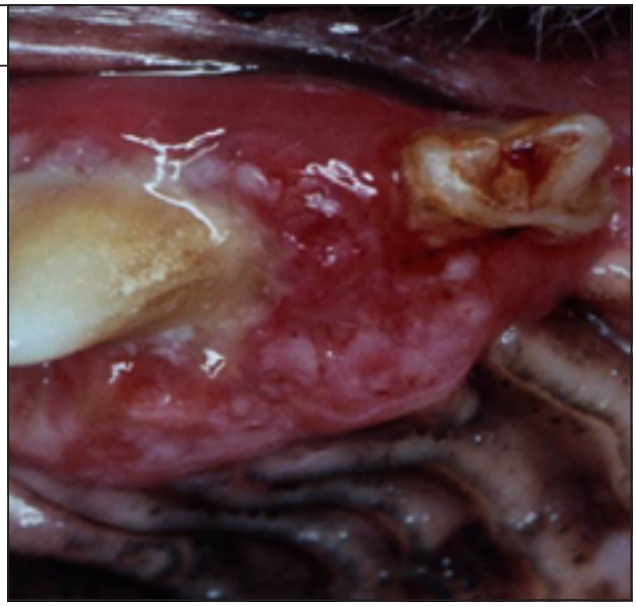

96β

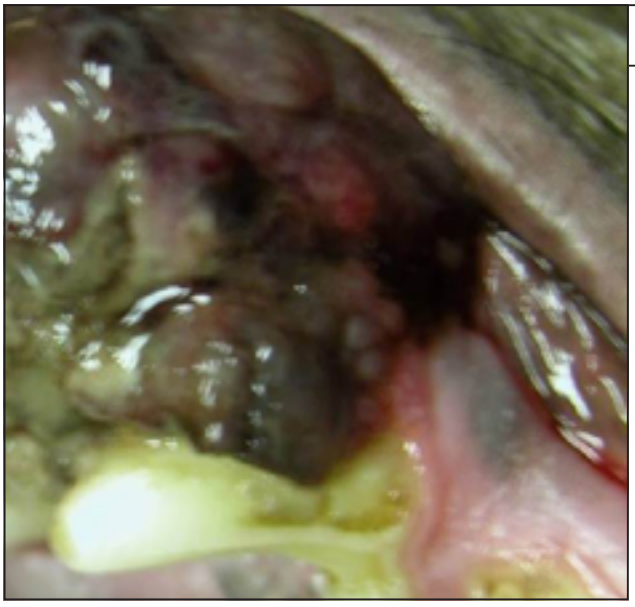

Αποτελεί το δεύτερο συχνότερα απαντούμενο νεόπλασμα της στοματικής κοιλότητας στους σκύλους (μέση ηλικία 8 έτη) και το συχνότερα απαντούμενο στις γάτες (μέση ηλικία 12,5 έτη). Οι αλλοιώσεις εντοπίζονται στις αμυγδαλές ή σε οποιαδήποτε άλλη περιοχή του στοματικού βλεννογόνου, αλλά μπορεί να εμφανιστούν και στη γλώσσα. Συνήθως είναι ελκώδεις και επεκτατικές και μπορούν να προκαλέσουν βλάβη σε μεγάλη έκταση στα οστά των γνάθων, παρεκτοπίζοντας δόντια και οδηγώντας συχνά σε κάταγμα της κάτω γνάθου. (**Εικόνες 97 α& β**) Επίσης, είναι δυνατό να εντοπιστούν κάτω από τη γλώσσα ή στη ραχιαία επιφάνειά τη. (Dhaliwal 2010; Niemiec 2016) Τα οστεοβλαστικού τύπου ΚΠΕ οδηγούν στη δημιουργία νέου οστού.

Τα ποσοστά προσβολής των ζώων από ΚΠΕ είναι υψηλότερα στις μεγάλες πόλεις, πιθανώς λόγω της ατμοσφαιρικής ρύπανσης. Οι γάτες που φορούν αντιπαρασιτικά περιλαίμια και διαβιούν σε περιβάλλον καπνιστών εμφανίζουν σε υψηλότερα ποσοστά ΚΠΕ (Bertone 2003).

Όπως συμβαίνει με όλα τα κακοήθη νεοπλάσματα, η ευρεία εξαίρεση (1,5-3 cm ανάλογα με το περιστατικό) αποτελεί τη μέθοδο εκλογής (Seguin 2012). Τα πρωτόκολλα

*97α*

*97β*

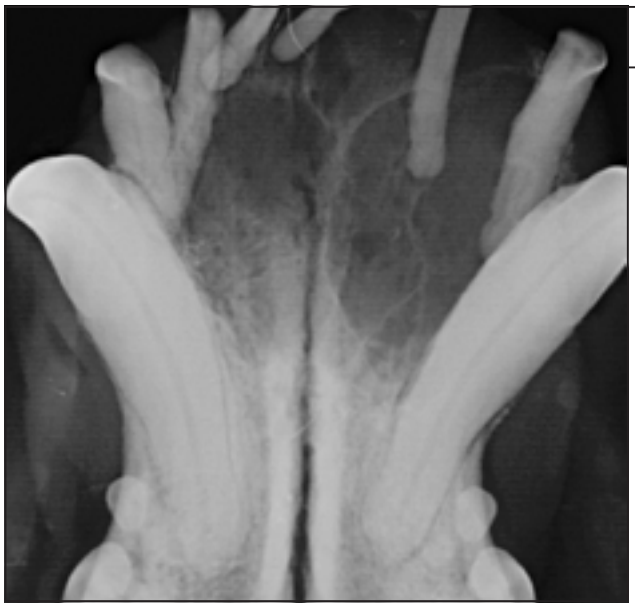

*98α*

*98β*

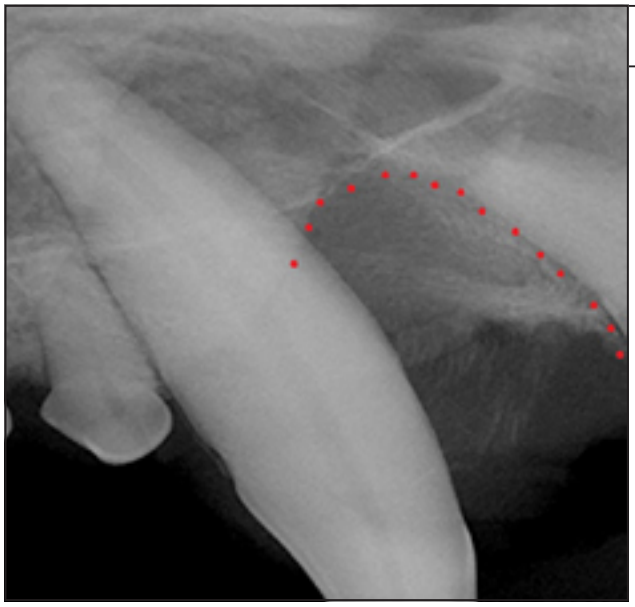

ακτινοθεραπείας φαίνεται να είναι ωφέλιμα (και σε ορισμένα περιστατικά θεραπευτικά), σε σκύλους με μη χειρουργήσιμα ΚΠΕ με εντόπιση στις αμυγδαλές/φάρυγγα, αλλά οι εγκαταστάσεις που προσφέρουν αυτή τη μέθοδο θεραπείας είναι περιορισμένες (Theon 1997; Rejec et al 2015). Σε γενικές γραμμές, οι γάτες με ΚΠΕ δεν ανταποκρίνονται στην ακτινοθεραπεία, ωστόσο σε ορισμένες έρευνες στις οποίες χρησιμοποιήθηκαν συνδυαστικά με χημειοθεραπευτικά πρωτόκολλα, καταγράφηκαν ορισμένα ευεργετικά αποτελέσματα (Dhaliwal 2010; Fidel *et al.* 2011; Rejec *et al.* 2015). Προσφάτως, η έγχυση ραδιοενεργών μικροσφαιρίων Holmium (166Ho) στις αλλοιώσεις φάνηκε υποσχόμενη μέθοδος, ώστε να αυξηθεί συνεργικά η αποτελεσματικότητα της χειρουργικής εξαίρεσης (van Nimwegan *et al.* 2017). Τα ζώα που πάσχουν από ακανθωματώδες αμελοβλάστωμα και υπόκεινται σε ακτινοθεραπεία, παρουσιάζουν αυξημένο κίνδυνο εξαλλαγής σε καρκίνωμα του πλακώδους επιθηλίου.

**Ινοσάρκωμα (ΙΝΣ)** (17-25% των νεοπλασμάτων της στοματικής κοιλότητας στους σκύλους, 12-22% στις γάτες)

Το ινοσάρκωμα εμφανίζεται σε σκύλους μέσης ηλικίας 8-9 έτη και σε γάτες 10 ετών. Αυτά τα νεοπλάσματα συνήθως εμφανίζονται ως άμισχες αλλοιώσεις στην υπερώα, χρώματος όμοιου ή ελαφρώς ωχρότερου των παρακείμενων ιστών (**Εικόνα 98**). Οι μεγαλόσωμες φυλές παρουσιάζουν προδιάθεση (ιδιαίτερα τα Golden Retrievers) και συνήθως στα ζώα αυτά το ΙΝΣ διαγιγνώσκεται σε νεαρότερη ηλικία (4-5 ετών ).

Η χειρουργική εξαίρεση αποτελεί τη μέθοδο εκλογής για την αντιμετώπιση αυτού του είδους νεοπλάσματος, όμως η υποτροπή είναι συχνή, ακόμα και όταν τα χειρουργικά χείλη είναι καθαρά. Τα ινοσαρκώματα είναι πιθανό να είναι χαμηλής κακοήθειας ιστολογικά, όμως ιδιαίτερα υψηλής κλινικά, καθώς οι αλλοιώσεις επεκτείνονται γρήγορα, αλλά εμφανίζουν καλοήθη συμπεριφορά μικροσκοπικά (Ciekot et al 1994). Τα Golden retrievers παρουσιάζουν προδιάθεση σε αυτόν τον τύπο νεοπλάσματος. Η παρέμβαση θα πρέπει να είναι άμεση και επιθετική. Η ιδανική μέθοδος θεραπείας δεν έχει ακόμα καθοριστεί. Έχουν χρησιμοποιηθεί διαφορετικές θεραπευτικές μέθοδοι, συμπεριλαμβανομένης της χειρουργικής εξαίρεσης με ή χωρίς ακτινοθεραπεία, ακτινοθεραπεία ως αποκλειστική μέθοδος αντιμετώπισης και ακτινοθεραπεία με ή χωρίς την εφαρμογή εντοπισμένης υπερθερμίας αυξάνοντας το προσδόκιμο ζωής σε ορισμένους σκύλους (Ciekot et al 1994).

## Λεμφοσάρκωμα

Τα λεμφώματα μπορούν να εντοπιστούν στη στοματική κοιλότητα και αποτελούν το 5% επι του συνόλου των νεοπλασμάτων της στοματικής κοιλότητας. Το νεόπλασμα μπορεί να προκαλέσει παραμόρφωση του οστού και παρεκτόπιση των δοντιών. Εντοπίζεται στις αμυγδαλές ή σε άλλες περιοχές της στοματικής κοιλότητας.

Το επιθηλιοτρόπο λέμφωμα των Τ-λεμφοκυττάρων (Epitheliotropic T-cell lymphomas, ETCL) αποτελεί εκδήλωση του πεπτικού λεμφώματος στη στοματική κοιλότητα και είναι ιδιαίτερα ανθεκτικό στη θεραπεία. Οι αλλοιώσεις του ETCL εμφανίζονται σαν αλλοιώσεις χρόνιας ουλοστοματίτιδας με περιοδοντίτιδα. Είναι δυνατό να επεκτείνονται ως την ουλοβλεννογόνια ένωση και σε ορισμένα περιστατικά έχουν μπλε χροιά λόγω της εξαγγείωσης αίματος (Niemiec 2015).

## Οστεοσάρκωμα

Τα οστεοσαρκώματα της στοματικής κοιλότητας εμφανίζονται σπάνια στους σκύλους και αποτελούν μόλις το 2% των νεοπλασμάτων της στοματικής κοιλότητας στις γάτες (Stebbins *et al.* 1989; Heyman *et al.* 1992), μόλις το 7% των οστεοσαρκωμάτων στο σκύλο αφορούν το κρανίο. Τα νεοπλάσματα μπορεί να προκαλέσουν λύση ή δημιουργία νέου οστού, ενώ σε ορισμένες περιπτώσεις εμφανίζονται κυστικές αλλοιώσεις ακτινογραφικά (**Εικόνα 99**). Όπως συμβαίνει και με τα οστεοσαρκώματα του υπόλοιπου σκελετού, τείνουν να μεθίστανται σε προχωρημένα στάδια της νόσου και επομένως η πρόγνωση μπορεί να είναι καλύτερη από άλλους τύπους κακοήθων νεοπλασμάτων (Dickerson ME et al 2001). Η εκτεταμένη χειρουργική εξαίρεση (2-3 cm) είναι γενικά αποτελεσματική, ειδικά στην κάτω γνάθο η γναθεκτομή αποτελεί τη θεραπεία εκλογής (Dhaliwal 2010). Η ακτινοθεραπεία και η χημειοθεραπεία μπορούν επίσης να εφαρμοστούν όπως εφαρμόζονται και στα οστεοσαρκώματα του υπόλοιπου σκελετού (Dickerson et al 2001).

## Μαστοκύτωμα (mast cell tumor, MCT)

Το μαστοκύτωμα της στοματικής κοιλότητας αποτελεί το 6% επί του συνόλου των νεοπλασμάτων της στοματικής κοιλότητας και το αρσενικό φύλο εμφανίζει προδιάθεση έναντι του θηλυκού. Πριν την ανάληψη χειρουργικής επέμβασης θα πρέπει να αποκλειστούν οι μεταστάσεις στη θωρακική κοιλότητα. Συστήνεται εξαίρεση με χείλη 3 cm, επομένως, πριν από την χειρουργική επέμβαση θα πρέπει να σχεδιάζεται η αποκατάσταση της περιοχής (Macey 1986). Πιθανή επιπλοκή της επέμβασης αποτελεί η αναφυλακτική αντίδραση λόγω έκλυσης ισταμίνης από την αποκοκκίωση των σιτευτικών κυττάρων. Η προεγχειρητική χορήγηση κάποιου αναστολέα της ισταμίνης (π.χ. διφαινυδραμίνη [1 με 2 mg/kg SC 30 εως 60 λεπτά πριν από τη χειρουργική επέμβαση]) μπορεί να μειώσει την πιθανότητα αυτής της επιπλοκής. Μαστοκυττώματα, επίσης, εμφανίζονται στη γλώσσα των γατών, ενώ σε περίπτωση που επηρεάζεται το χείλος της γλώσσας, μοιάζει κλινικά με τη γλωσσίτιδα από επαφή με την μικροβιακή πλάκα. Η εξαίρεση δεν ενδείκνυται σε αυτά τα περιστατικά και η διαχείρισή τους θα πρέπει να είναι φαρμακευτική.

*99α*

*99β*

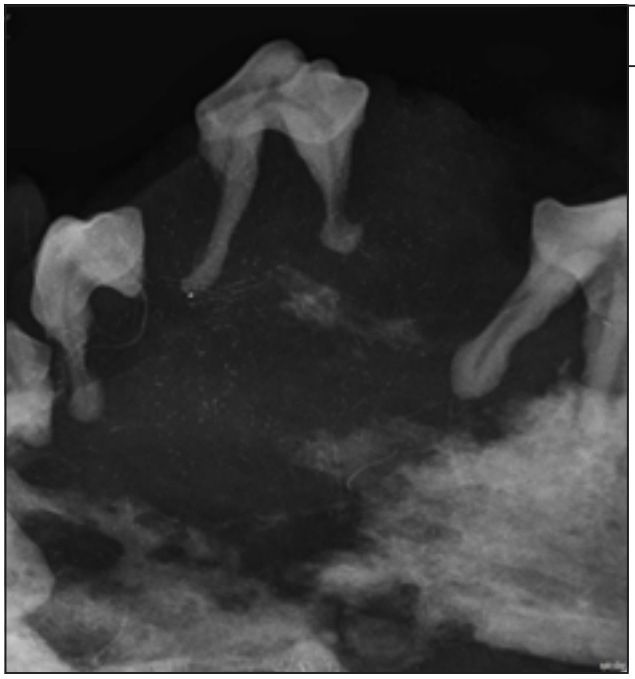

**Σημεία κλειδιά:**

- Στη στοματική κοιλότητα εμφανίζονται συχνά νεοπλάσματα.
- Τα καλοήθη και τα κακοήθη νεοπλάσματα μπορεί να εμφανίζουν παρόμοια κλινική εικόνα, επομένως η ιστοπαθολογική εξέταση είναι απαραίτητη.
- Το συχνότερο κακόηθες νεόπλασμα της στοματικής κοιλότητας στο σκύλο είναι το μελάνωμα ακολουθούμενο από το καρκίνωμα του πλακώδους επιθηλίου.
- Το συχνότερο κακόηθες νεόπλασμα της στοματικής κοιλότητας στη γάτα είναι το καρκίνωμα του πλακώδους επιθηλίου ακολουθούμενο από το ινοσάρκωμα.
- Η άμεση και επιθετική αντιμετώπιση παρέχει τα υψηλότερα ποσοστά επιτυχούς αντιμετώπισης και συνεπώς απαιτείται τακτικός έλεγχος της στοματικής κοιλότητας.
- Η χειρουργική εξαίρεση αποτελεί τη μέθοδο εκλογής για τους περισσότερους τύπους νεοπλασμάτων της στοματικής κοιλότητας, με όρια που καθορίζονται από τον τύπο της μάζας και τους ιστούς που προσβάλει.
- Η χημειοθεραπεία και η ακτινοθεραπεία μπορούν αν χρησιμοποιηθούν ανακουφιστικά ή υποστηρικτικά εάν είναι διαθέσιμα.
- Σε ορισμένα περιστατικά τα ακτινοθεραπευτικά πρωτόκολλα είναι θεραπευτικά.

# Ορθοδοντικές ανωμαλίες

Ως ορθοδοντική ανωμαλία ορίζεται οποιαδήποτε απόκλιση από τα πρότυπα της φυλής (Roux P 2010). Η ανωμαλία είναι δυνατόν να είναι καθαρά αισθητικής φύσεως ή να προκαλεί τραύμα σύγκλεισης. Τα τραύματα σύγκλεισης προκαλούν σημαντικό πόνο και δυσφορία στο ζώο και σε περίπτωση που δε θεραπευτούν μπορούν να οδηγήσουν σε σημαντικές επιπλοκές όπως το στοματορρινικό συρίγγιο, η αποτριβή των δοντιών και επακόλουθο κάταγμα ή/και νέκρωση του δοντιού. Σε γενικές γραμμές, οι ορθοδοντικές ανωμαλίες που σχετίζονται με το μήκος των γνάθων (σκελετικές) (ανωμαλίες τάξης II, III, IV κατά Angle) θεωρούνται γενετικές ή κληρονομικές. Αντίθετα, οι ορθοδοντικές ανωμαλίες που αφορούν μεμονωμένα δόντια (μη σκελετικές) (τάξης I) δεν θεωρούνται γενετικές, με μοναδική εξαίρεση την πρόταξη των κυνοδόντων της άνω γνάθου που παρατηρείται στους σκύλους της φυλής Shetland και στις γάτες της φυλής Persian, στις οποίες θεωρείται γενετικής αιτιολογίας (Bellows 2004; Gawor 2013).

## Ορθοδοντική ανωμαλία τάξης I, φυσιολογικό μήκος γνάθων

Ορίζεται η σύγκλειση κατά την οποία οι γνάθοι έχουν φυσιολογικό μήκος, όμως ένα ή περισσότερα δόντια βρίσκονται εκτός σύγκλεισης. Οι διαταραχές αυτού του τύπου δεν θεωρούνται γενικά γενετικές, ωστόσο, παρατηρείται μεγάλος επιπολασμός σε συγκεκριμένες φυλές (βλ. παραπάνω) και υποδηλώνει γενετική προδιάθεση σε ορισμένες περιπτώσεις. Οι ανωμαλίες σύγκλεισης τάξης I μπορούν να προκληθούν από άσκηση πίεσης από τα χείλη/παρειές/γλώσσα (ή από την έλλειψή της), από σημαντική συστηματική ή ενδοκρινικής φύσεως

πάθηση, ενώ λιγότερο συχνά νεοπλασματικές ή κυστικές εξεργασίες μπορούν να οδηγήσουν σε παρεκτόπιση κάποιου δοντιού. Αποτελούσε κοινή πεποίθηση ότι η παρεκτόπιση σε ορισμένες περιπτώσεις προκύπτει λόγω παραμονής των νεογιλών δοντιών. Ωστόσο, η έρευνα έδειξε ότι, αντιθέτως, η παραμονή των νεογιλών δοντιών προκύπτει λόγω μη φυσιολογικής έκφυσης των μονίμων (Hobson P 2005). Σε αυτή την τάξη ανωμαλίας περιλαμβάνονται οι εξής περιπτώσεις: η γλωσσική παρεκτόπιση των κυνοδόντων της κάτω γνάθου, **(Εικόνα 100)** η πρόταξη των κυνοδόντων της άνω γνάθου **(Εικόνα 101)**, η οπίσθια σταυροειδής σύγκλειση και η παρεκτόπιση των τομέων (Martel 2013; Startup 2013; Thatcher 2013) **(Εικόνα 102)**.

## Ορθοδοντική ανωμαλία τάξης ΙΙ, οπισθογναθισμός της κάτω γνάθου

Ονομάζεται, επίσης υπερσύγκλειση ή βραχυγναθισμός της κάτω γνάθου. Σύμφωνα με την ταξινόμηση κατά Angle (άνθρωπος), βραχυγναθισμός προκύπτει όταν οι γομφίοι της κάτω γνάθου συγκλείνουν οπισθιότερα αυτών της άνω (Niemiec 2010, Angle 1899). Η ανωμαλία αφορά το μήκος της γνάθου, καθώς η κάτω γνάθος είναι παθολογικά κοντύτερη από την άνω και οι προγόμφιοι της κάτω γνάθου συγκλείνουν οπισθίως των προγομφίων της άνω **(Εικόνα 103)**. Το μείζον πρόβλημα που προκύπτει είναι πως οι κυνόδοντες της κάτω γνάθου προκαλούν τραυματισμό της σκληρής υπερώας, των ούλων ή/και των κυνοδόντων της άνω γνάθου κατά τη σύγκλειση **(Εικόνα 104)**. Συνεπώς απαιτείται ορθοδοντική παρέμβαση σχεδόν σε όλες τις περιπτώσεις (Storli 2013).

## Ορθοδοντική ανωμαλία τάξης ΙΙΙ προγναθισμός της κάτω γνάθου

Αποτελεί ανωμαλία του μήκους των γνάθων, κατά την οποία, συνήθως, η άνω γνάθος είναι μικρότερου μήκους από το φυσιολογικό **(Εικόνα 105)**. Η κατάσταση αυτή προκαλείται συνήθως από συγγενή αναπαραγωγή, με σκοπό να διατηρηθούν συγκεκριμένα χαρακτηριστικά του μεγέθους και του σχήματος της κεφαλής (Stockard 1941). Η μεγάλη ποικιλομορφία στο μέγεθος και στη δομή της άνω και της κάτω γνάθου του σκύλου και του μεγέθους των δοντιών μεταξύ των διαφόρων φυλών, σε συνδυασμό με την αναπαραγωγή μεταξύ διαφορετικών φυλών έχουν επίσης προκαλέσει διαταραχές στη σύγκλειση. Η περαιτέρω αξιολόγηση των ευρημάτων υποστηρίζει τη θεωρία ότι οι διαταραχές στη σύγκλειση προκύπτουν δευτερογενώς, συσχετιζόμενες με το βαθμό αχονδροπλασίας ο οποίος εκφράζεται στο ζώο (Stockard 1941). Επίσης, ένας τραυματισμός που προκαλεί βλάβη στο οστό και σύγκλιση των επιφυσιακών γραμμών σε πρώιμα στάδια ανάπτυξης, είναι πιθανό να προκαλέσει διαταραχή σύγκλεισης, ωστόσο, για να τεθεί τέτοιου είδους διάγνωση, θα πρέπει να υπάρχει σαφές ιστορικό τραύματος. Η κατάσταση αυτή, αν και παρατηρείται συχνά και θεωρείται «φυσιολογική» σε ορισμένες φυλές συχνά οδηγεί σε πόνο λόγω τραυματισμού των ούλων αλλά και των δοντιών **(Εικόνα 106)**. Ωστόσο, όπως συμβαίνει σε όλες τις τάξεις ορθοδοντικών ανωμαλιών, το ζώο σπανίως εκδηλώνει κλινικά συμπτώματα. Εντούτοις, σε όλες τις περιπτώσεις τραυματικής σύγκλεισης συστήνεται η κατάλληλη θεραπεία (Yelland 2013).

**Ορθοδοντική ανωμαλία τάξης IV** (ασυμμετρία των γνάθων)

Αποτελεί ανωμαλία στο μήκος των γνάθων, κατά την οποία ένα από τα ημιμόρια της κάτω γνάθου είναι κοντύτερο, προκαλώντας έτσι απόκλιση της κάτω γνάθου από τη μέση γραμμή **(Εικόνα 107 α)**. Η αληθής ορθοδοντική ανωμαλία τάξης IV προκύπτει όταν το ένα ημιμόριο της κάτω γνάθου είναι μακρύτερο και το άλλο είναι παθολογικά κοντύτερο. Ασυμμετρία μπορεί να προκύψει σε μία από τις εξής κατευθύνσεις: προσθιοπίσθια, κοιλιοραχιαία ή σε σχέση με τη μέση

100

101

102

103

104α

104β

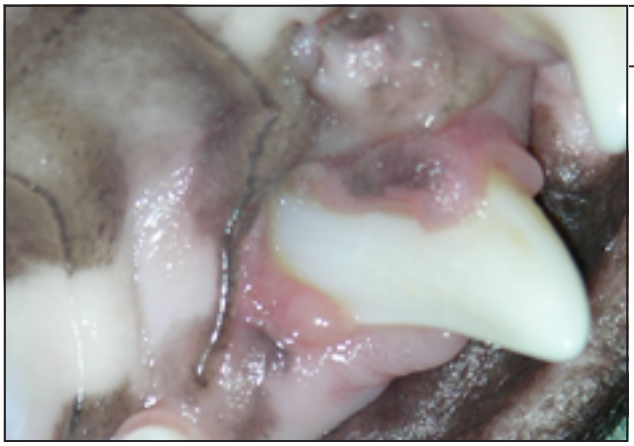

105

106

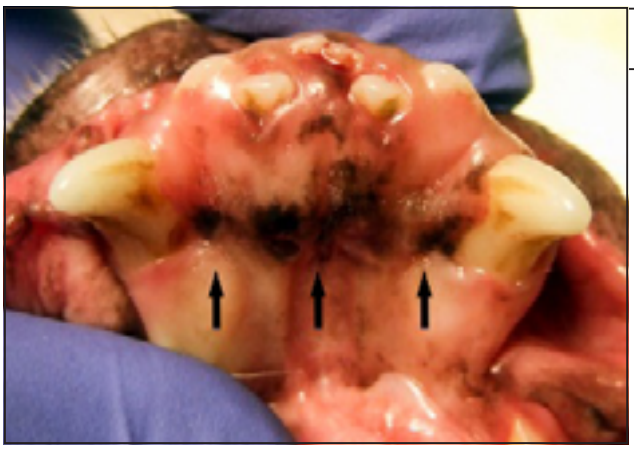

107α

107β

107γ

γραμμή. Σε γενικές γραμμές, η ανωμαλία αυτή προκαλεί τραύμα στην υπερώα ή τα ούλα (+/- στα δόντια) **(Εικόνα 107 β)**, στην περίπτωση αυτή συστήνεται ανάληψη θεραπείας (Hardy 2013).

## Θεραπεία των διαταραχών Σύγκλεισης:

Η θεραπεία των διαταραχών σύγκλεισης μπορεί να κατηγοριοποιηθεί σύμφωνα με τα παρακάτω (Martel 2013; Moore 2013; Startup 2013; Storli 2013; Thatcher 2013Thatcher 2013; Yelland 2013).

1. Δε συστήνεται θεραπεία για καθαρά κοσμητικούς λόγους. Είναι συνηθισμένο οι εκτροφείς/ιδιοκτήτες εκθεσιακών ζώων να επιθυμούν κοσμητική ορθοδοντική θεραπεία,· ωστόσο, αρκετοί οργανισμοί όπως οι AVDC, AKC και άλλοι είναι αντίθετοι σ' αυτό για ηθικούς λόγους (Gawor 2013).

2. Χειρουργική θεραπεία – η οποία αναφέρεται στην εξαγωγή των δοντιών που προκαλούν τραύματα σύγκλεισης. Θα πρέπει να είναι η θεραπεία εκλογής για τις περιπτώσεις τραυματικής σύγκλεισης στις χώρες των βαθμίδων 1 & 2.

3. Ορθοδοντική: Σε αυτή την περίπτωση, τα δόντια με διαταραχή της σύγκλεισης μετακινούνται στην ορθή θέση στην οποία δεν προκαλούν πλέον τραύμα, με τη χρήση διαφόρων συσκευών. Στις περιπτώσεις που παρατηρείται πολύ ήπια γλωσσική παρεκτόπιση των κυνοδόντων της κάτω γνάθου, η θεραπεία με χρήση μπάλας (Verhaert L 1999) μπορεί να είναι ικανή να μετακινήσει τα δόντια στη φυσιλογική θέση τους.

4. Ακρωτηριασμός της μύλης και ενδοδοντική θεραπεία/έμφραξη - στα εμπλεκόμενα δόντια ακρωτηριάζεται η μύλη και υποβάλλονται σε ενδοδοντική θεραπεία (πολφοτομή ή ενδοδοντική θεραπεία) ή εκτελείται οδοντοπλαστική με σκοπό τη

μετατροπή του σχήματος του δοντιού και τοποθετούνται υλικά αποκατάστασης διαφόρων τύπων.

Οι δύο τελευταίες μέθοδοι θεραπείας είναι ιδιαίτερα απαιτητικές τεχνικά και θα πρέπει να εφαρμόζονται μόνο από εξειδικευμένους οδοντιάτρους-κτηνιάτρους (και ενδεχομένως από κτηνιάτρους με ειδική εκπαίδευση).

## Σημεία Κλειδιά:

- Οι ορθοδοντικές ανωμαλίες στην κτηνιατρική είναι δυνατό να προκαλέσουν τραυματισμούς οι οποίοι οδηγούν σε ειδείνωση της ποιότητας ζωής του ζώου και συνεπώς απαιτούν ανάληψη θεραπείας, ανεξάρτητα από την εκδήλωση κλινικών συμπτωμάτων.

- Η πλειονότητα των ορθοδοντικών ανωμαλιών έχει γενετικό υπόβαθρο, συχνά δευτερογενώς λόγω συγγενούς αναπαραγωγής με σκοπό τη μεταβίβαση συγκεκριμένων χαρακτηριστικών.

- Οι ορθοδοντικές ανωμαλίες που αποδεδειγμένα δεν προκαλούν τραυματισμό, δεν θα πρέπει να αποκαθίστανται για ηθικούς λόγους.

# Κεφάλαιο 2
## Ζητήματα Ευζωίας των Ζώων σε σχέση με την οδοντική υγεία

### Εισαγωγή

Σε αρκετές χώρες, οι κτηνίατροι ορκίζονται πως θα υπερασπίζονται και θα διατηρούν την υγεία και ευζωία των ζώων ως μέρος των επαγγελματικών και ηθικών υποχρεώσεών τους. Στην ουσία της, η διατήρηση των παραγόντων ευζωίας χαρακτηρίζεται από πέντε κεντρικά αξιώματα σχετικά με την ευζωία των ζώων: η μεταχείριση των ζώων θα πρέπει να είναι τέτοια ώστε να ελαχιστοποιείται το στρες, ο φόβος, η ταλαιπωρία και ο πόνος καθώς και η άνεση από πλευράς τους να εκφράσουν τις φυσιολογικές συμπεριφορές τους (Brambell, 1965). Ακόμη, προβληματισμοί σχετικά με την ποιότητα ζωής εγείρονται όταν τα ζώα αναμένεται να υπομείνουν ερεθίσματα και φυσιολογικές προκλήσεις για τις οποίες δεν διαθέτουν μηχανισμούς αντίστασης (Fraser *et al*, 1997). Η οδοντιατρική φροντίδα υψηλής ποιότητας είναι απαραίτητη, ώστε να προσφέρεται το βέλτιστο επίπεδο υγείας και ποιότητας ζωής στα ασθενή ζώα. Οι παθήσεις της στοματικής κοιλότητας μπορούν να προκαλέσουν διαρκή πόνο και να επιβαρύνουν άλλες σοβαρές τοπικές ή συστηματικές παθήσεις σε περίπτωση που δεν θεραπευτούν (DeBowes 1996, Pavlica 2008, Finch 2016, Niemiec 2008; Niemiec 2013), ενώ επιπλέον μπορεί να αποτρέπουν την εκδήλωση έμφυτων στοματικών και προσωπικών συμπεριφορών (Palmeira *et al* 2017).

Οι οδοντικές παθήσεις που δεν αντιμετωπίζονται ή αντιμετωπίζονται ανεπαρκώς, έχουν σημαντικό αντίκτυπο στην ευζωία του ασθενούς ζώου γεγονός που θα πρέπει να λαμβάνεται υπόψη όταν οι κτηνίατροι καλούνται να επιλέξουν το κατάλληλο επίπεδο φροντίδας για τον ασθενή τους.

### Οι οδοντικές παθήσεις είναι συχνές

Ιστορικά αποτελούσε κοινή πεποίθηση ότι τα ζώα συντροφιάς απαιτούν μικρή ή καμία οδοντική φροντίδα, ωστόσο, οι οδοντικές παθήσεις αποτελούν ορισμένες από τις συχνότερες παθήσεις στα ζώα αυτά. Πάνω από το 80% των σκύλων (ορισμένοι αναφέρουν ποσοστά έως και 90 %) και το 70% των γατών εμφανίζουν σημεία περιοδοντίτιδας από την ηλικία των 3 ετών (University of Minn, 1996; Lund Em et al. 1999, Marshall 2014, Fernandes 2012, Kortegaard et al., 2008). Επιπλέον, 10% των σκύλων εμφανίζουν τουλάχιστον ένα κάταγμα δοντιού με επώδυνη αποκάλυψη του πολφού (επιπλεγμένο κάταγμα μύλης) (Golden 1982; Chidiac 2002). Επίσης, ο Bellows (2009) διαπίστωσε ότι 20-75% των ενήλικων γατών προσβάλλονται κλινικά από απορροφήσεις δοντιών, ανάλογα με τον υπό μελέτη πληθυσμό. Εκτιμάται ότι στο 50% των μεγαλόσωμων σκύλων προκαλούνται περιορισμένης έκτασης κατάγματα (μη επιπλεγμένα κατάγματα μύλης) με επώδυνη αποκάλυψη της οδοντίνης (Hirvonen *et al.* 1992) (βλέπε παθολογικές καταστάσεις της στοματικής κοιλότητας). Η συντριπτική πλειοψηφία των κτηνιατρικών ασθενών αντιμετωπίζουν καθημερινά σημαντικής έντασης πόνο, μολύνσεις ή και τα δύο.

## Οι οδοντικές παθήσεις προκαλούν πόνο και δυσφορία

Το αίσθημα του πόνου εκφράζεται διαφορετικά σε κάθε άτομο και οι εκδηλώσεις του ποικίλουν σημαντικά μεταξύ των ειδών. Ο οδοντικός πόνος στον άνθρωπο μπορεί να είναι ιδιαίτερα έντονος (Bender 2000; Hargreaves et al. 2004; Hasselgren 2000). Πολυάριθμες έρευνες συνδέουν τον οδοντικό πόνο με μειωμένη παραγωγικότητα, διαταραχή στον ύπνο και σημαντικές επιπτώσεις στην κοινωνική ζωή και στην ψυχολογία του ασθενούς (Reisine *et al*, 1989; Anil *et al*, 2002, Heaivilin *et al*, 2011, Choi *et al*, 2015). Τα ζώα εκδηλώνουν πιο δύσκολα συμπεριφορές που μπορούν να εκληφθούν ως στοματικός πόνος, αλλά είναι πιθανό ότι, τελικά, η αίσθηση που βιώνουν σχετικά με αυτού του είδους τον πόνο και αντίστοιχα οι μολύνσεις από τις οποίες κινδυνεύουν είναι παρόμοιες με τον άνθρωπο (Holmstrolm et al. 1998; Cohen & Brown, 2002; Niemiec 2005), δεδομένου ότι ο ουδός του πόνου είναι παρόμοιος στον άνθρωπο και στα ζώα (Bennett et al, 1988; Rollin B, 1998).Τα θηλαστικά πλην του ανθρώπου είναι άριστα μοντέλα για τη μελέτη του οδοντικού πόνου στον άνθρωπο (le Bars 2001) και έχουν ευρέως χρησιμοποιηθεί στην έρευνα για τον πόνο. Η έρευνα σχετικά με την πολφίτιδα του ανθρώπου, της οποίας ο πόνος είναι πολύ έντονος, στρέφεται στη χρήση μικρών τρωκτικών ως πειραματικά μοντέλα. Η μείωση του σωματικού βάρους, ο αυξημένος χρόνος για την ολοκλήρωση του γεύματος, ο μυϊκός τρόμος, οι κινήσεις του στόματος που μοιάζουν με χασμουρητό, η μειωμένη θερμοκρασία και δραστηριότητα αποτελούν σταθερά παρατηρήσιμες και επαναλαμβανόμενες μεταβολές λόγω πολφικού πόνου (Chidiac 2002, Chudler *et al*. 2004). Στο παρελθόν, επίσης, σκύλοι και γάτες έχουν χρησιμοποιηθεί με σκοπό να καταδειχτούν αλλαγές στη συμπεριφορά τους εξαιτίας πολφικού και μη πολφικού πόνου (le Bars, 2002; Rodan *et al*. 2016). Ενδιαφέρουσα είναι η παρατήρηση ότι παρόλο που είναι κοινώς αποδεκτό ανάμεσα στους επαγγελματίες του κλάδου και τους ιδιοκτήτες, ότι ο στοματικός πόνος θα οδηγήσει σε δραματική ή πλήρη απώλεια της όρεξης, σπάνια η διαπίστωση αυτή έχει σημειωθεί στις σχετικές δημοσιευμένες μελέτες. Συστήνεται σθεναρά η διενέργεια περαιτέρω έρευνας σχετικά με την καλύτερη κατανόηση της αίσθησης του πόνου από τη στοματική κοιλότητα των ζώων συντροφιάς και με ποιές μεθόδους ο πόνος αυτός θα πρέπει να αντιμετωπίζεται

Είναι βαθειά η πεποίθηση ανάμεσα στους επαγγελματίες του κλάδου ότι παρόλο που δεν είναι εφικτό σε κάθε περίπτωση να αποδειχτεί ότι ένα ζώο πονά, θα πρέπει να παρέχεται ανακούφιση σε αυτό κάθε φορά που υπάρχει υποψία πόνου (Matthews et al. 2014). Σε κάθε περίπτωση που υπάρχει υποψία πόνου στη στοματική κοιλότητα, συστήνεται η ανάληψη αποτελεσματικής θεραπείας με σκοπό την ανακούφισή του. Παρόλο που η προσωρινή ανακούφιση με φαρμακευτικά προϊόντα είναι αποδεκτή, ο μόνος τρόπος οριστικής θεραπείας είναι η ανάληψη της ενδεδειγμένης οδοντιατρικής φροντίδας.

## Οι οδοντικές παθήσεις μπορούν να μεταβάλουν τη συμπεριφορά

Κλίμακες που αξιολογούν την αλλαγή συμπεριφοράς με σκοπό την εκτίμηση του πόνου έχουν καταρτιστεί για διάφορα συστήματα και είδη ζώων (Matthews *et al*, 2014) και περιγράφονται σε βάθος στο κεφάλαιο της Αναισθησιολογικής διαχείρισης. Ωστόσο, είναι σημαντικό να σημειωθεί ότι οι δείκτες οδοντικού πόνου είναι συχνά ασαφείς και μη ειδικοί.

Πολλές καταστάσεις προκαλούν πόνο στα ασθενή ζώα, μεταξύ αυτών συμπεριλαμβάνεται, , η περιοδοντική νόσος, ακόμη τα κατάγματα των δοντιών και των γνάθων, οι απορροφήσεις δοντιών, η τερηδόνα, η τραυματική σύγκλειση, το σύνδρομο στοματοπροσωπικού πόνου της γάτας και ορισμένα νεοπλάσματα της στοματικής κοιλότητας. Είναι σημαντικό για τους

κτηνιάτρους να κατανοήσουν ότι η απουσία μεταβολής στη συμπεριφορά, δεν υποδηλώνει απουσία του πόνου ή μειωμένη σοβαρότητα της πάθησης. Πολλοί σκύλοι και γάτες απλά ΔΕΝ εκδηλώνουν τον πόνο που υποχρεούνται να βιώνουν καθημερινά με παρατηρήσιμο τρόπο (Merola *et al.* 2016). Στις αλλαγές συμπεριφοράς που έχουν συσχετιστεί με τον οδοντικό πόνο περιλαμβάνονται κυρίως το ξύσιμο του ρύγχους, το τρίψιμο του προσώπου, η σιελόρροια, μη φυσιολογικές κινήσεις του στόματος και η ελαφρώς μειωμένη όρεξη (Rusbridge *et al.* 2015). Ως κτηνίατροι, είναι απόλυτη ευθύνη μας να διαγιγνώσκουμε, να θεραπεύουμε και να ανακουφίζουμε τον πόνο και τη δυσφορία των ασθενών ζώων. Η μη ανάληψη θεραπείας των οδοντικών παθήσεων που προκαλούν διαρκή πόνο αποτελεί σημαντικό ζήτημα ευζωίας. Η ερμηνεία των αλλαγών συμπεριφοράς που προκαλεί ο στοματικός πόνος μπορεί να είναι περίπλοκη, ωστόσο είναι δεδομένο ότι τα ζώα συνεχίζουν να τρώνε παρά τον έντονο οδοντικό πόνο που τα εξασθενεί. Η επιβίωση απαιτεί θρέψη και το αίσθημα της επιβίωσης είναι ισχυρότερο από την επιθυμία αποφυγής του πόνου. Είναι σημαντικό να θυμόμαστε ότι παρόλο που η πλειοψηφία των ζώων θα συνεχίζει να εκδηλώνει σχετικά φυσιολογική συμπεριφορά ως προς τη χρήση της στοματικής κοιλότητας, για παράδειγμα θα παίζει με παιχνίδια, θα σημάνει με τους αδένες του προσώπου ή θα χρησιμοποιεί τη στοματική κοιλότητα για να εξερευνεί το περιβάλλον παρά το χρόνιο οδοντικό πόνο, άλλα ζώα μπορεί να μην εκδηλώνουν αυτές τις φυσιολογικές και στοιχειώδεις συμπεριφορές λόγω την χρόνιας δυσφορίας. Επιπλέον, οι ιδιοκτήτες αναφέρουν ότι είναι ευχαριστημένοι να γνωρίζουν ότι τα κατοικίδιά τους δεν πονούν (McElhenny 2005). Ο πόνος είναι μια κατάσταση την οποία το ζώο δεν πρέπει να είναι αποδεκτό να υπομένει, τόσο από την κτηνιατρική κοινότητα όσο και από τους ιδιοκτήτες, είτε παρατηρούνται είτε δεν παρατηρούνται αλλαγές στη συμπεριφορά του.

Μέχρι σήμερα δεν έχει καταρτιστεί ένας σαφής οδηγός για την εκτίμηση των προκαλούμενων αλλαγών στη συμπεριφορά και της δυσφορίας που προκαλούνται από τις παθήσεις της στοματικής κοιλότητας και οι συγγραφείς προτείνουν σθεναρά την περαιτέρω έρευνα σε αυτόν τον τομέα.

## Ο οδοντικός πόνος και η μόλυνση προκαλούν κλινικές ενδείξεις καταπόνησης (stress)

Οι μολύνσεις όπως οι ενδοδοντική και η περιοδοντική νόσος φέρουν βαρύ μικροβιακό φορτίο, που επιδρά στον οργανισμό (DeBowes et al. 1996Niemiec 2008, Niemiec 2013). Ο πόνος και η μόλυνση που δεν ελέγχονται δυνητικά οδηγούν σε επιβλαβείς επιπτώσεις καθώς ενεργοποιούνται οι φυσιολογικοί μηχανισμοί για την ανταπόκριση στο stress (Broom 2006). Παρόλο που αυτοί οι μηχανισμοί είναι κατάλληλοι για βραχυπρόθεσμη δράση, οι χρόνιες επιπτώσεις της καταπόνησης επηρεάζουν αρνητικά πολλά συστήματα του οργανισμού. Η επίδραση στο ανοσοποιητικό σύστημα είναι δυνατό αρχικά να παρατηρηθεί με την παρουσία στρεσσικού λευκοκυτταρικού τύπου, εξελισσόμενη με την πάροδο του χρόνου σε μεταβολές όπως η λευκοπενία και η έκλυση ανοσοκατασταλτικών προφλεγμονωδών κυτταροκινών (Henkman *et al*, 2014). Αρκετές δημοσιευμένες έρευνες έχουν συνδέσει την απόκριση στο χρόνιο stress με μειωμένη ικανότητα εξάλειψης των βακτηριακών μολύνσεων και αυξημένη ευαισθησία σε ασθένειες στον άνθρωπο και στα ποντίκια (Biondi *et al*, 1997; Karin et al, 2006; Kjank et al, 2006). Οι οδοντικές παθήσεις που δεν αντιμετωπίζονται μπορούν να οδηγήσουν σε χρόνια φλεγμονή και μόλυνση των ιστών του στόματος. Όπως συμβαίνει και με τα υπόλοιπα σημεία του σώματος που πάσχουν από μόλυνση, δεν είναι ηθικά αποδεκτή πρακτική η μη ανάληψη θεραπείας.

## Η επιμόρφωση του ιδιοκτήτη έχει σημασία

Ως κτηνίατροι, έχουμε χρέος να διαγιγνώσκουμε εγκαίρως, να θεραπεύουμε και να απαλύνουμε τον πόνο των ασθενών μας. Όταν συναντούμε αντίδραση από τον ιδιοκτήτη στις προτάσεις μας σχετικά με το θεραπευτικό πλάνο απαιτείται περαιτέρω επιμόρφωση του, η οποία θα του επιτρέψει να κατανοήσει την σχετιζόμενη με την κατάσταση κακή ποιότητα ζωής του ζώου του και ενδεχομένως θα συμβάλει στη συμμόρφωσή του με τις προτάσεις μας. Στις περιπτώσεις που οι οδοντικές παθήσεις δεν θεραπεύονται και προκαλούν διαρκή πόνο εγείρονται σημαντικά ζητήματα ευζωίας.

Σε επίπεδο ιατρείου, ένα απλό ερωτηματολόγιο ή συζήτηση με τον ιδιοκτήτη κατά την τακτική κλινική εξέταση σχετικά με τη συμπεριφορά του ζώου που αφορά το στόμα και το πρόσωπο και οποιαδήποτε αλλαγή σημειώνεται, θα πρέπει να καταγράφεται στο ιατρικό ιστορικό του ασθενούς. Παρόλο που επισήμως δεν έχει καταγραφεί, φαίνεται ότι οι κτηνίατροι και οι ιδιοκτήτες πιστεύουν ότι ο πόνος από τη στοματική κοιλότητα θα προκαλέσει μείωση της όρεξης (συνεπώς, η απουσία αυτού του συμπτώματος τους οδηγεί στο να παραβλέπουν άλλες αλλαγές). Ενθαρρύνονται, λοιπόν, οι κτηνίατροι να λάβουν υπόψη ένα ευρύτερο σύνολο αλλαγών συμπεριφοράς ως επιπτώσεις των παθήσεων της στοματικής κοιλότητας (DeForge,2009)

Κατά τη λήψη ιστορικού είναι σημαντικό ο κτηνίατρος να αποφεύγει τις ερωτήσεις που ενδεχομένως καθοδηγούν τον ιδιοκτήτη προς μια απάντηση, αλλά θα πρέπει να τον καλεί να αξιολογήσει αλλαγές τις οποίες έχει ή ενδεχομένως δεν έχει παρατηρήσει σχετικές με όσσα αναφέρονται παραπάνω. Εξίσου σημαντική είναι η παρακολούθηση ως προς τις παραπάνω αλλαγές ή οποιεσδήποτε άλλες αλλαγές έχει παρατηρήσει ο ιδιοκτήτης. μετά την ανάληψη της οδοντιατρικής θεραπείας. Προτείνεται μετεγχειρητική παρακολούθηση στις 2 εβδομάδες και στους 2 μήνες συστήνεται γενικώς ώστε να σχηματίζεται πλήρης εικόνα της βελτίωσης μετά τη θεραπεία.

## Οι κτηνιατρικές τεχνικές διαχείρησης έχουν επίπτωση στην ευζωία

Οι ανάγκη ορθής διαχείρησης σχετικά με την ευζωία ξεκινά από τη στιγμή που το ασθενές ζώο μπαίνει στο ιατρείο. Οι οδοντιατρικές θεραπείες θα πρέπει να εκτελούνται από κατάλληλα εκπαιδευμένους κτηνιάτρους. Οι τεχνικές συγκράτησης θα πρέπει σε κάθε περίπωση να είναι ήπιες και μη βάναυσες. Κατά την αρχική προσκόμιση, συστήνεται για τις γάτες η χρήση φιλικών τεχνικών συγκράτησης που δεν προκαλούν στρες και η χορήγηση αναισθητικών παραγόντων, όπως αναφέρονται στις Κατευθηντήριες οδηγίες από τον AAFP (Rodan *et al*, 2011; Carney *et al*, 2012, Herron *et al*, 2014). Ο δεσμός ανθρώπου-ζώου είναι εύθραυστος και μπορεί να διαταραχθεί γρήγορα αν το ζώο βιώσει φόβο κατά τη συγκράτηση για τη διενέργεια κτηνιατρικών παρεμβάσεων (Knesl *et al*, 2016). Όταν αντιμετωπίζονται οδοντικές παθήσεις στα ασθενή ζώα, θα πρέπει ο επεμβαίνων να διαθέτει σχετική εκπαίδευση και να δεσμεύεται για τη μείωση του στρες που προκαλούν οι μέθοδοι συγκράτησης κατά τον έλεγχο της στοματικής κοιλότητας και οι παρεμβάσεις που σχετίζονται με την οδοντιατρική θεραπεία.

Όλες οι παρεμβάσεις που διενεργούνται στη στοματική κοιλότητα (συμπεριλαμβανομένης της αποτρύγωσης) θα πρέπει να διενεργούνται υπό γενική αναισθησία, με προστασία της αεροφόρου οδού (ενδοτραχειακή διασωλήνωση). Όλες οι προφυλάξεις, τα μέτρα ασφαλείας, οι κανόνες και τα πρότυπα παρακολούθησης των ζωτικών λειτουργιών εφαρμόζονται όπως αναφέρονται στο κεφάλαιο σχετικά με την Αναισθησιολογική διαχείριση (Hyperlink to Anaesthesia).

Ήπιοι, αποτελεσματικοί και μελετημένοι χειρισμοί των ιστών (ελάχιστα παρεμβατικές χειρουργικές τεχνικές) συστήνονται ώστε να αποτρέπεται η πρόκληση έντονου πόνου και οιδήματος μετεγχειρητικά. Επιπλεόν, η κατάλληλη επιλογή ή η αποφυγή χρήσης στοματοδιαστολέα μπορεί να συμβάλει στην αποφυγή πρόκλησης τραύματος (Hyperlink to Anaesthesia). Τεχνικές τοπικού και περιοχικού αποκλεισμού νεύρων και η επαρκής προ- και μετεγχειρητική διαχείρηση του πόνου είναι απαραίτητες για τον έλεγχο του πόνου που ενδέχεται να βιώσει ο ασθενής από την ορθή οδοντιατρική θεραπεία.

## Οι οδοντιατρικές παρεμβάσεις χωρίς τη χρήση αναισθησίας (Anaesthesia Free Dentistry, AFD) προβληματίζουν ιδιαίτερα ως προς τη διατήρηση της ευζωίας των ζώων

Οι κτηνιατρικοί Οργανισμοί παγκοσμίως συμφωνούν ότι η παροχή οδοντιατρικής φροντίδας χωρίς αναισθησία και η οποία αναφέρεται στο παρόν κείμενο ως AFD δεν είναι ιατρικώς ωφέλιμη. Οι επιστήμονες που ασχολούνται με την ευζωία επισημαίνουν ότι ο πόνος που μπορεί να προληφθεί και να προβλεφθεί, το στρες και η ανησυχία θα πρέπει να αντιμετωπίζονται κατά τη διάρκεια η κτηνιατρικής φροντίδας για λόγους ηθικής. Ο ενδελεχής και ακριβής έλεγχος με την περιοδοντική μήλη σε όλες τις επιφάνειες των δοντιών, ιδιαίτερα στα οπίσθια δόντια και όλες τις γλωσσικές/υπερώιες επιφάνειες προκαλεί ενόχληση και ίσως πόνο και συνεπώς είναι πιθανό να είναι ανακριβής σε ζώο που δε βρίσκεται υπό γενική αναισθησία. Στις προκλήσεις περιλαμβάνεται η κίνηση της κεφαλής του ζώου, η εμπλοκή της γλώσσας και οι δυσκολίες στο οπτικό πεδίο. Ενώ η διαδικασία αυτή προκαλεί σε υγιή ζώα ελάχιστο πόνο και στρες, η εξέταση με τη μήλη σε μη υγιείς ιστούς όπως οι απορροφήσεις των δοντιών, προκαλεί έντονο και προβλέψιμο πόνο. Η εκτίμηση με βάση τις οπτικές ενδείξεις, σχετικά με το ποιο ζώο θα βιώσει πόνο κατά την εξέταση με τη μήλη είναι σπάνια ακριβής και έτσι ο κλινικός έχει στη διάθεση του λίγες μόνο ακριβείς πληροφορίες πριν την εξέταση, ώστε να είναι βέβαιος ότι η διαδικασία δε θα είναι επώδυνη ή στρεσσογόνα για το ζώο.

Όταν διενεργείται οδοντιατρική παρέμβαση χωρίς αναισθησία, δεν μπορεί να πραγματοποιηθεί ακτινογραφικός έλεγχος της υποουλικής ανατομίας, διαδιασία που θεωρείται απαραίτητη για μια ολοκληρωμένη αξιολόγηση στις χώρες βαθμίδας 3. Η παροχή αποτελεσματικής θεραπείας είναι αδύνατη χωρίς την αποτελεσματική αξιολόγηση των υπερ- και υπο- ουλικών περιοχών. Από την απομάκρυνση τηε υπερουλικής τρυγίας και τη στίλβωση των ορατών επιφανειών των δοντιών μπορεί να προκύψει αισθητικώς βελτιωμένη εικόνα της στοματικής κοιλότητας, αλλά η επίμονη μόλυνση, η φλεγμονή και ο πόνος θα παραμείνουν κάτω από τη γραμμή των ούλων. Συνεπώς, η διαδικασία αυτή δεν είναι μόνο ουσιαστικώς αναποτελεσματική για την απομάκρυνση του πόνου και της μόλυνσης, αλλά συχνά οδηγεί σε ψευδή αίσθηση ασφάλειας από πλευράς ιδιοκτήτη η οποία καθυστερεί την ανάληψη κατάλληλης θεραπείας.

Το γεγονός αυτό έρχεται άμεσα σε αντίθεση με τις αρχές της ευζωίας και της βελτίωσης της ποιότητας διαβίωσης των ζώων, αρχές που αποτελούν το κεντρικό νόημα της παρούσας κατευθυντήριας οδηγίας. Επιπλέον, η καταπόνηση ή η δυσφορία που προκαλείται κατά τη διάρκεια της χρονοβόρου αυτής κοσμητικής διαδικασίας, μπορεί να αποφευχθεί πλήρως όταν εφαρμοστεί μια λογική εναλλακτική διαδικασία (κατάλληλη αναισθησία) και είναι απαράδεκτη από ιατρικής και ηθικής απόψεως. Συνοψίζοντας, η Παγκόσμια Εταιρεία Κτηνιατρικής Μικρών Ζώων είναι σθεναρά αντίθετη στην άσκηση κτηνιατρικών οδοντιατρικών πράξεων χωρίς την απαραίτητη και κατάλληλη αναισθησία, καθώς παρέχει κατώτερης ποιότητας παροχή φροντίδας, η οποία μπορεί να είναι παραπλανητική για τον ιδιοκτήτη του κατοικιδίου.

## Η εκπαίδευση σχετικά με την οδοντιατρική φροντίδα προάγει την ευζωία του ζώου:

Η κτηνιατρική οδοντιατρική φροντίδα αποτελεί ένα αναπόσπαστο κομμάτι ενός ολοκληρωμένου σχεδίου πρόληψης των προβλημάτων υγείας των ζώων συντροφιάς, αλλά παρόλα αυτά αγνοείται, κατά ένα μεγάλο βαθμό, στο κτηνιατρικό εκπαιδευτικό σύστημα. Όπως αναφέρεται λεπτομερέστερα στις παρούσες Κατευθυντήριες Οδηγίες (, ο ρόλος του πανεπιστημίου στην εκπαίδευση, αλλά και στην ενημέρωση σχετικά με τις ευκαιρίες εκπαίδευσης είναι ιδιαίτερα σημαντικός. Σημαντικός σχετικά με τη διάγνωση και τις θεραπευτικές τεχνικές που χρησιμοποιούνται στην οδοντιατρική, αλλά και για τον εντοπισμό του στοματικού πόνου και τις αλλαγές στη συμπεριφορά που σχετίζονται με τις παθολογίες που τις προκαλούν. Θα πρέπει, λοιπόν, τα παραπάνω να συμπεριλαμβάνονται στα προγράμματα κτηνιατρικών σπουδών παγκοσμίως. Χωρίς την απαραίτητη αυτή εκπαιδευτική μεταρύθμιση και την ένταξη της οδοντιατρικής φροντίδας στις προτεραιότητες της κτηνιατρικής εκπαίδευσης, δεν μπορεί να επιτευχθεί και η ευζωία και η βελτίωση της ποιότητας ζωής των ασθενών ζώων.

## Συμπεράσματα

Ως υπέρμαχοι των ορθών πρακτικών διαχείρισης και κτηνιατρικής φροντίδας, οι κτηνίατροι καλούνται να βελτιώνουν διαρκώς τους τρόπους με τους οποίους θα διασφαλίζεται η ευζωία των ασθενών ζώων. Ως επαγγελματίες θα πρέπει διαρκώς να ενημερώνουμε για την αναγκαιότητα της παροχής της βέλτιστης οδοντιατρικής φροντίδας για τα ασθενή ζώα και να εκπαιδεύουμε τους ιδοκτήτες τους σχετικά με τη σημασία της ποιοτικής οδοντιατρικής φροντίδας στην ευζωία των κατοικιδίων τους. Με την εφαρμογή των πέντε αρχών ευζωίας των ζώων ως οδηγό, ο τακτικός οδοντιατρικός έλεγχος και η ολοκληρωμένη και ορθή θεραπεία θα συμβάλλουν στην αντιμετώπιση της μόλυνσης, στον έλεγχο του πόνου και θα επιτρέψουν την επιστροφή του ζώου στη φυσιολογική κατάσταση και συμπεριφορά.

## Σημεία Κλειδιά

- Η σύγχρονη επιστήμη της ευζωίας εστιάζει στην φροντίδα των ζώων από τους κτηνιάτρους, με μεθόδους που ελαχιστοποιούν τον πόνο, το στρες, την ταλαιπωρία και επιτρέπουν στους ασθενείς μας την έκφραση των φυσιολογικών συμπεριφορών.

- Οι οδοντικές παθήσεις αποτελούν τις συχνότερες παθολογικές καταστάσεις των ζώων συντροφιάς και όταν μένουν αδιάγνωστες και αθεράπευτες προκαλούν σημαντικές επιπτώσεις στην ευζωία τους.

- Οι οδοντικές παθήσεις μπορούν να οδηγήσουν σε επίμονο πόνο και η αδιάγνωστη μόλυνση προκαλεί ανοσολογική και φυσική καταπόνηση, επίσης, προκαλούν σοβαρές τοπικές και συστηματικές παθήσεις και παρεμποδίζουν την έκφραση της φυσιολογικής συμπεριφοράς των ζώων.

- Οι αλλαγές στη συμπεριφορά λόγω στοματικού πόνου μπορεί να είναι ασαφείς και μη ειδικές, σπάνια περιλαμβάνουν την ανορεξία (παρά την κοινή άποψη) και χρειάζεται να συζητούνται με και να αξιολογούνται από τους ιδοκτήτες τόσο πρίν όσο και μετά τις οδοντιατρικές παρεμβάσεις.

- Η εκμάθηση και η ενθάρυνση της χρήσης από τον κτηνίατρο των κατάλληλων τεχνικών συγκράτησης για τα ασθενή ζώα με οδοντιατρικά προβλήματα πριν, κατά τη διάρκεια και μετά τη θεραπεία είναι σημαντικές για τη διατήρηση του δεσμού του ανθρώπου με το ζώο και την ελαχιστοποίηση του πόνου και της ψυχολογικής καταπόνησης.

- Οι Κατευθυντήριες Οδηγίες της WSAVA υποστηρίζουν σθεναρά ότι η άσκηση οδοντιατρικής θεραπείας χωρίς αναισθησία (διενέργεια οδοντιατρικών παρεμβάσεων χωρίς την απαραίτητη αναισθησία ή/και αναλγησία) είναι ανεπαρκής και παρέχει υποδεέστερο επίπεδο φροντίδας, που μπορεί να εγείρει σημαντικά ζητήματα ευζωίας και ποιότητας ζωής.

- Οι κτηνίατροι θα πρέπει να αλλάξουν τον τρόπο με τον οποίο πραγματεύονται τις οδοντιατρικές παθήσεις και να προασπίζονται τις ανάγκες των ασθενών ζώων, ώστε να βοηθήσουν τους ιδιοκτήτες τους να κατανοήσουν τα ζητήματα ευζωίας σε σχέση με τον πόνο, τη μόλυνση και τον κίνδυνο ασθενείας που αντιμετωπίζουν τα κατοικίδιά τους, λόγω ανεπαρκούς οδοντιατρικής φροντίδας.

# Κεφάλαιο 3
## Αναισθησιολογική διαχείριση και έλεγχος του Πόνου

### Εισαγωγή

Η συντριπτική πλειοψηφία των σκύλων και των γατών πάσχουν από κάποιο είδος οδοντικής ή στοματικής πάθησης (U of Minnesota 1996; Lund EM *et al* 1999). Αυτές οι παθήσεις συχνά προκαλούν πόνο και φλεγμονή, με αποτέλεσμα την απόλυτη επίπτωση στην ποιότητα ζωής (quality of life, QoL), τη θρεπτική κατάσταση και την ευζωία των ασθενών ζώων. Ωστόσο, τα κλινικά συμπτώματα άγχους που εξωτερικεύουν τα ζώα δεν γίνονται πάντα αντιληπτά και συνεπώς τα περισσότερα κατοικίδια υποφέρουν άσκοπα (Niemiec 2012) (βλέπε κεφάλαιο σχετικά με την ανατομία της στοματικής κοιλότητας και τις παθολογικές καταστάσεις του στόματος).Το Παγκόσμιο Συμβούλιο για τον Πόνο της WSAVA έχει εκδώσει εκτενείς οδηγίες σχετικά με την πρόληψη, την αξιολόγηση και την θεραπεία του πόνου στα ζώα συντροφιάς. Ο αναγνώστης μπορεί να έχει πρόσβαση στο έγγραφο αυτό μέσω της ιστοσελίδας http://www.wsava.org/sites/default/files/jsap_0.pdf (Matthews *et al* 2014) και μπορεί να το χρησιμοποιήσει ως συμπληρωματικό εγχειρίδιο των τυποποιημένων οδηγιών για την Οδοντιατρική, τη διατροφή και την ευζωία που πρόκειται να εκδοθούν (WSAVA Dental Standardization, WSAVA Nutritional Assessment, WSAVA Welfare guidelines) (Freeman *et al* 2011).

Για τη διενέργεια του ενδεδειγμένου κλινικού και ακτινογραφικού ελέγχου και τη θεραπεία των στοματικών και οδοντιατρικών παθήσεων απαιτείται γενική αναισθησία. Η επαγγελματική οδοντιατρική φροντίδα, συμπεριλαμβανομένης της αποτρύγωσης, γενικά σχετίζεται με ήπιο πόνο. Οι περισσότερο παρεμβατικές οδοντιατρικές θεραπείες, όπως η εξειδικευμένη περιοδοντική θεραπεία, οι εξαγωγές, η ενδοδοντική θεραπεία και η χειρουργική του στόματος, όπως η γναθεκτομή της άνω ή της κάτω γνάθου και η αποκατάσταση των καταγμάτων, σχετίζονται, συνήθως, με μέτριας έως σοβαρής έντασης πόνο. Η χορήγηση ενδεδειγμένης αναισθησίας και αποτελεσματικής αναλγησίας διαδραματίζουν σημαντικό ρόλο στην κτηνιατρική οδοντιατρική πράξη. Το κεφάλαιο αυτό παρέχει συμβολές και προτείνει τις *κατάλληλες πρακτικές* αναισθησίας και ελέγχου του πόνου των σκύλων και των γατών που πάσχουν από στοματικές/οδοντικές παθήσεις. Ορισμένες σχετικές ανασκοπήσεις οι οποίες έχουν δημοσιευτεί παρέχουν περισσότερες πληροφορίες σχετικά με το θέμα (Woodward2008, Beckman 2013, de Vries M Putter 2015).

### Επίσημη θέση σχετικά με τις παρεμβάσεις που πραγματοποιούνται «χωρίς αναισθησία»

Η οδοντιατρική χωρίς αναισθησία  έχει αρκετούς υπερπασπιστές μεταξύ ιδιοκτητών αλλά και κτηνιάτρων για τη διενέργεια της προληπτικής οδοντιατρικής ρουτίνας. *Το Αμερικανικό Κολλέγιο Κτηνιατρικής Αναισθησίας και Αναλγησίας* έχει εκδώσει έγγραφο σχετικά με την επίσημη θέση του στο θέμα (http://acvaa.org/docs/Anesthesia_Free_Dentistry.pdf), η οποία συνάδει με τα πρότυπα της Εταιρείας των Αμερικανικών Νοσοκομείων Ζώων ((*American Animal Hospital Association* (AAHA)), της Ευρωπαϊκής Κτηνιατρικής Οδοντιατρικής Εταιρείας (*European Veterinary Dental Society* (EVDS)) και του Αμερικανικού Κολλεγίου Κτηνιάτρων Οδοντιάτρων

(*American Veterinary Dental College* (AVDC)). Η θέση της Αμερικανικής Κτηνιατρικής Εταιρείας (*American Veterinary Medical Association* (AVMA)) αναφέρει χαρακτηριστικά «όταν η εξέταση της στοματικής κοιλότητας δικαιολογεί παρεμβάσεις όπως η εξέταση με την περιοδοντική μήλη, η λήψη ενδοστοματικών οδοντιατρικών ακτινογραφημάτων, η αποτρύγωση και οι εξαγωγές, τότε αυτές θα πρέπει να διενεργούνται υπό γενική αναισθησία» (https://www.avma.org/KB/Policies/Pages/AVMA-Position-on-Veterinary-Dentistry.aspx).

Η Αυστραλιανή Κτηνιατρική Εταιρεία (Australian Veterinary Association) εξέδωσε, επίσης, επίσημη θέση σχετικά με την άσκηση οδοντιατρικής χωρίς αναισθησία ως θέμα που άπτεται της ευζωίας των ζώων αναφέροντας: «Η οδοντιατρική χωρίς αναισθησία ενέχει υψηλό κίνδυνο να επηρεάσει αρνητικά την ευζωία των ζώων και έχει ως αποτέλεσμα αρνητικές επιπτώσεις στην ψυχολογία και τη συμπεριφορά τους. Επίσης ενέχει κινδύνους για τραυματισμό του επεμβαίνοντα. Δεν είναι δυνατό να πραγματοποιηθεί ενδελεχής επαγγελματικός και πλήρης οδοντιατρικός έλεγχος σε ζώο σε πλήρη εγρήγορση και συνεπώς απαιτείται γενική αναισθησία στους σκύλους και στις γάτες» (http://www.ava.com.au/node/85991).

Η επιτροπή της WSAVA για την Τυποποίηση των Κατευθυντήριων Οδηγιών Οδοντιατρικής εκφράζει ισχυρά την αντίθεσή της σε αυτή την πρακτική και οι λόγοι συζητούνται στο κεφάλαιο της ευζωίας και πρόληψης, καθώς και στο δικό της κεφάλαιο. Από αναισθησιολογικής άποψης συζητούνται παρακάτω κάποιοι επιπλέον λόγοι:

- Οι κίνδυνοι της αναισθησίας σε υγιή ή σε κατοικίδια με περιορισμένης σημασίας προβλήματα υγείας είναι μικροί, όταν αυτή πραγματοποιείται από εκπαιδευμένους κτηνιάτρους και δεν αποτελούν λόγο αποφυγής της γενικής αναισθησίας.

- Η ηρέμηση δεν είναι πάντα ασφαλέστερη από τη γενική αναισθησία και οι ιδιοκτήτες, αλλά και οι κτηνίατροι, δεν είναι πάντα ενημερωμένοι σχετικά με το ζήτημα. Ορισμένα από τα χημικά ηρεμιστικά που χρησιμοποιούνται για τη συγκράτηση των ζώων συχνά αντενδείκνυνται σε ζώα με συγεκεριμένα προβλήματα υγείας. Το σημαντικότερο δε είναι ότι η παρακολούθηση της καρδιακής και της αναπνευστικής λειτουργίας δεν είναι εύκολο να επιτευχθεί σε ζώα υπό ηρέμηση.

- Οι επεμβάσεις στο στόμα και στα δόντια μπορεί να αυξήσουν τον κίνδυνο εισρόφησης αίματος, σάλιου και υπολειμμάτων που μπορεί να προκύψουν σε ζώα υπό ηρέμηση, καθώς η αεροφόρος οδός δεν προστατεύεται.

- Η γενική αναισθησία επιτρέπει την προστασία των αεραγωγών, τον κατάλληλο αερισμό και την προσεκτική παρακολούθηση της καρδιοαναπνευστικής λειτουργίας. Τα αναισθητικά πρωτόκολλα θα πρέπει να καταρτίζονται με βάση τις εξατομικευμένες ανάγκες κάθε ζώου.

- Συνήθως σε ζώα τα οποία βρίσκονται υπό ηρέμηση δεν παρέχεται αναλγησία

- Στόχος είναι η παροχή φροντίδας υψηλής ποιότητας στα ζώα και στους ιδιοκτήτες τους, Είναι κοινή πεποίθηση της επιτροπής ότι «Μπορούμε καλύτερα» ως επαγγελματίες και η «οδοντιατρική χωρίς αναισθησία» δεν αποτελεί μέρος αυτής της σκέψης.

## Προετοιμασία τους ασθενούς και αξιολόγηση

Η επαρκής συγκράτηση θα περιορίζει το στρες και θα διευκολύνει την ηρέμηση. Η αμυντική ή επιθετική συμπεριφορά σχετίζεται με τον φόβο και την ανησυχία. Τα δύσκολα διαχειρήσιμα ζώα θα πρέπει αντιμετωπίζονται με υπομονή και ήπιους χειρισμούς. Είναι ίσως ωφέλιμο να επιτρέπεται στις γάτες να παραμένουν στο κιβώτιο μεταφοράς τους κατά την προεγχειρητική περίοδο. Η Αμερικανικη Εταιρεία Κτηνιάτρων Γατών *(American Association of Feline Practitioners* (AAFP)) και η Διεθνής Εταιρεία Ιατρικής της Γάτας (*International Society of Feline Medicine* (ISFM)) έχουν εκδώσει κατευθυντήριες οδηγίες σχετικά με πρακτικές διαχείρισης φιλικές προς τη γάτα (http://icatcare.org/sites/default/files/PDF/ffhg-english.pdf) (Rodan I *et al* 2011). Η συγκράτηση της γάτας από το δέρμα του αυχένα αποτελεί αμφιλεγόμενη μέθοδο που έχει εγκαταληφθεί από πολλές κλινικές.

Η καλή αναισθησιολογική διαχείριση ξεκινά με έναν ορθό σχεδιασμό. Με την ολοκληρωμένη προαναισθητική εξέταση αξιολογείται η δυνατότητα του ασθενούς ζώου να λάβει αναισθησία και παρέχεται εκτίμηση σχετικά με τους παράγοντες κινδύνου. Επίσης, η εξέταση αυτή συμβάλει στην αποτροπή επιπλοκών και καθορίζει τις απαιτήσεις σε εξοπλισμό/υλικά. Η Εταιρεία Κτηνιάτρων Αναισθησιολόγων (*Association of Veterinary Anaesthetists*) έχει εκδώσει κατάλογο για την προετοιμασία της διαδικασίας της αναισθησίας (http://www.ava.eu.com/information/checklists). Σε αυτόν συμπεριλαμβάνεται η εκτίμηση του ασθενούς ζώου, η λήψη ιστορικού, η καταγραφή των ιδιαίτερων χαρακτηριστικών του, ο καθορισμός συνυπαρχόντων προβλημάτων και τυχόν φαρμακευτικών αγωγών που χρησιμοποιούνται, η κλινική εξέταση, οι κίνδυνοι που σχετίζονται με τη χειρουργική επέμβαση, η νηστεία, η αξιολόγηση των κινδύνων (Πίνακας 1) και η οργάνωση/έλεγχος του εξοπλισμού/αναλωσίμων. Σε γενικές γραμμές, οι κίνδυνοι πρόκλησης θανάτου σχετιζόμενου με την αναισθησία ποικίλουν μεταξύ 0,05 και 0,3%. (Brodbelt DC *et al* 2007, Brodbelt DC *et al* 2008, Matthews NS *et al* 2017) Η θνητότητα και η θνησιμότητα είναι υψηλότερες στα ασθενή ζώα στα οποία έχει πραγματοποιηθεί φτωχός πραναισθητικός έλεγχος (ASA ≥ III), καταδεικνύοντας τη σημαντικότητα του προαναισθητικού ελέγχου και της κατηγοριοποίησης της κατάστασης της υγείας. Σε περίπτωση που αυτό είναι εφικτό, οι σκύλοι και οι γάτες με προϋπάρχουσες ασθένειες θα πρέπει να σταθεροποιούνται πριν τη γενική αναισθησία, με χορήγηση υγρών και αντιμετώπιση των ηλεκτρολυτικών διαταραχών της οξεοβασικής ισορροπίας.

Βιοχημικές εξετάσεις στον ορό του αίματος και γενική εξέταση αίματος, καθώς και επιπλέον ακτινογραφικός έλεγχος συστήνονται όταν από το ιστορικό και την κλινική εξέταση διαπιστώνονται συνυπάρχοντα νοσήματα. Οι εξετάσεις αυτές αποτελουν και μια μοναδική ευκαιρία συστηματικού και αιματολογικού ελέγχου της κατάστασης της υγείας του ασθενούς ζώου. Ωστόσο, θα πρέπει να λαμβάνεται υπόψη και το γεγονός ότι τα αποτελέσματα του βιοχημικού και του αιματολογικού ελέγχου, σπάνια θα διαφοροποιήσουν το αναισθητικό πρωτόκολλο και η αιμοληψία μπορεί να αποτελέσει σημαντική πηγή στρες για τα ασθενή ζώα (Alef M *et al* 2008).

### Το ζήτημα της χρήσης στοματοδιαστολέων στις γάτες που υποβάλλονται σε γενική αναισθησία για επεμβάσεις στη στοματική κοιλότητα

Η χρήση στοματοδιαστολέων,στη γάτα, κατά τη διάρκεια επεμβάσεων στη στοματική κοιλότητα. έχει αναφερθεί ότι αποτελεί παράγοντα επικινδυνότητας για την πρόκληση μόνιμης μετ-αναισθητικής τύφλωσης (de Miguel Garcia C *et al* 2013, Stiles J *et al* 2012). Οι

στοματοδιαστολείς ασκούν συνεχή πίεση στα δόντια της άνω και κάτω γνάθου, γεγονός το οποίο μπορεί να οδηγήσει στη συμπίεση της γναθιαίας αρτηρίας, η οποία αιματώνει /οξυγονώνει τον κερατοειδή και τον εγκέφαλο της γάτας. Η υπερβολική διάνοιξη του στόματος μειώνει την απόσταση ανάμεσα στην έσω επιφάνεια της γωνιαίας απόφυσης της κάτω γνάθου και του έξω-πρόσθου ορίου της επιφάνειες του του τυμπανικού οστού. Η γναθιαία αρτηρία πορεύεται ανάμεσα σε αυτές τις δύο οστέινες δομές (Martin-Flores M *et al* 2014, Scrivani PV *et al* 2014, Barton-Lamb Al *et al* 2013). Το γεγονός αυτό σχετίζεται περισσότερο με τους διαστολείς που φέρουν ελατήριο και δε θα πρέπει να χρησιμοποιούνται. Μπορούν να ληφθούν υπόψη εναλλακτικές μέθοδοι όπως πλαστικά αντικείμενα κομμένα στις κατάλληλες διαστάσεις (π.χ. ο πλαστικός κύλινδρος της σύριγγας), ωστόσο, η χρήση τους θα πρέπει να είναι περιορισμένη και να χαλαρώνονται/αφαιρούνται περιοδικά.

## Αναισθησιολογική διαχείριση

Τα αναισθητικά πρωτόκολλα θα πρέπει να καταρτίζονται σύμφωνα με τις ιδιαίτερες απαιτήσεις του ασθενούς ζώου, την ανάλυση των κινδύνων επικυνδυνότητας, τις συνυπάρχουσες ασθένειες και τη διαθεσιμότητα των φαρμάκων. Στόχος της προαναισθητικής αγωγής είναι να παρέχει περιορισμό του stress, αναλγησία και μυοχάλαση, ενώ παράλληλα μειώνει τις απαιτήσεις σε αναισθητικά φάρμακα και επιτρέπει ομαλή εγκατάσταση της αναισθησίας και ομαλή ανάνηψη του ζώου. Επιπλέον, μπορεί να μειώσει την ενδοκρινική απάντηση απέναντι στην καταπόνηση της χειρουργικής επέμβασης και να διευκολύνει την ενδοφλέβιο καθετηριασμό.

Η νευροληπταναλγησία αποτελεί συνδυασμό ενός ηρεμιστικού/νευροληπτικού με ένα οπιοειδές και στοχεύει στη μείωση των δόσεων και των ανεπιθύμητων ενεργειών και των δύο τύπων φαρμάκων, ενώ μεγιστοποιεί τα ευεργετικά αποτελέσματά τους. Τα πρωτόκολλα για ηρέμηση και προνάρκωση συχνά περιλαμβάνουν το συνδυασμό ενός οπιοειδούς με ακετυλοπρομαζίνη, ή με δεξμεδετομιδίνη ή με μια βενζοδιαζεπίνη (εκτός της διαζεπάμης ή μιδαζολάμης), αν και η χορήγηση μόνο ενός οπιοειδούς ή ο συνδυασμός του με μια βενζοδιαζεπίνη, συνήθως, χορηγείται σε ασθενείς ASA III ή IV με προϋπάρχοντα νοσήματα. Προτεινόμενες ενδείξεις, πλεονεκτήματα και μειονεκτήματα των χρησιμοποιούμενων φαρμάκων για ηρέμηση περιγράφονται στον Πίνακα 2.

Η εγκατάσταση της αναισθησίας επιτυγχάνεται με χορήγηση προποφόλης, αλφαξολάνης, θειοπεντάλης, ετομιδάτης ή με συνδυασμό κεταμίνης/διαζεπάμης. Κάθε αναισθητικό φάρμακο έχει τα δικά του πλεονεκτήματα και μειονεκτήματα (Πίνακας 3) και τα φάρμακα θα πρέπει να χορηγούνται «υπό τη σύριγγα» ώστε να μην επιβαρύνεται το καρδιοαναπνευστικό σύστημα.

Τα πτητικά αναισθητικά (π.χ. ισοφλουράνιο και σεβοφλουράνιο) αποτελούν την προτιμούμενη μέθοδο διατήρησης της αναισθησίας. Ωστόσο, υψηλές συγκεντρώσεις των πτητικών αναισθητικών μπορούν να προκαλέσουν περιφερική αγγειοδιαστολή, να μειώσουν τη συσπαστικότητα του μυοκαρδίου και τον όγκο εξώθησης, κατάσταση την οποία είναι πιθανό τα επιβαρυμένα από άλλα νοσήματα ασθενή ζώα να μην είναι σε θέση να αντισταθμίσουν. Η υπόταση μπορεί να αποφευχθεί με μείωση των συγκεντρώσεων των αναισθητικών φαρμάκων και με ισορροπημένη αναισθησία με τη χρήση φαρμάκων που μειώνουν τις απαιτήσεις σε πτητικά αναισθητικά και παρέχουν καλή αιμοδυναμική σταθερότητα και αναλγησία (χωρίς την διαρκή ή εφάπαξ έγχυση οπιοειδών). Σε περίπτωση κατά την οποία τα ασθενή ζώα είναι υπερήλικα ή ηλικιωμένα, τα παραπάνω είναι ιδιαίτερα σημαντικά. Τα ζώα που ανήκουν σε αυτές τις ομάδες εμφανίζουν μειωμένες φυσιολογικές αντοχές και τα αναισθητικά φάρμακα μπορούν επηρεάσουν

σημαντικά τα συστήματα του οργανισμού και να επιφέρουν δραματικές επιπτώσεις. Οι οφθαλμοί θα πρέπει να λιπαίνονται τουλάχιστον κάθε μία ώρα, αφού η παραγωγή των δακρύων μειώνεται κατά την ηρέμηση και τη γενική αναισθησία.

## Περιορισμένη διαθεσιμότητα φαρμάκων

Η αναισθησία με πτητικές αναισθητικές ουσίες δεν είναι πάντα διαθέσιμη και τα οπιοειδή διατίθενται στους κτηνιάτρους κάτω από αυστηρούς περιορισμούς και έλεγχο σε διάφορες χώρες.

- Η βέλτιστη αναισθητική/στοματική φροντίδα μπορεί, όμως, να επιτευχθεί και με τη χρήση ενέσιμων αναισθητικών πρωτόκολλων (π.χ. ξυλαζίνη, συνδυασμούς κεταμίνης και διαζεπάμης και πρωτόκολλα που περιέχουν τιλεταμίνη-ζολαζεπάμη κτλ.).

- Η γενική αναισθησία απαιτεί την διασωλήνωση της τραχείας.

- Ιδανικά, θα πρέπει να χορηγείται ορός/οξυγόνο και να παρακολουθείται η αναισθησία και η θερμοκρασία του ζώου.

- Ο τοπικός αποκλεισμός νεύρων είναι εύκολα πραγματοποιήσιμος και απαραίτητος για την διαχείριση του διεγχειρητικού πόνου (βλέπε παρακάτω).

- Η πρόσβαση σε ΜΣΑΦ είναι εύκολη και τα φάρμακα αυτά συμβάλλουν σημαντικά στον έλεγχο του μετεγχειρητικού πόνου και της φλεγμονής, όταν άλλες μέθοδοι δεν είναι διαθέσιμες.

- Η ενέσιμη τραμαδόλη είναι διαθέσιμη σε χώρες της Νότιας Αμερικής και της Ευρώπης και μπορεί να αποτελέσει επαρκή εναλλακτική λύση εάν τα οπιοειδή δεν είναι διαθέσιμα.

## Διασωλήνωση

Η διασωλήνωση της τραχείας επιβάλλεται κατά τη διάρκεια των οδοντιατρικών επεμβάσεων ακόμα και αν είναι περιορισμένη η διαθεσιμότητα των πτητικών αναισθητικών φαρμάκων ή αυτά δεν θα χρησιμοποιηθούν.

- Οι τραχειοσωλήνες με αεροθάλαμο προστατεύουν την αναπνευστική οδό και χρησιμοποιούνται κατά τον υποβηθούμενο αερισμό. Είναι ιδιαίτερα σημαντική η χρήση τους στις οδοντιατρικές επεμβάσεις, λόγω κινδύνου εισρόφησης.

- Συστήνεται η απομόνωση του φάρυγγα με γάζες (βλέπε κεφάλαιο σχετικά με την προφύλαξη)

- Όπως προαναφέρθηκε η διασωλήνωση της τραχείας απαιτείται κατά τη διάρκεια της γενικής αναισθησίας, όμως, ο κτηνίατρος θα πρέπει να αποφεύγει την υπερπλήρωση του αεροθάλαμου, ιδιαίτερα στις γάτες, αφού μπορεί να προκαλέσει βλάβη/νέκρωση της τραχείας ειδικά κατά τη μετακίνηση του ασθενούς ζώου (Mitchell SL *et al* 2000).

- Το ασθενές ζώο θα πρέπει πάντα να αποσυνδέεται από το κύκλωμα κατά την αλλαγή κατάκλισης.

## Οροθεραπεία

Η τοποθέτηση ενδοφλέβιου καθετήρα στη φλέβα, ώστε να υπάρχει πρόσβαση στην αιματική κυκλοφορία βελτιώνει την ποιότητα της παρεχόμενης φροντίδας στο ασθενές ζώο. Επιτρέπει την χορήγηση υγρών, φαρμάκων έκτατης ανάγκης, αντιβιοτικών, αναλγητικών και αναισθητικών φαρμάκων κατά την περιεγχειρητική περίοδο.

- Η οροθεραπεία αντισταθμίζει τις απώλειες υγρών, προλαμβάνει και θεραπεύει την αφυδάτωση και την υποβολαιμία και παρέχει μια πηγή ηλεκτρολυτών.

- Τα περισσότερα αναισθητικά φάρμακα θα επιβαρύνουν σε κάποιο βαθμό το καρδιαγγειακό σύστημα και η χορήγηση ισότονων κρυσταλοειδών διαλυμάτων θα βελτιστοποιήσει το επίπεδο ενυδάτωσης και την διαιμάτωση των ιστών κατά την διάρκεια της αναισθησίας.

- Η επιλογή θα στηριχτεί στις ανάγκες του ασθενούς ζώου και στις απαιτήσεις του. Γενικά., είναι αποδεκτό ότι οι ανάγκες σε κρυσταλοειδή υγρά των ασθενών ζώων που υποβάλλονται σε επέμβαση στη στοματική κοιλότητα είναι χαμηλότερες (2-3 mL/kg/hour), σε σχέση με τις υπόλοιπες χειρουργικές επεμβάσεις (5 mL/kg/hour), αφού παρατηρείται μικρότερη απώλεια υγρών.

- Η υπερφόρτωση με υγρά αποτελεί παράγοντα κινδύνου στους σκύλους και στις γάτες, ιδιαίτερα αν αναλογιστεί κανείς ότι οι επεμβάσεις στη στοματική κοιλότητα μπορεί να διαρκούν αρκετά, χωρίς να είναι ιδιαίτερα επεμβατικές. Εάν καταστεί απαραίτητο και σε περιπτώσεις υποβολαιμίας στις οποίες δεν συνυπάρχει καρδιακή νόσος, μπορούν να χορηγηθούν υγρά με υψηλότερο ρυθμό.

- Τα ασθενή ζώα που πάσχουν από προχωρημένη νεφρική νόσο μπορούν να επωφεληθούν από τη διεγχειρητική χορήγηση υγρών, ώστε να αποκατασταθεί η ενυδάτωσή τους.

## Παρακολούθηση

Η παρακολούθηση κατά τη διάρκεια της αναισθησίας σχετίζεται στατιστικά με μειωμένη θνητότητα και θνησιμότητα. Οι κτηνίατροι δεν θα πρέπει να «κατηγορούν» την αναισθησία για τους τυχαίους θανάτους κατά την περιεγχειρητική περίοδο, καθώς οι περισσότεροι θάνατοι που σχετίζονται με την αναισθησία προκύπτουν όταν οι σκύλοι και οι γάτες δεν παρακολουθούνται στενά ή μπορεί να οφείλονται σε ανθρώπινο σφάλμα. Η ψηλάφηση του σφυγμού σε περιφερικό αγγείο ή η παλμική οξυμετρία μπορούν να μειώσουν σημαντικά τον κίνδυνο θανάτων που σχετίζονται με την αναισθησία, ειδικά στις γάτες έως και 80% (Brodbelt *et al* 2007).

- Η παλμική οξυμετρία μπορεί να αποτελέσει πρόκληση στην αναισθησιολογική παρακολούθηση κατά τη διάρκεια των επεμβάσεων στη στοματική κοιλότητα αφού ο αισθητήρας μπορεί εύκολα να μετατοπιστεί, ωστόσο μπορεί να τοποθετηθεί στα αυτιά ή στα πέλματα.

    - Η μέση αρτηριακή πίεση πρέπει να διατηρείται πάνω από τα 70 mmHg για την επαρκή διαιμάτωση των ιστών. Αυτό είναι ιδιαίτερα σημαντικό στους σκύλους και στις γάτες που πάσχουν από χρόνια καρδιακή νόσο. Το υπερηχογράφημα με μέθοδο Doppler μπορεί να χρησιμοποιηθεί για τη μέτρηση της συστολικής πίεσης.

- Η αναπνευστική λειτουργία πρέπει να παρακολουθείται με καπνογράφο, καθώς η παρακολούθηση του αναπνευστικού ρυθμού δεν παρέχει πληροφορίες σχετικά με την «ποιότητα της αναπνευστικής λειτουργίας» (εύρος, ανταλλαγή αερίων, μεταβολισμός, αποσύνδεση από το αναπνευστικό κύκλωμα, κ.τ.λ.).

- Η θερμοκρασία σώματος θα πρέπει να διατηρείται μεταξύ 37 και 38 °C (98.6 - 100.4°F). και σε κάθε περίπτωση θα πρέπει να παρακολουθείται συνεχώς (Stepaniuk K Brock N 2008). Η πρόληψη της υποθερμίας μπορεί να επιτευχθεί με αποφυγή επαφής με ψυχρές επιφάνειες, με τη χρήση θερμαινόμενων υποστρωμάτων, με θερμαντικά σώματα και με εργασία σε θερμό περιβάλλον. Η τοποθέτηση περιτυλίγματος με φυσαλίδες αέρα γύρω από τα άκρα μπορεί επίσης να χρησιμοποιηθεί για την πρόληψη της υποθερμίας. Το υλικό αυτό είναι φθηνό και διαθέσιμο παγκοσμίως.

## Εξοπλισμός

Ο αναισθησιολογικός εξοπλισμός συμπεριλαμβανομένης της αναισθητικής μηχανής, των αναισθητικών κυκλωμάτων και των ενδοτραχειακών σωλήνων θα πρέπει να ελέγχονται πριν από τη γενική αναισθησία, Θα πρέπει να είναι καθαρά, σε καλή λειτουργική κατάσταση και να υποβάλλονται σε τακτική συντήρηση.

Οι σκύλοι και οι γάτες που βρίσκονται σε υψηλό κίνδυνο θανάτου σχετιζόμενου με την αναισθησία (δηλ. ASA III ή υψηλότερο) θα πρέπει ιδανικά να παραπέμπονται σε κάποιο κτηνίατρο με εξειδικευμένη εκπαίδευση στην κτηνιατρική αναισθησιολογία, όπου αυτός είναι διαθέσιμος (π.χ. σε ορισμένες χώρες εργάζονται κτηνίατροι πιστοποιημένοι από το Αμερικανικό ή το Ευρωπαϊκό Κολλέγιο Αναισθησίας και Αναλγησίας, οι οποίοι έχουν λάβει αυστηρή σχετική εκπαίδευση).

## Διαχείριση του πόνου

## Γενικές παρατηρήσεις

Η διαχείριση του πόνου είναι σημαντική όχι μόνο από ηθικής απόψεως και ευζωίας, αλλά και ως θεραπευτική στρατηγική για να αποκατασταθεί η λειτουργία των οργάνων, να επισπευτεί η έξοδος από το νοσοκομείο και να μειωθούν τα απαιτούμενα έξοδα. Η Διεθνής Εταιρεία για τη Μελέτη του Πόνου (International Association for the Study of Pain (IASP)) έχει εκδώσει προσχέδιο σχετικά με τη διαχείριση του πόνου στην οδοντιατρική του ανθρώπου

(http://www.iasp-pain.org/Education/CurriculumDetail.aspx?ItemNumber=763). Παρόμοιο προσχέδιο θα μπορούσε να υιοθετηθεί και για την κτηνιατρική επιστήμη, και να διδάσκεται στους φοιτητές κτηνιατρικής. Οι κλινικοί οι οποίοι ασχολούνται με την κτηνιατρική οδοντιατρική θα πρέπει να εφαρμόζουν αξιολογημένες μεθόδους εκτίμησης του πόνου και αντιμετώπισης του στοματοπροσωπικού πόνου, σύμφωνες με τη σχετική βιβλιογραφία και τα επιστημονικά στοιχεία, όπου αυτά είναι διαθέσιμα. Οι αρχές διαχείρισης του πόνου για τις στοματικές και γναθοπροσωπικές παθήσεις παρουσιάζονται παρακάτω:

- Ο πόνος θεωρείται ότι είναι το 4ο ζωτικό σημείο αξιολόγησης και η αξιολόγηση και η αντιμετώπισή του θα πρέπει να αποτελούν μέρος της «προετοιμασίας» για όλα τα ασθενή

ζώα. Ένα πλάνο αναλγησίας θα πρέπει να είναι σε εφαρμογή από την περιεγχειρητική περίοδο και για αρκετές ημέρες έως και μία εβδομάδα μετά το εξιτήριο.

- Τα πρωτόκολλα αναλγησίας θα πρέπει να καταρτίζονται με βάση το κάθε περιστατικό και οι δοσολογίες των φαρμάκων να προσαρμόζονται κατάλληλα. Τα ασθενή ζώα με οδοντιατρικά προβλήματα προσκομίζονται με πόνο ποικίλης έντασης και η ασφαλής και αποτελεσματική προσέγγιση μπορεί να αποτελεί πρόκληση.

- Η διαχείρηση του πόνου είναι πάντα προτιμότερο να προσεγγίζεται με προληπτικά και πολυμορφικά σχήματα και ίσως είναι ακόμα σημαντικότερη στα ασθενή ζώα με στοματικές παθήσεις, καθώς συχνά δεν εμφανίζουν συμπτώματα πόνου (Κουτί 1).

- Το «βασικό» αναλγητικό πρωτόκολλο περιλαμβάνει τη χορήγηση οπιοειδών, τοπικών αναισθητικών και μη στεροειδών αντιφλεγμονωδών φαρμάκων (ΜΣΑΦ), εκτός αν αντενδείκνυνται (βλέπε Mathews *et al.* 2014 για φαρμακευτικές ουσίες, δοσολογίες και ενδείξεις).

- Τα προτερήματα και τα μειονεκτήματα κάθε τάξης αναλγητικών φαρμάκων θα πρέπει να λαμβάνονται υπόψη.

- Η συμπληρωματική χορήγηση αναλγητικών συστήνεται σε περιστατικά με ήπιο και σοβαρό πόνο και για τους ασθενείς που παίρνουν εξιτήριο. Όταν εκτελούνται παρεμβατικές χειρουργικές επεμβάσεις, στις οποίες απαιτείται συχνή αξιολόγηση και αντιμετώπιση του πόνου με φάρμακα όπως τα οπιοειδή και με στάγδην έγχυση κεταμίνης, συστήνεται νοσηλεία του ζώου.

## Αξιολόγηση του πόνου

Η αξιολόγηση του πόνου στους σκύλους και στις γάτες μπορεί να αποτελέσει πρόκληση για τον κτηνίατρο, καθώς δεν έχουν αναφερθεί στην βιβλιογραφία εργαλεία για την εκτίμηση του πόνου στα ζώα που πάσχουν από στοματικές παθήσεις. Αυτή την περίοδο μελετάται ένα εργαλείο, ενώ είναι γενικά αποδεκτό ότι στην πλειοψηφία των περιστατικών αυτά τα ζώα νιώθουν πόνο, ιδιαίτερα εκείνα στα οποία υπάρχει χρόνια μόλυνση ή τραύμα. (Della *et al* 2016). Οι παθήσεις του στόματος και ο πόνος που τις συνοδεύει είναι ζήτημα που άπτεται της ευζωίας των ζώων, αφού επηρεάζει την ποιότητα ζωής και την θρεπτική κατάσταση τους (Κουτί 2). Σε πρόσφατη μελέτη οι οδοντικές παθήσεις έχουν σχετιστεί με πόνο στις γάτες (Palmeira *et al* 2017).

Γενικά ο πόνος που σχετίζεται με τις στοματικές παθήσεις μπορεί να εκφράζεται με συγκεκριμένες ή μη συγκεκριμένες κλινικές εκδηλώσεις, οι οποίες θα βελτιωθούν μετά τη θεραπεία. Στα συμπτώματα του οδοντικού πόνου περιλαμβάνονται ο πτυαλισμός, η σιελόρροια, η μειωμένη όρεξη το τρίψιμο ή ξύσιμο του προσώπου, οι μεταβολές στην ιδιοσυγκρασία και η απροθυμία του να παίξει με τα παιγνίδια του. Η διάγνωση και η αξιολόγηση του πόνου μπορεί να πραγματοποιηθεί με την κλίμακα της Γλασκώβης για τον πόνο στους σκύλους (Reid *et al* 2007) και στις γάτες (Reid *et al* 2017). Η κλίμακα δεν έχει αξιολογηθεί συγκεκριμένα για τα ασθενή ζώα με στοματικές παθήσεις, αλλά παρέχει μία άποψη σχετικά με τη «συνολική» εικόνα και μπορεί να χρησιμοποιηθεί σε κάθε παθολογική/χειρουργική κατάσταση.

## Περιεγχειρητικός έλεγχος του πόνου

Τα οπιοειδή αποτελούν την πρώτη γραμμή θεραπείας στη διαχείριση του οξύ πόνου και η ανασκόπησή τους έχει παρουσιαστεί εκτεταμένα αλλού. (Simon &Steagall 2016, Bortolami &Love 2015)

- Προκαλούν ηρέμηση διάφορης έκτασης (ανάλογα με το φάρμακο και το επίπεδο υγείας του ασθενούς ζώου), μειώνουν τις απαιτήσεις σε αναισθητικά με δοσοεξαρτώμενο τρόπο (σκύλος) και έχουν το πλεονέκτημα ότι είναι αναστρέψιμα.

- Διαφορετικά οπιοειδή έχουν διαφορετικά αποτελέσματα, με βάση τη συνάφειά τους με υποδοχείς, την αποτελεσματικότητά τους, τη δράση τους και την ιδιοσυγκρασική ανταπόκριση των ζώων.

- Η σχετική μετα οπιοειδή συζήτηση δεν αποτελεί αντικείμενο των οδηγιών, ωστόσο οι αγωνιστές με πλήρη συνάφεια (π.χ. μορφίνη, υδρομορφόνη, μεθαδόνη, φαιντανύλη, ρεμιφαιντανύλη) παρέχουν δοσοεξαρτώμενη αναλγησία, αυξάνουν τον τόνο του πνευμονογαστρικού επιφέροντας βραδυκαρδία χωρίς μεταβολές στην περιφερική αγγειακή αντίσταση ή τη συσπαστικότητα του μυοκαρδίου, παρέχοντας με αυτό τον τρόπο αιμοδυναμική σταθερότητα.

- Η βουπρενορφίνη είναι μερικός αγωνιστής των μ-οπιοειδών υποδοχέων και η δράση τους έχει καταγραφεί στις γάτες (Steagall PV *et al* 2014). Τόσο η βουπρενορφίνη όσο και η μεθαδόνη μπορούν να χορηγηθούν μέσω του βλεννογόνου της παρειάς και παρέχουν σημαντική αναλγησία σε αυτό το είδος. Το γεγονός είναι ενδιαφέρον για τα ασθενή ζώα με οδοντικά προβλήματα, ωστόσο εγείρονται ζητήματα ευθύνης όταν τέτοιου είδους φάρμακα συνταγογραφούνται για να χορηγηθούν από τους ιδιοκτήτες. Επίσης, δεν είναι γνωστό με ποιο τρόπο η φλεγμονή θα επηρεάσει το pH του βλεννογόνου της παρειάς και των οπιοειδών, την αποτελεσματική απορρόφηση και την αναλγητική δράση τους.

  Στις περισσότερες στοματικές και γνθοπροσωπικές διαταραχές συνυπάρχει φλεγμονή και ιστική βλάβη/τραύμα. Σε αυτές τις περιπτώσεις συστήνεται η χορήγηση ΜΣΑΦ και οι κτηνίατροι θα πρέπει να είναι ενήμεροι για τις συνιστώμενες δόσεις των φαρμάκων που κυκλοφορούν στις χώρες τους.

- Εάν δεν αντενδείκνυται για κάποιο λόγο η θεραπεία με ΜΣΑΦ, χορηγείται συνήθως για 3-7 ημέρες περίπου, ανάλογα με το είδος της πάθησης/χειρουργικής επέμβασης.

- Τα ΜΣΑΦ μπορούν, επίσης, να χορηγηθούν στις γάτες για πολλές ημέρες. Το γεγονός αυτό μπορεί να είναι ιδιαίτερα σημαντικό ύστερα από εκτεταμένες επεμβάσεις στη στοματική κοιλότητα, όπως οι εξαγωγές όλων των δοντιών στην περίπτωση της χρόνιας ουλοστοματίτιδας της γάτας. Ορισμένα ΜΣΑΦ έχουν άδεια για καθημερινή μακροχρόνια χορήγηση στις γάτες στην Ευρώπη και θα μπορούσαν να αποτελούν επιλογή για αυτό το είδος ζώου.

- Τα γναθοπροσωπικά τραύματα και οι παρεμβατικές και περίπλοκες επεμβάσεις (π.χ. γναθεκτομή άνω και κάτω γνάθου) μπορούν να προκαλέσουν πολύ έντονο πόνο,. Ο οποίος συνήθως αντιμετωπίζεται με τη χρήση κατάλληλης αναισθησίας και πολυμορφικής αναλγησίας (συστηματική στάγδην χορήγηση οπιοειδών, λιδοκαϊνης και κεταμίνης) κατά την πρώιμη μετεγχειρητική περίοδο (24-48 ώρες) σε συνδυασμό με ΜΣΑΦ.

- Οι εγχύσεις αναλγητικών είναι σημαντικές ιδιαίτερα όταν η από του στόματος χορήγηση αναλγητικών δεν είναι εφικτή, για λόγους όπως τα σοβαρά τραύματα ή ο τρισμός (μυοσίτιδα των μασητήριων μυών).

- Η συνταγογράφηφη αναλγητικών είναι σημαντική για τη διαχείριση του πόνου.

- Τα ΜΣΑΦ συνδυάζονται ιδανικά με συμπληρωματικά αναλγητικά φάρμακα που χορηγούνται από το στόμα όπως η τραμαδόλη, η αμυτριπτιλίνη η γκαμπαπεπτίνη ή/και η αμανταδίνη.

## Τεχνικές τοπικής αναισθησίας της στοματικής κοιλότητας

Τα φάρμακα που χρησιμοποιούνται για την τοπική αναισθησία αναστέλλουν αντιστρεπτά τις αντλίες νατρίου και καλίου και την μετάδοση των αλγαισθητικών ερεθισμάτων. Οι τεχνικές τοπικής αναισθησίας παρέχουν περιεγχειρητική (και άμεση μετεγχειρητική) αναλγησία και μειώνουν τις απαιτήσεις σε πτητικά αναισθητικά με οικονομικά αποδοτικό τρόπο (Gross *et al.* 1997; Gross 2000; Snyder & Snyder 2013; Aguiar *et al.* 2015). Επιπλέον, αμβλύνουν το αρχικό χειρουργικό τραύμα, μειώνοντας το χρόνο αποκατάστασης. Οι τεχνικές περιοχικής αναισθησίας απαιτούν ελάχιστη εκπαίδευση για την πραγματοποίησή τους και μπορούν να χρησιμοποιηθούν σε ποικίλες οδοντιατρικές επεμβάσεις, συμπεριλαμβανομένων των εξαγωγών και των χειρουργικών επεμβάσεων στη στοματική κοιλότητα όπως είναι οι γναθεκτομές της άνω και της κάτω γνάθου μεταξύ άλλων. Παρακάτω αναφέρονται ορισμένες παρατηρήσεις:

- Δυστυχώς, οι τεχνικές τοπικής αναισθησίας δεν εφαρμόζονται ευρέως στην κτηνιατρική λόγω περιορισμένης εξοικείωσης. Η επιτροπή της WSAVA για την Οδοντιατρική (WSAVA Dental Standardization) υποστηρίζει τη χρήση αυτών των τεχνικών για τον έλεγχο του περιεγχειρητικού πόνου, ιδιαίτερα σε περιπτώσεις που η προσβασιμότητα σε αναλγητικά είναι περιορισμένη.

- Τα φάρμακα είναι άμεσα διαθέσιμα και θα πρέπει να συμπεριλαμβάνονται στο σχέδιο αναισθησιολογικής διαχείρισης των ασθενών ζώων με στοματικές κι γναθοπροσωπικές παθήσεις.

- Είναι σημαντικό να σημειωθεί ότι οι τεχνικές που χρησιμοποιούνται στο σκύλο δεν μπορούν να χρησιμοποιηθούν ευθέως στη γάτα λόγω ανατομικών διαφορών μεταξύ των ειδών.

- Περιγραφές και διαγράμματα που αναπαριστούν τις τεχνικές τοπικής και περιοχικής αναισθησίας έχουν περιγραφεί στις Οδηγίες της WSAVA σχετικά με ην διαπίστωση, την αξιολόγηση και τη διαχείριση του πόνου (Mathews *et al* 2014).

- Κάθε ενδιαφερόμενος κτηνίατρος μπορεί να παρακολουθήσει αυτές τις τεχνικές στο κανάλι του Τμήματος Κτηνιατρικής Université de Montréal στο YouTube (ο σύνδεσμος αναγράφεται παρακάτω) (Steagall *et al* 2017).

## Αναλώσιμα υλικά:

Οι τεχνικές τοπικής-περιοχικής αναισθησίας της στοματικής κοιλότητας απαιτούν τη χρήση απλών και φθηνών υλικών όπως σύριγγες μιας χρήσης του 1mL και βελόνες 25-mm έως 30-mm 27-G ή 25-G. Οι βελόνες μεγαλύτερης διαμέτρου θα πρέπει να αποφεύγονται καθώς μπορεί να προκαλέσουν βλάβη των νεύρων ή των αγγείων, ενώ οι βελόνες μικρότερης διαμέτρου μπορεί να προκαλέσουν αυξημένη πίεση κατά την έγχυση και να οδηγήσουν σε τοπική βλάβη των ιστών.

## Φάρμακα

Ο Πίνακας δείχνει τις συχνότερες δόσεις και συγκεντρώσεις των τοπικών αναισθητικών φαρμάκων (Πίνακας 4). Το αριστερόστροφο ισομερές της ρακεμικής μπουπιβακαΐνης (λέβο-μπουπιβακαΐνη) ή η μπουπιβακαΐνη μπορούν να προτιμηθούν έναντι της λιδοκαΐνης για τις τεχνικές τοπικής αναισθησίας στη στοματική κοιλότητα λόγω της παρατεταμένης διάρκειας δράσης τους. Ωστόσο, έχει αναφερθεί ανεπίσημα αυτό-ακρωτηριασμός στη στοματική κοιλότητα και ιδιαίτερα στη γλώσσα, εάν η αναισθησία παραταθεί για αρκετές ώρες μετά το τέλος της επέμβασης και μετά την αποσωλήνωση του ζώου. Αναισθησία του γλωσσικού και του γναθοϋοειδούς νεύρου μπορεί να προκύψει κατά την διενέργεια περιοχικής αναισθησίας στο κάτω γναθιαίο νεύρο και να οδηγήσει σε απευαισθητοποίηση των προσθίων 2/3 της γλώσσας. Η ιδέα είναι να επιτευχθεί άριστη διεγχειρητική και πρώιμη μετεγχειρητική αναλγησία με τη χρήση τοπικών αναισθητικών, δεδομένου ότι η ανακούφιση του μετεγχειρητικού πόνου επιτυγχάνεται με τη χορήγηση οπιοειδών, ΜΣΑΦ και συμπληρωματικών αναλγητικών. Ορισμένοι κτηνίατροι συνδυάζουν τα οπιοειδή όπως η βουπρενορφίνη (0.003-0.005 mg/kg) με τοπικά αναισθητικά φαρμακα για την αναισθητοποίηση της στοματικής κοιλότητας. Στον άνθρωπο, η χορήγηση βουπρενορφίνης βελτιώνει και παρατείνει τα αποτελέσματα της μπουπιβακαΐνης μετά από ελάσσονες χειρουργικές επεμβάσεις στη στοματική κοιλότητα (Modi *et al* 2009). Στο σκύλο, η χρήση μόνο μπουπιβακαΐνης ή σε συνδυασμό με βουπρενορφίνη μείωσε τις απαιτήσεις σε ισοφλουράνιο κατά 20% περίπου. Η προσθήκη βουπρενορφίνης δεν παράτεινε τη διάρκεια δράσης της τοπικής αναισθησίας αλλά προκάλεσε ελάττωση της απαιτούμενης συγκέντρωσης ισοφλουρανίου σε ορισμένα άτομα (Snyder *et al* 2016).

## Ανάμιξη τοπικών αναισθητικών

Ιστορικά, η λιδοκαΐνη 2% και η μπουπιβακαΐνη 0,5% αναμιγνύονταν για να μειωθεί η αρχική καθυστέρηση της δράσης της μπουπιβακαΐνης και να αυξηθεί ταυτόχρονα η διάρκεια δράσης της λιδοκαΐνης Ωστόσο, αυτά τα φάρμακα έχουν διαφορετική σταθερά διάσπασης (pKa), ποσοστό σύνδεσης με πρωτεΐνες και υπάρχουν φτωχές ενδείξεις ότι ο συνδυασμός τους υπερτερεί έναντι της χρήσης μόνο μπουπιβακαΐνης. Τα αποτελέσματα μπορεί να είναι μη προβλέψιμα και η διάρκεια δράσης στην πραγματικότητα μειωμένη. (Shama *et al* 2002) Ωστόσο, η ανάμυξη λιδοκαΐνης με μπουπιβακαΐνη παρέχουν μεγαλύτερης διάρκειας αναλγησίας σε σύγκριση με την χρήση μόνο λιδοκαΐνης (Pascoe 2016).

## Όγκοι

Σε αυτές τις τεχνικές απαιτείται μικρός όγκος τοπικών αναισθητικών. Γενικά, οι χρησιμοποιούμενοι όγκοι λιδοκαΐνης ή μπουπιβακαΐνης ποικίλουν μεταξύ 0.1- 0.2 mL στις γάτες και 0.2 με 1 mL στους σκύλους, με την προϋπόθεση ότι έχει υπολογιστεί η τοξική δόση και όλα τα

τεταρτημόρια που θα αναισθητοποιηθούν (βλέπε παρακάτω). Η στοματική κοιλότητα νευρώνεται από πολλούς κλάδους κρανιακών νεύρων και δεν είναι σπάνιο μια περιοχική αναισθησία να αποτύχει (Krug &Losey J 2011). Οι κτηνίατροι μπορούν να χρησιμοποιούν συνδυασμούς τεχνικών με την προϋπόθεση ότι λαμβάνονται υπόψη οι τοξικές δόσεις (βλέπε επιπλοκές παρακάτω), βεβαίως θα πρέπει πάντα να λαμβάνονται υπόψη και άλλες τεχνικές αναλγησίας. Η ενδοστική ή ενδοσυνδεσμική έγχυση μπορεί να αποτελεί επιλογή όταν οι υπόλοιπες τεχνικές έχουν αποτύχει, αυτές οι τεχνικές όμως προκαλούν πόνο κατά την πραγματοποίησή τους.

## Αποφυγή επιπλοκών

Προς αποφυγή επιπλοκών, υπάρχουν σημαντικά ζητήματα που πρέπει να λαμβάνονται υπόψη κατά τη διενέργεια τεχνικών τοπικής αναισθησίας.

- Υπολογισμός των τοξικών δόσεων- τοξικότητα από τα τοπικά αναισθητικά μπορεί να προκύψει όταν οι δοσολογίες και τα μεσοδιαστήματα των χορηγήσεων δεν υπολογίζονται σωστά.

- Στους σκύλους και στις γάτες, είναι αποδεκτό ότι δόσεις λιδοκαΐνης υψηλότερες από 10 mg/kg (σκύλοι) και 5 mg/kg (γάτες), και μπουπιβακαΐνης 2 mg/kg (και για τα δύο είδη) μπορεί να προκαλέσουν κλινικά συμπτώματα τοξίκωσης όπως επιληπτικές κρίσεις, καταστολή της καρδιοαναπνευστικής λειτουργίας, κώμα και θάνατο. (Chadwick 1985, Feldman *et al* 1989, Feldman *et al* 1991, Woodward 2008)

- Ο όγκος του αερολύματος λιδοκαΐνης που χρησιμοποιείται για τη διασωλήνωση της τραχείας στις γάτες θα πρέπει να συνυπολογίζεται στον υπολογισμό της δόσης.

- Αναρρόφηση αίματος-ο κτηνίατρος θα πρέπει πάντα να ελέγχει για αναρρόφηση αίματος, προς αποφυγή τυχαίας ενδοαγγειακής έγχυσης μπουπιβακαΐνης λόγω της καρδιοτοξικής δράσης της (Aprea *et al* 2011). Σε περίπτωση που γίνει ενδοαγγειακή έγχυση μπουπιβακαΐνης μπορεί να παρατηρηθούν αρρυθμίες όπως οι έκτακτες κοιλιακές συστολές.

- Η ενδοαγγειακή έγχυση λιδοκαΐνης δεν αποτελεί πρόβλημα, όμως η αναισθησία μπορεί να είναι αποτυχημένη και να προκληθεί αιμάτωμα ή αιμορραγία (Loughran *et al* 2016). Το αιμάτωμα μπορεί να αποφευχθεί με δακτυλική πίεση μετά τη χορήγηση του τοπικού αναισθητικού για 30-60 δευτερόλεπτα.

- Αυξημένη πίεση κατά την έγχυση - η τοπική αναισθησία δε θα πρέπει να πραγματοποιείται εάν υπάρχει αυξημένη αντίσταση κατά την έγχυση γιατί υπάρχει περίπτωση η βελόνα να έχει διαπεράσει το νεύρο και να του προκαλέσει βλάβη. Σε αυτή την περίπτωση η βελόνα πρέπει να ανασύρεται και να επανατοποθετείται.

Οι επιπλοκές μετά από τοπική αναισθησία στη στοματική κοιλότητα είναι σπάνιες αλλά έχουν αναφερθεί και μεταξύ αυτών αναφέρεται η διείσδυση στον βολβό του οφθαλμού, που συνήθως απαιτεί εξόρυξη (Perry *et al* 2015). Η διείσδυση στον βολβό μπορεί να προκύψει και κατά τις εξαγωγές και συνεπώς να μη σχετίζεται με την αναισθησία (Smith *et al* 2003, Guerreiro *et al* 2014). Οι κτηνίατροι δε θα πρέπει να διστάζουν να πραγματοποιήσουν τις τεχνικές περιοχικής αναισθησίας, όμως, αυτές θα πρέπει να χρησιμοποιούνται με σύνεση και με τη χρήση κατάλληλων οδηγών σημείων. Η τοπική αναισθησία θα πρέπει να αποφεύγεται σε παρουσία αποστήματος ή νεοπλασίας, λόγω κινδύνου διασποράς της μόλυνσης ή νεοπλασματικών κυττάρων αντίστοιχα.

## Φλεγμονή και αποτυχία των τεχνικών τοπικής αναισθησίας

Τα τοπικά αναισθητικά έχουν pKa μεταξύ 7.5 και 9 και παρασκευάζονται σαν υδατοδιαλυτά άλατα υδροχλωρικού οξέως (pH 3.5 – 5.0). Όταν τα τοπικά αναισθητικά εγχέονται στους ιστούς του σώματος με φυσιολογικό pH (7.4), επικρατεί η μη-ιονισμένη λιποδιαλυτή μορφή τους. Το γεγονός αυτό είναι σημαντικό για την αποτελεσματικότητά τους, καθώς η μη-ιονισμένη μορφή τους είναι αυτή που διαπερνά τις βιολογικές μεμβράνες. Στους ιστούς που φλεγμαίνουν επικρατεί η ιονισμένη μορφή και αυτό εξηγεί γιατί τα τοπικά αναισθητικά δεν είναι αποτελεσματικά κάτω από τέτοιες συνθήκες (όξινο pH και φλεγμονή). Για να βελτιώνεται η αποτελεσματικότητά τους, η χορήγηση των τοπικών αναισθητικών θα πρέπει να πραγματοποιείται σε περιοχές που δεν φλεγμαίνουν. Για παράδειγμα, σε περίπτωση φλεγμονής των οπισθίων δοντιών, η αναισθητοποίηση του κάτω φατνιακού νεύρου θα επιφέρει αναλγησία στην φλεγμαίνουσα περιοχή, καθώς εκτελείται κεντρικότερα της περιοχής που φλεγμαίνει.

## Ειδικές τεχνικές

1. Αναισθητοποίηση του κάτω γναθικού νεύρου (https://www.youtube.com/watch?v=2q8ndh5Bn6U)

   Αναισθησία των αισθητικών και κινητικών νευρώνων της κάτω γνάθου, συμπεριλαμβανομένων των δοντιών, του κάτω χείλους, τμήματος της γλώσσας, των σκληρών και μαλακών ιστών. Το κάτω γναθιαίο τρήμα είναι δύσκολα ψηλαφήσιμο στις γάτες, όμως η τεχνική μπορεί να είναι επιτυχής. Στις γάτες δεν παρατηρείται η κοίλανση της κάτω γνάθου στην περιοχή του τρήματος, η οποία είναι εύκολα ψηλαφητή στο σκύλο.

2. Αναισθητοποίηση των υπερώιων νεύρων (https://www.youtube.com/watch?v=-xsDqqGRrjI) Αναισθησία των υπερώιων νεύρων και της υπερώας.

3. Αναισθητοποίηση του υποκόγχιου νεύρου (https://www.youtube.com/watch?v=H3L1LHBcM-g)

   Αναισθησία του δέρματος και των μαλακών ιστών του στόματος, της ραχιαίας επιφάνειας της ρινικής κοιλότητας, του οστού της άνω γνάθου προσθίως του υποκογχίου τρήματος και του τομικού οστού. Για να απευαισθητοποιηθεί ο ομόπλευρος κυνόδοντας, είναι προτιμότερος ο αποκλεισμός του άνω γναθικού νεύρου. Σε αυτή την τεχνική θα πρέπει να δίνεται προσοχή γιατί το υποκόγχιο νεύρο βρίσκεται κοιλιακά του οφθαλμικού κόγχου. Στις γάτες ψηλαφάται εύκολα μια οστέινη προεξοχή. Το υποκόγχιο τρήμα είναι μικρότερο σε μήκος στις γάτες και τις βραχυκεφαλικές φυλές σκύλων σε σχέση με τις φυλές με φυσιολογική ή δολιχοκεφαλική κεφαλή. Το μήκος της είναι μόλις μερικά χιλιοστά. Για να αποφευχθεί η διείσδυση στον βολβό, η βελόνα θα πρέπει να προωθείται με κατεύθυνση κοιλιακά και να προωθείται μόλις 2 mm.

4. Αναισθητοποίηση του μέσου γενειακού νεύρου (https://www.youtube.com/watch?v=r9j06VVGvMw)

   Αναισθησία του πρόσθιου τμήματος του κάτω χείλους και της κάτω γνάθου, συμπεριλαμβανομένων των ομόπλευρων τομέων/δοντιών. Στις γάτες και στους μικρόσωμους σκύλους, το τρήμα είναι μικρό και δε θα πρέπει να διαπερνάται για να αποφευχθεί τραυματισμός του νεύρου.

5. Αναισθητοποίηση του άνω γναθικού νεύρου (https://www.youtube.com/watch?v=1AYNmsyzCv0)

   Αναισθησία της ομόπλευρης άνω γνάθου, των δοντιών, της υπερώας και του δέρματος της μύτης, των παρειών και του άνω χείλους. Έχει περιγραφεί ακόμα μία προσέγγιση για την αναισθησία αυτού του νεύρου. Με προσέγγιση δια μέσου του υποκογχίου τρήματος, η άκρη του καθετήρα (χωρίς τον στυλεό) προωθείται μέχρι το σημείο όπου τέμνονται η νοητή παράλληλος που διέρχεται από το υποκόγχιο τρήμα και η νοητή κάθετος που διέρχεται από τον έξω κανθό (αναφορά). Το άνω χείλος ανασηκώνεται και το υποκόγχιο τρήμα ψηλαφάται (περίπου ραχιαία του 3ου προγομφίου). Ο καθετήρας εισάγεται περίπου 2-4 mm μέσα στο τρήμα και το μέγεθος του καθετήρα θα πρέπει να έχει προαποφασιστεί.

## Σημεία Κλειδιά:

- Για την ολοκληρωμένη και ορθή αντιμετώπιση των παθήσεων του στόματος και της γναθοπροσωπικής περιοχής απαιτείται η χορήγηση γενικής αναισθησίας. Συνεπώς, για την κτηνιατρική οδοντιατρική, η αναισθησία και η διαχείριση του πόνου αποτελούν ιδιαίτερα σημαντικά ζητήματα.

- Η πραγματοποίηση οδοντιατρικών πράξεων χωρίς αναισθησία είναι μη αποδεκτή πρακτική όχι μόνο από άποψη ευζωίας, αλλά και γιατί θέτει τον επεμβαίνονται σε κίνδυνο. Επίσης είναι ανεπαρκής όσον αφορά την αποτελεσματική πρόληψη και θεραπεία των στοματικών παθήσεων.

- Η ορθή αναισθησιολογική διαχείριση περιλαμβάνει το σχεδιασμό και την προετοιμασία/αξιολόγηση του ασθενούς ζώου, με βάση τις ατομικές ανάγκες του, τους κινδύνους και τις συνυπάρχουσες παθήσεις, τον εξοπλισμό και την διαθεσιμότητα σε φάρμακα.

- Η ενδοτραχειακή διασωλήνωση, η παρκολούθηση των ζωτικών λειτουργιών και η χορήγηση υγρών αποτελούν μέρος των ορθών πρακτικών της αναισθησίας, καθώς προλαμβάνουν επιπλοκές.

- Ο πόνος θεωρείται πώς είναι το 4ο ζωτικό σημείο και η αξιολόγησή και η αντιμετώπιση του θα πρέπει να αποτελούν μέρος της διαχείρισης κάθε ασθενούς ζώου.

- Η χορήγηση αναλγητικών φαρμάκων συμπεριλαμβανομένης της πολυμορφικής αναλγησίας θα πρέπει να ξεκινά κατά την περιεγχειρητική περίοδο και να διαρκεί για αρκετές ημέρες έως και μία εβδομάδα μετά το εξιτήριο από το νοσοκομείο.

- Όταν υπάρχει πόνος και φλεγμονή θα πρέπει να εξετάζεται η δυνατότητα εφαρμογής των τεχνικών τοπικής αναισθησίας της στοματικής κοιλότητας.

# Κεφάλαιο 4
## Εξέταση της Στοματικής Κοιλότητας και Καταγραφή των ευρημάτων

Η διεξοδική διάγνωση παθήσεων της στοματικής κοιλότητας για κάθε ασθενές ζώο βασίζεται στο ιστορικό, στην κλινική εξέταση και καταγραφή των ευρημάτων, στη λήψη οδοντιατρικών ακτινογραφημάτων και στις εργαστηριακές εξετάσεις εάν υπάρχουν ενδείξεις για αυτές. Η εξέταση πρέπει να πραγματοποιήται με συστηματικό τρόπο για να αποφεύγεται η παράλειψη σημαντικών λεπτομεριών. Όλα τα ευρήματα θα πρέπει να καταγράφονται στο ιατρικό ιστορικό.

## 1. Εξέταση ασθενούς σε εγρήγορση

Ορισμένες διαδικασίες μπορούν να πραγματοποιηθούν με το ζώο σε εγρήγορση κατά την αρχική προσκόμιση. Τα αποτελέσματα παρέχουν μια γενική εικόνα της σοβαρότητας της πάθησης και επιτρέπουν το σχεδιασμό του αρχικού θεραπευτικού πλάνου. Τα ευρήματα θα πρέπει να συζητούνται διεξοδικά με τον ιδιοκτήτη, επισημαίνοντας το γεγονός ότι πρόκειται για αρχικό πλάνο και ότι η περαιτέρω θεραπεία που απαιτείται θα βασιστεί στην εξέταση και στις ακτινογραφίες που θα ληφθούν κάτω από αναισθησία.

### Εξέταση της στοματικής κοιλότητας/δοντιών

Η εξέταση ξεκινά με τη λήψη λεπτομερούς ιστορικού, συμπεριλαμβανομένων των συμπτωμάτων που μπορεί να υποδηλώνουν παθήσεις των δοντιών όπως: σιελόρροια, μεταβολή στις μασητικές συνήθειες, πτυαλισμός, κούνημα της κεφαλής κτλ. Η κλινική διερεύνηση ξεκινάει με επισκόπηση της κεφαλής και των οφθαλμών, με έλεγχο της συμμετρίας του κρανίου και ύπαρξης διογκώσεων, με εξέταση των λεμφαδένων, της μύτης και των χειλιών. Στη συνέχεια. πρέπει να εξετάζεται η σύγκλειση και η λειτουργικότητα της κροταφογναθικής διάρθρωσης (ΚΦΓΔ). Η οδοντιατρική εξέταση περιλαμβάνει, επίσης, την καταγραφή του σταδίου της οδοντοφυΐας (νεογιλά/μόνιμα), καθώς και των δοντιών που πιθανώς λείπουν, των καταγματικών ή και των αποχρωματισμένων δοντιών. Η εξέταση των μαλακών ιστών της στοματικής κοιλότητας περιλαμβάνει το βλεννογόνο του στόματος, των ούλων, της υπερώας, της κοιλιακής και ραχιαίας επιφάνειας της γλώσσας, των αμυγδαλών, τους σιελογόνους αδένες και τους εκφορητικούς πόρους τους. Ο κλινικός θα πρέπει, ακόμη, να ελέγχει τους μαλακούς ιστούς για μάζες, διογκώσεις, έλκη, αιμορραγίες και φλεγμονή. Η εξέταση για περιοδοντίτιδα με το ζώο σε εγρήγορση θα πρέπει να εστιάζεται στην ύπαρξη φλεγμονής στα ούλα, στην εναπόθεση τρυγίας και στην υφίζηση των ούλων. Επιπρόσθετα, η χρήση διαγνωστικής ταινίας για την περιοδοντίτιδα η οποία αξιολογεί τα επίπεδα θειολών, μπορεί να προσφέρει χρήσιμες ενδείξεις για την υγεία των ούλων και τη βαρύτητα της περιοδοντίτιδας (Manfra et al., 2012). Το προϊόν αυτό φαίνεται να συμβάλλει στη συμμόρφωση των ιδιοκτητών στις σχετικές με την οδοντική υγεία συστάσεις του κτηνιάτρου.

### Δείκτης Στοματικής Υγείας (ΔΣΥ)

Το πρώτο βήμα σε κάθε περιστατικό είναι η συλλογή των ελαχίστων κλινικών στοιχείων. Ο Δείκτης Στοματική Υγείας (ΔΣΥ, Oral Health Index (OHI)) (Gawor et al., 2006) είναι ένα χρήσιμο εργαλείο που δημιουργήθηκε με βάση την εξέταση ασθενούς ζώου σε εγρήγορση και προσφέρει μια καλή γενική κλινική εικόνα. Η εξέταση συμπεριλαμβάνει στοιχεία όχι μόνο για τη στοματική κοιλότητα και τις παρακείμενες περιοχές, αλλά και για τον τρόπο ζωής και τις διατροφικές συνήθειες του ζώου. Το κριτήρια που εξετάζονται είναι: οι λεμφαδένες, οι εναποθέσεις τρυγίας, η περιοδοντική υγεία, η διατροφή και η στοματική υγιεινή (από επαγγελματία και στο σπίτι). Τα κριτήρια βαθμονομούνται σύμφωνα με τα κλινικά ευρήματα και στη συνέχεια αθροίζονται. Το αποτέλεσμα συμβάλει στη λήψη απόφασης και στον καθορισμό ανάγκης για περαιτέρω διερεύνηση ή/και θεραπεία. (Πίνακας 6)

### Σύγκλειση

Σύμφωνα με την επιτροπή του Αμερικανικού Κολλεγίου Κτηνιατρικής Οδοντιατρικής (American Veterinary Dental College (AVDC 2016)), η ιδανική σύγκλειση περιγράφεται ως: άψογη συναρμογή μεταξύ των δοντιών της άνω και της κάτω γνάθου. Στο σκύλο η ιδανική θέση των δοντιών στα οδοντικά τόξα χαρακτηρίζεται από τις σχέσεις κάθε δοντιού με τα δόντια που έρχεται σε επαφή κατά τη σύγκλειση, με τα υπόλοιπα δόντια του τόξου και με τα παρακείμενα, συγκριτικά με τον αρχέγονο σκύλο ( δηλ. το λύκο)

(www.avdc.org/nomenclature). Οι ανωμαλίες χαρακτηρίζονται ως σκελετικές ή ως διαταραχές στη θέση μεμονωμένων δοντιών (για λεπτομέρειες βλέπε κεφάλαιο ορθοδοντικές ανωμαλίες).

<u>Λίστα ελέγχου για την οδοντική σύγκλειση: (Gorrel, 2004)</u>

1. Συμμετρία κεφαλής
2. Σχέση μεταξύ των τομέων
3. Σύγκλειση των κυνοδόντων
4. Ευθυγράμμιση των προγομφίων
5. Σύγκλειση των προγομφίων/γομφίων
6. Θέση μεμονωμένων δοντιών

## 2. Εξέταση κάτω από Γενική Αναισθησία

Λεπτομερής εξέταση μπορεί να πραγματοποιηθεί μόνο κάτω από γενική αναισθησία. Ο προαναισθητικός έλεγχος και η αναισθησία περιγράφονται στο κεφάλαιο 3. Μετά την εγκατάσταση της αναισθησίας, η εξέταση θα πρέπει να είναι λεπτομερής και με δομημένο τρόπο, καταγράφοντας παράλληλα τα ευρήματα. Μετά από την επισκόπηση της στοματικής κοιλότητας, πραγματοποιείται εξέταση με κατάλληλα εργαλεία η οποία ολοκληρώνεται σε

δύο στάδια. Αρχικά, με χρήση ανιχνευτήρα τερηδόνας, εξετάζονται τα δόντια για αποτριβές, απορροφήσεις, τερηδόνα, αποκάλυψη του πολφού και παθήσεις της αδαμαντίνης. Στη συνέχεια, ελέγχεται με την περιοδοντική μήλη το βάθος της ουλοδοντικής σχισμής και τυχόν αποκαλύψεις μεσορριζίων. Είναι σημαντική η γνώση της ανατομίας κάθε δομής για να γίνει σωστή διάγνωση (για περισσότερες πληροφορίες βλέπε Κεφάλαιο Ανατομία και φυσιολογία του στόματος και των δοντιών). είναι σημαντικό κατά την εξέταση να εργάζονται 2 άτομα ώστε ό ένας να εξετάζει και ο άλλος να καταγράφει τα ευρήματα (Huffman 2010).

**Εξέταση βήμα προς βήμα:**

1. **Επισκόπηση του στοματοφάρυγγα**: συστήνεται η γρήγορη επισκόπηση του στοματοφάρυγγα πριν τη διασωλήνωση και η τοποθέτηση γαζών για την απομόνωσή του. (**Εικόνα 108**)

*108α*

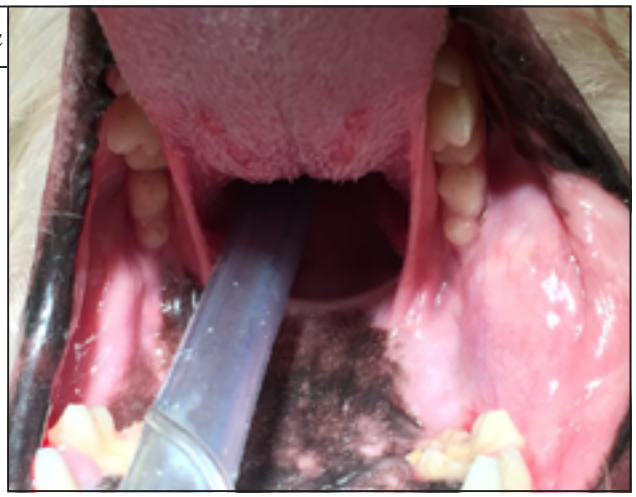

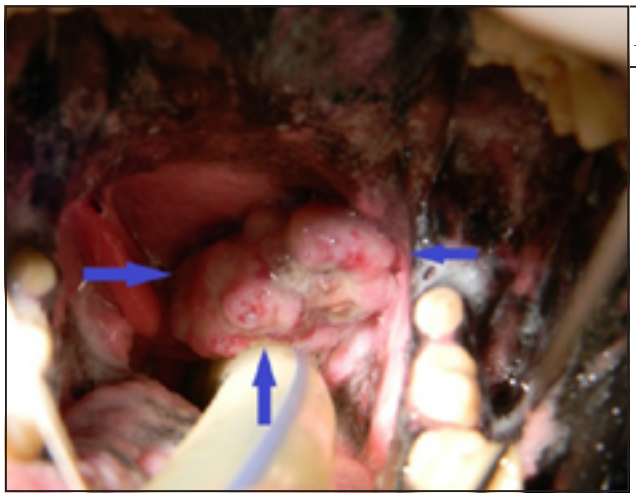

*108β*

2. **Λήψη προεγχειρητικών φωτογραφιών**: προεγχειρητικές φωτογραφίες θα πρέπει να λαμβάνονται πριν από κάθε επέμβαση. Συστήνεται να φωτογραφίζεται κάθε ημιμόριο ξεχωριστά και το πρόσθιο τμήμα του στόματος. Οι φωτογραφίες εξυπηρετούν ως απόδειξη για την προεγχειρητική κατάσταση των δοντιών καθώς και ως οπτική απόδειξη της προς τον ιδιοκτήτη. Συστήνεται η χρήση χειλεοδιαστολέα ή οδοντιατρικού κάτοπτρου για την καλύτερη επισκόπηση όλης της οδοντοφυΐας και των δομών που περιβάλλουν τα δόντια **(Εικόνα 109)**

3. **Μείωση του μικροβιακού φορτίου**: πλύση της στοματικής κοιλότητας μς διάλυμα χλωρεξιδίνης 0.12%.

4. **Εκτίμηση και ταυτοποίηση της οδοντοφυΐας**: νεογιλή, μόνιμη ή μεικτή

5. **Εκτίμηση των μαλακών ιστών**: ολόκληρη η στοματική κοιλότητα θα πρέπει να εξετάζεται, συμπεριλαμβανόμενου του βλεννογόνου του στόματος (χρώμα, υγρασία, διογκώσεις), των χειλέων και των παρειών, της υπερώας, της γλώσσας και των υπογλώσσιων ιστών για παθολογικές μεταβολές και μάζες.

*109*

6. **Αρχική αποτρύγωση**: για διευκόλυνση της επισκόπησης των επιφανειών των δοντιών και των ούλων, συστήνεται μια αρχική αποτρύγωση.

7. **Λήψη διεγχειρητικών φωτογραφιών**: συστήνεται η λήψη φωτογραφιών από κάθε παθολογική κατάσταση που αποκαλύπτεται με την αποτρύγωση (**Εικόνα 110**)

*110*

8. **Εξέταση με ανιχνευτήρα τερηδόνας**: κάθε δόντι θα πρέπει να εξετάζεται με ανιχνευτήρα τερηδόνας, αρχίζοντας από τον κεντρικό τομέα κάθε τεταρτημορίου και προχωρώντας οπισθιότερα, ώστε να εξεταστεί όλο το οδοντικό τόξο. (**Εικόνα 111**) Είναι ευκολότερο να εξεταστεί ένα στεγνό δόντι (Baxter 2007) και το οδοντιατρικό κάτοπτρο μπορεί να είναι χρήσιμο στην εξέταση αυτή. Φυσιολογικά οι επιφάνειες των δοντιών είναι πολύ λείες. οποιαδήποτε αδρότητα είναι ένδειξη παθολογίας. Θα πρέπει να εξετάζεται ολόκληρη η επιφάνεια κάθε δοντιού, ειδικά στην περιοχή κάτω από το όριο των ούλων για την ανίχνευση απορροφήσεων. Στην εξέταση θα πρέπει να καταγράφεται:

*111*

   a. **Παρουσία (ή απουσία) δοντιού**: η απουσία ενός δοντιού μπορεί να οφείλεται σε υποδοντία (συγγενής έλλειψη δοντιών), σε έγκλειστο δόντι (ή εμπεδωμένο), σε παραμένουσα ρίζα ή σε προηγούμενη εξαγωγή ή απώλεια δοντιού (Niemiec 2010). Περιστασιακά, ένα δόντι που «λείπει» στην πραγματικότητα μπορεί να είναι ένα δυσμορφικό δόντι. Σε κάθε περιστατικό που «λείπει» ένα δόντι θα πρέπει να πραγματοποιείται ακτινογραφικός έλεγχος (Niemiec 2011). Πιθανό είναι να υπάρχουν και υπεράριθμα δόντια.

   b. **Επιφάνεια δοντιού**: οποιαδήποτε ανομοιογένεια εγείρει υπόνοιες παθολογικής εξεργασίας. Η διαφορική διάγνωση σε αυτή την περίπτωση περιλαμβάνει τα εξής: κάταγμα δοντιού (μη επιπλεγμένο, επιπλεγμένο) (για περισσότερες πληροφορίες βλέπε κεφάλαιο Συχνότερες παθολογικές καταστάσεις των δοντιών), ελλείμματα της αδαμαντίνης (π.χ. υπενασβεστίωση), τερηδόνα, αποτριβή ή απορρόφηση δοντιού (DuPont 2010) (για περισσότερες πληροφορίες βλέπε κεφάλαιο Απορρόφηση δοντιού)

c. **Χρωματισμός**: η ενδογενής χρωστική (μωβ, κίτρινη, ροζ ή γκρι χρώση του δοντιού) υποδηλώνει πολφίτιδα (δηλ. μη-ζωτικό δόντι) (**Εικόνα 112**). Αυτά τα δόντια θεραπεύονται με ενδοδοντική θεραπεία ή με εξαγωγή. Η εξωγενής χρωστική μπορεί να οφείλεται σε αποτριβή, μάσηση μετάλλων, και σε συγκεκριμένα φάρμακα που χορηγούνται κατά την περίοδο ανάπτυξης. Σε αυτά τα δόντια συνήθως δεν απαιτείται κάποια θεραπευτική παρέμβαση, αλλά συστήνονται οδοντικά ακτινογραφήματα. (DuPont 2010)

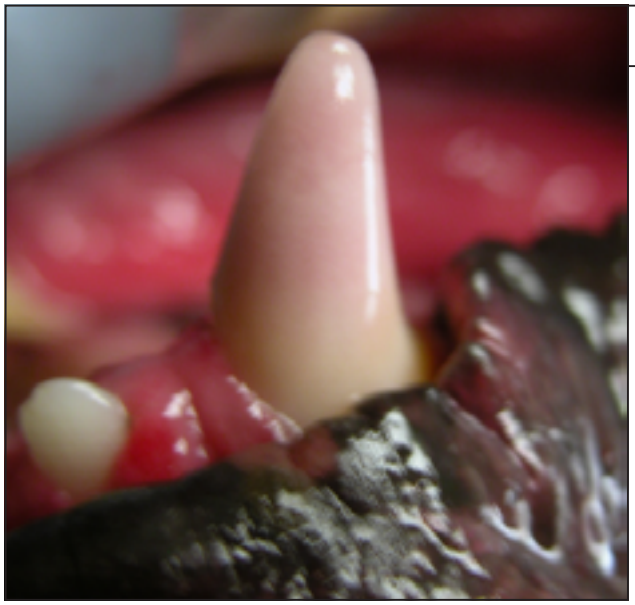

*112*

9. **Περιοδοντική εξέταση:**

a. **Εξέταση του βάθους της ουλοδοντικής σχισμής (ΒΟΣ)**: η εξέταση του βάθους της ουλοδοντικής σχισμής θα πρέπει να μετράται με βαθμονομημένη περιοδοντική μήλη σε τουλάχιστον 4-6 σημεία κάθε ρίζας όλων των δοντιών (Holstrom SE et al., 2004). Το φυσιολογικό ΒΟΣ στους σκύλους είναι 0-3 mm και στις γάτες 0-1 mm (Niemiec 2012). (για περισσότερες πληροφορίες βλέπε κεφάλαιο Περιοδοντική Νόσος)

b. **Διόγκωση των ούλων**: η διόγκωση των ούλων μπορεί να οδηγήσει στο σχηματισμό ψευδοθυλάκων (**Εικόνα 113**)

*113*

c. **Υφίζηση των ούλων**: αποοτελεί ένδειξη περιοδοντικής νόσου παρόλο που το ΒΟΣ δεν αυξάνεται (**Εικόνα 114**)

d. **Αποκάλυψη του μεσορριζίου**: η αποκάλυψη του μεσορριζίου υποδηλώνει απώλεια οστού ανάμεσα στις ρίζες των πολύριζων δοντιών. (Κουτί 3) (**Εικόνα 115**)

e. **Κινητικότητα**: ο βαθμός της κινητικότητας θα πρέπει να καθορίζεται (Κουτί 4)

*114*

115α
115β
115γ

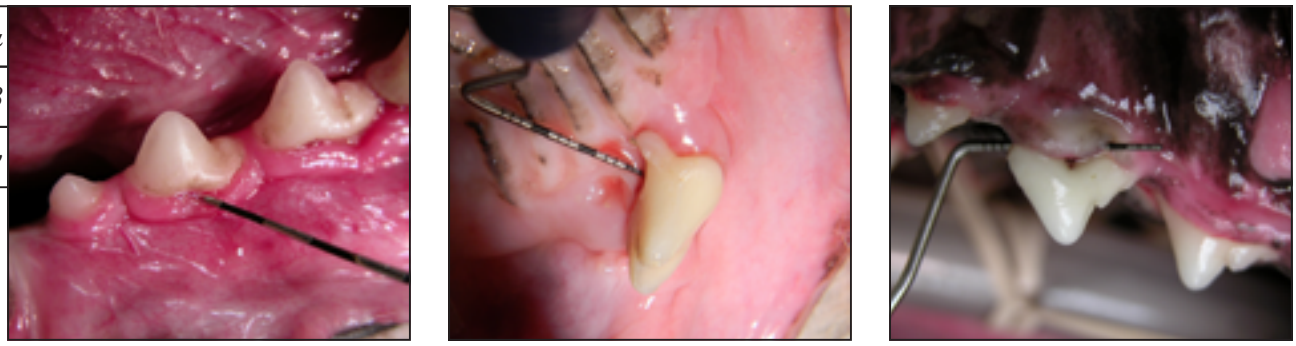

f. **Συνολικός Δείκτης Περιοδοντικής Νόσου (Total Mouth Periodontal Score (TMPS)**: η μέθοδος αυτή επιτρέπει τον πολύ λεπτομερή καθορισμό της περιοδοντικής υγείας του ασθενούς ζώου Harvey et al. 2008)

10. **Λήψη οδοντιατρικών ακτινογραφημάτων**: οι οδοντιατρικές ακτινογραφίες αποτελούν σημαντικό κομμάτι της οδοντιατρικής εξέτασης και θα πρέπει να λαμβάνονται όποτε είναι εφικτό (Niemiec 2011). (**Εικόνα 116**) Για περισσότερες λεπτομέρειες βλέπε κεφάλαιο Ακτινολογία Δοντιών

116α
116β
116γ

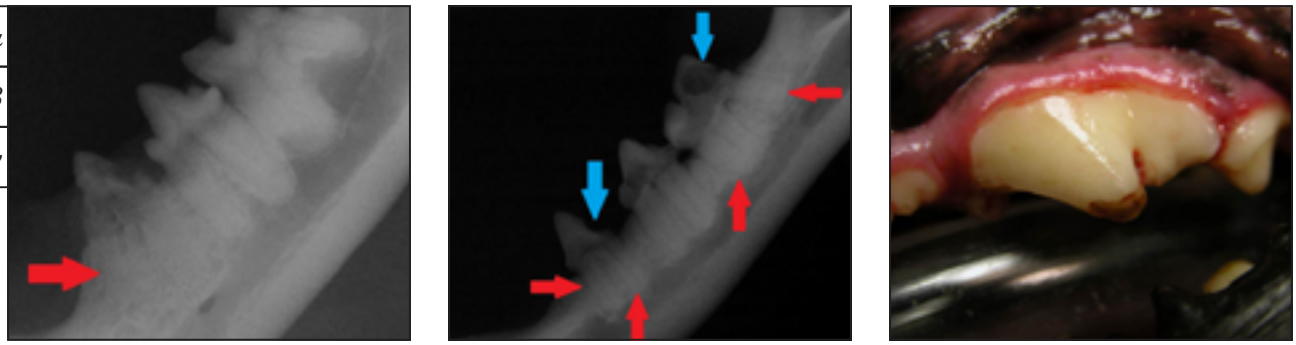

116δ
116ε
116στ

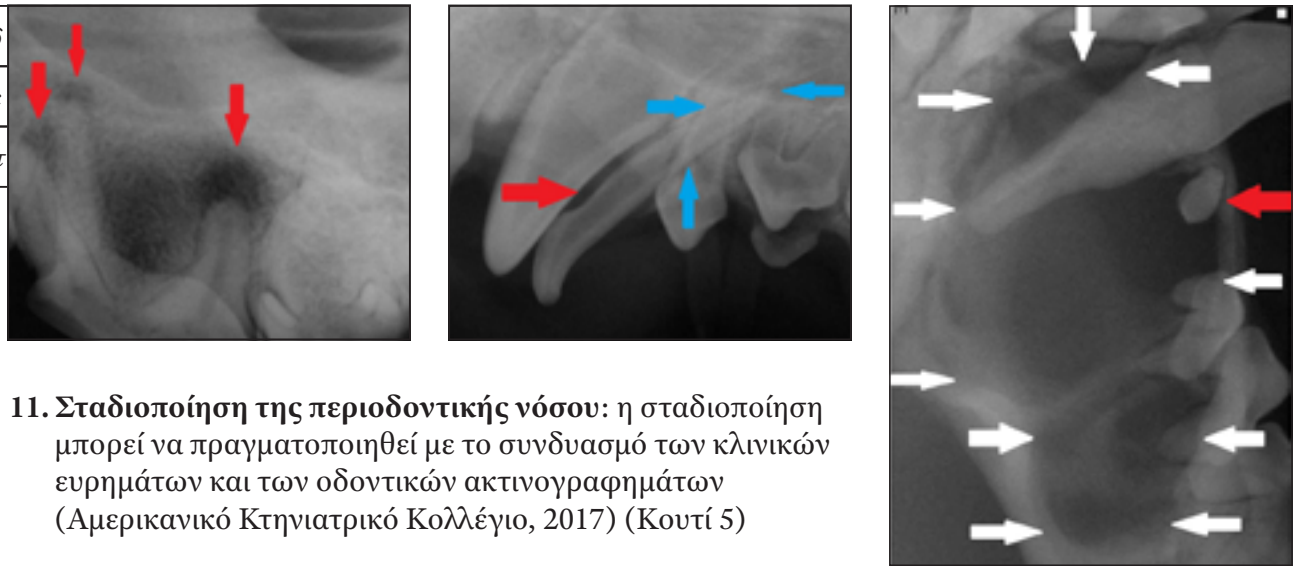

11. **Σταδιοποίηση της περιοδοντικής νόσου**: η σταδιοποίηση μπορεί να πραγματοποιηθεί με το συνδυασμό των κλινικών ευρημάτων και των οδοντικών ακτινογραφημάτων (Αμερικανικό Κτηνιατρικό Κολλέγιο, 2017) (Κουτί 5)

12. **Προσεκτική αποτρύγωση και στίλβωση**

13. **Επιπλέον θεραπευτικά μέτρα**: Με βάση όλες τις διαθέσιμες πληροφορίες (επισκόπηση, εξέταση και ακτινογράφηση), καθορίζεται και εκτελείται το τελικό θεραπευτικό πλάνο. Αυτό το στάδιο μπορεί να πραγματοποιηθεί πριν ή μετά την αποτρύγωση

### 14. Μετεγχειρητική ακτινογράφηση και φωτογράφηση (Εικόνα 117 & 118)

Τα οδοντικά ακτινογραφήματα αποτελούν σημαντικό στάδιο της εξέτασης της στοματικής κοιλότητας, ωστόσο κατά τη φάση συγγραφής του παρόντος συγγράμματος δεν χρησιμοποιούνται ακόμη ευρέως (Εκτενής αναφορά στη κεφάλαιο του απαραίτητου εξοπλισμού). Σε αυτή την περίπτωση, μια ενδελεχής εξέταση με ανιχνευτήρα τερηδόνας, περιοδοντική μήλη και οδοντιατρικό κάτοπτρο παρέχει ακριβείς πληροφορίες σχετικά με το στάδιο της στοματικής κοιλότητας. Η σταδιοποίηση της περιοδοντικής νόσου χωρίς τη λήψη ακτινογραφημάτων είναι ανακριβής, όμως σε περίπτωση που η ακτινογράφηση δεν αποτελεί εκλογή, μπορεί παρόλα αυτά να παράσχει κάποιες πληροφορίες. Η αναλογία μήκους μύλης:ρίζας είναι κατά μέσο όρο 40:60, αν και αυτό μπορεί να διαφέρει από δόντι σε δόντι. Μετρώντας το ύψος της μύλης, μπορεί, κατά προσέγγιση, να υπολογιστεί το μήκος της ρίζας και να γίνει η σταδιοποίηση.

*117*

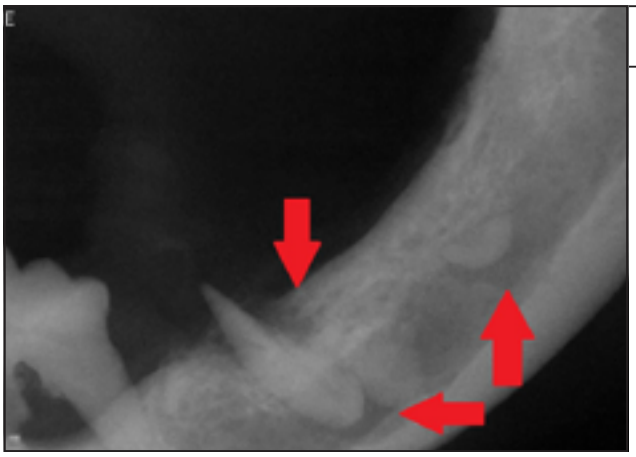

*118*

## 3. Καταγραφή

Λεπτομερής εξέταση μπορεί να πραγματοποιηθεί μόνο σε αναισθητοποιημένα ζώα. Τα αποτελέσματα της κλινικής εξέτασης πρέπει να καταγράφονται σε οδοντικά διαγράμματα, για να δημιουργηθεί ένα κατάλληλο θεραπευτικό πλάνο στις χώρες όλων των βαθμίδων. Θα πρέπει επίσης να διατηρούνται στο ιατρικό ιστορικό του ζώου και να χρησιμοποιούνται για να ενημερώνεται ο ιδιοκτήτης για τις εργασίες που πραγματοποιήθηκαν.

### Τροποποιημένο Τριαδικό Σύστημα

Το τροποποιημένο τριαδικό σύστημα αποτελεί το στο σύστημα ονοματολογίας που είναι περισσότερο αποδεκτό (Floyd 1991) και επιτρέπει την αρίθμηση των δοντιών σε διαφορετικά είδη ζώων. Κάθε δόντι προσδιορίζεται από ένα τριψήφιο αριθμό που χαρακτηρίζει το τεταρτημόριο, τη θέση και τον τύπο του, δηλαδή αν είναι νεογιλό ή μόνιμο. Το πρώτο ψηφίο χαρακτηρίζει το τεταρτημόριο, που αριθμείται κυκλικά με τη φορά των δεικτών του ρολογιού ξεκινώντας από το άνω δεξιό τεταρτημόριο (1-4 για τη μόνιμη οδοντοφυΐα, 5-8 για τη νεογιλή). Το δεύτερο και τρίτο ψηφίο αναφέρονται στη θέση του μέσα στα τεταρτημόρια, με την αρίθμηση να ξεκινά πάντα από τον κεντρικό τομέα **(Εικόνα 119)**

119

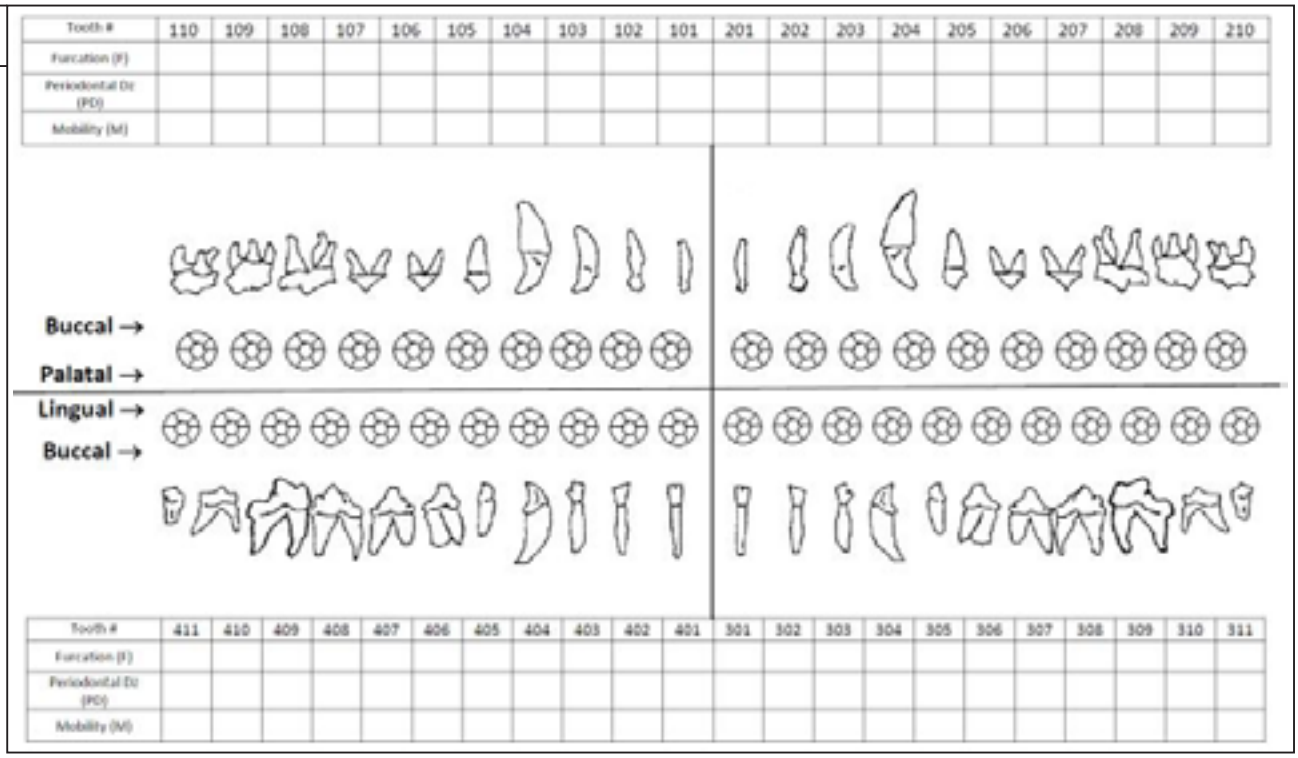


Στα πλεονεκτήματα του Τριαδικού Συστήματος συγκαταλέγονται η ευκολία με την οποίο μπορεί να προσδιοριστεί ένα δόντι, είναι αποδεκτό παγκοσμίως (ανεξαρτήτως γλώσσας), έχει εφαρμογή σε όλα τα είδη ζώων, περιγράφει γρηγορότερα ένα δόντι και είναι ιδανικό για ψηφιοποιημένη καταγραφή και στατιστική επεξεργασία.

## Χειρόγραφη Βαθμονόμηση

Τα κλινικά ευρήματα μπορούν να καταχωριστούν χειρόγραφα (**Εικόνα 120**). Η πρόσβαση σε οδοντικά διαγράμματα για διάφορα είδη ζώων είναι δωρεάν στο διαδίκτυο (http://cpd.vetdent.eu). Τα αποτελέσματα είναι δυνατό να σημειωθούν επάνω στο διάγραμμα ή να καταχωριστούν σε ένα συνημμένο υπολογιστικό φύλλο. Τα σύμβολα που χρησιμοποιούνται συνήθως για την καταγραφή είναι ο κύκλος για το δόντι που λείπει (O), η δίεση για το δόντι με κάταγμα (#) και το (X) για δόντι στο οποίο έγινε εξαγωγή. Για λεπτομερείς οδηγίες βλέπε το κεφάλαιο της βασικής φροντίδας της περιοδοντικής νόσου.

## Ηλεκτρονική Βαθμονόμηση

Οι παρατηρήσεις μπορούν επίσης να καταγραφούν με ηλεκτρονικό τρόπο.

Η Ευρωπαϊκή Κοινότητα των Κτηνιάτρων Οδοντιάτρων (UK charity 1128783) παρέχει ένα δωρεάν διαδικτυακό οδοντιατρικό πρόγραμμα καταγραφής (electronic Veterinary Dental Scoring) διαθέσιμο σε όλους τους κτηνιάτρους σε πέντε γλώσσες (Αγγλικά, Γαλλικά. Γερμανικά, Ισπανικά. Πορτογαλικά). Πρόκειται για ένα ευκολόχρηστο υποστηρικτικό εργαλείο για τον κλινικό. Τα βασικά κλινικά ευρήματα μπορούν να καταγραφούν εύκολα με ένα κλικ του ποντικιού στα εν λόγω διαγράμματα. Τα ευρήματα που καταγράφονται είναι: δόντια που λείπουν,

| | |
|---|---|
| **Patient Name:** _____ | 120 |
| **Patient #:** _____ | |
| **Date:** _____ | |

| | | | | | |
|---|---|---|---|---|---|
| **Skull Type:**<br>O Brachycephalic<br>O Mesocephalic<br>O Dolichocephalic<br>**Temporomandibular Palpation:**<br>O Normal<br>O Pain<br>O Crepitus<br>O Clicking<br>O Inhibited<br>O Luxated | **Mandibular Symphysis:**<br>O Intact<br>O Separation<br>O Laxity<br>-Mild/Mod/Severe<br>**Upper Airway:**<br>O Elongated Soft Palate<br>O Palate Defect<br>O Stenotic Nares<br>O Tonsilitis<br>O Oroantral Fistula (OAF)<br>O Oronasal Fistula (ONF) | **Occlusion:**<br>O Ideal/Normal<br>O MAL/1-Neutroocclusion<br>O Distoversion<br>O Labioversion<br>O Linguoversion<br>O Mesioversion<br>O Rostral Crossbite<br>O Caudal Crossbite<br>O MAL/2-Mand Distoocclusion<br>O MAL/3-Mand Mesiocclusion<br>O Edentulous | **Oral Exam Findings:**<br>AB- Abrasion<br>AT- Attrition<br>CA- Caries<br>CWD- Crowding<br>E/D- Enamel Defect<br>E/H- Enamel Hypocalcification/Hypoplasia<br>FB- Foreign Body<br>GH- Gingival Hyperplasia/Hypertrophy<br>GR- Gingival Recession<br>IE- Infraerupted | LAC- Laceration<br>O- Missing Tooth<br>OM- Oral Mass<br>PE- Pulp Exposure<br>RD- Retained Deciduous Tooth<br>RO- Rotated Tooth<br>SE- Supraerupted<br>SN- Supernumerary<br>ST/CU- Contact Ulcer Stomatitis<br>T/A- Avulsed Tooth | T/FX/EF- Enamel Fracture<br>T/FX/ EI- Enamel Infraction<br>T/FX/UCF- Uncomplicated Crwn Fracture<br>T/FX/CCF- Complicated Crwn Fracture<br>T/FX/UCRF- Uncomplicated Crwn-Rt Fracture<br>T/FX/CCRF- Complicated Crwn-Rt Fracture<br>T/FX/RF- Rt Fracture<br>T/ LUX- Luxated Tooth<br>T/NV- Non-Vital Tooth<br>TR- Tooth Resorption |

| Tooth # | 110 | 109 | 108 | 107 | 106 | 105 | 104 | 103 | 102 | 101 | 201 | 202 | 203 | 204 | 205 | 206 | 207 | 208 | 209 | 210 |
|---|---|---|---|---|---|---|---|---|---|---|---|---|---|---|---|---|---|---|---|---|
| Furcation (F) | | | | | | | | | | | | | | | | | | | | |
| Periodontal Dz (PD) | | | | | | | | | | | | | | | | | | | | |
| Mobility (M) | | | | | | | | | | | | | | | | | | | | |

| Tooth # | 411 | 410 | 409 | 408 | 407 | 406 | 405 | 404 | 403 | 402 | 401 | 301 | 302 | 303 | 304 | 305 | 306 | 307 | 308 | 309 | 310 | 311 |
|---|---|---|---|---|---|---|---|---|---|---|---|---|---|---|---|---|---|---|---|---|---|---|
| Furcation (F) | | | | | | | | | | | | | | | | | | | | | | |
| Periodontal Dz (PD) | | | | | | | | | | | | | | | | | | | | | | |
| Mobility (M) | | | | | | | | | | | | | | | | | | | | | | |

| | | | |
|---|---|---|---|
| **Radiograph:**<br>DTC- Dentigerous Cyst (suspect)<br>FX- Fracture<br>pRC- Prev Root Canal Therapy<br>RTR- Retained Tooth Root<br>SYM- Symphyseal Separation<br>-Type 1 / 2 / 3<br>T/E- Embedded Tooth<br>T/I- Impacted Tooth<br>TR- Tooth Resorption<br>pVP- Prev Vital Pulp Therapy | **Exodontia:**<br>CRA- Crown Amputation<br>CRR- Crown Reduction<br>X- Simple Closed Extract<br>XS- Non-Sx Extract with Sectioning<br>XSS- Surgical Extraction<br>O Buccal Cortical Bone Removal<br>O Alveoloplasty<br><br>**Periodontal Surgery:**<br>GV- Gingivoplasty/Gingivectomy<br>OP- Operculectomy<br><br>**Restoration:**<br>BD- Bonded Sealant | **Other Surgical:**<br>BG- Bone Graft<br>OAF/R- Oroantral Fistula Repair<br>ONF/R- Oronasal Fistula Repair<br><br>**Suture:**<br>O Chromic Gut___<br>O Monocryl___<br><br>**Diagnostics:**<br>B/E- Biopsy Excisional<br>B/I- Biopsy Incisional<br>CS- Culture/Sensitivity | **Subgingival:**<br>RPC- Root Planing Closed<br>RPO- Root Planing Open<br>**Subgingival Antibiotics:**<br>CLIN-Clindoral<br>DOX- Doxirobe<br>**Prophylaxis:**<br>PRO- Perio Prophylaxis<br>O Hand Scaling<br>O Ultrasonic Scaling<br>O Subgingival Curettage<br>O Chlorhex/Pumice Polish<br>O Fluoride<br>O OraVet<br>O Sanos |

Comments:_____

παραμένοντα νεογιλά δόντια σε σκύλους/απορροφήσεις δοντιών σε γάτες, κατάγματα δοντιών δείκτης φλεγμονής, εξαγωγές. Η αναφορές μπορούν να αποθηκευτούν σε μορφή PDF ή/και να εκτυπωθούν για τον ιδιοκτήτη σε μία από τις έξι διαθέσιμες γλώσσες (Αγγλικά, Γαλλικά. Γερμανικά, Ισπανικά. Πορτογαλικά) ή εύκολα να μεταφραστούν χειρόγραφα σε κάποια άλλη γλώσσα. Με ορισμένες εύκολες κινήσεις μπορούν να προστεθούν τα στοιχεία και το λογότυπο της κλινικής και να δημιουργηθεί μια προσωποποιημένη αναφορά η οποία θα βελτιώσει την αφοσίωση του ιδιοκτήτη **(Εικόνα 121**). Το πρόγραμμα επίσης διαθέτει οδηγίες με φωτογραφικό υλικό. Αυτό το χαρακτηριστικό εξυπηρετεί ως επιμορφωτικό εργαλείο, διαγνωστικό βοήθημα, βοήθημα σχεδιασμού του θεραπευτικού πλάνου και μπορεί επίσης να χρησιμοποιηθεί στην επεξήγηση της κατάστασης στον ιδιοκτήτη. Πρόσβαση στο πρόγραμμα από τον ιστότοπο: www.evds.org.

Οι χώρες βαθμίδας 2&3 προτείνεται να χρησιμοποιούν ένα πρόγραμμα περισσότερο λεπτομερές. Υπάρχουν πολλές διαθέσιμες επιλογές (με αλφαβητική σειρά: www.chartific.com; www.evds.org; www.vetdentalcharts.com).

## Σημεία Κλειδιά:

- Η εξέταση σε ζώο σε εγρήγορση είναι σημαντική αλλά περιορισμένης αξίας, αφού η ολοκληρωμένη εξέταση είναι δυνατή μόνο υπό γενική αναισθησία. Αυτός είναι ένας από τους πολλούς λόγους για τους οποίους η επιτροπή είναι αντίθετη στην οδοντιατρική χωρίς αναισθησία (non-anesthesia dentistry (NAD)).

- Η ενδελεχής εξέταση της στοματικής κοιλότητας ΠΡΕΠΕΙ να αποτελεί μέρος κάθε οδοντιατρικής εξέτασης

- Το Τροποποιημένο Τριαδικό Σύστημα θα πρέπει να χρησιμοποιείται για την καταγραφή των ευρημάτων

- Η εξέταση της στοματικής κοιλότητας πρέπει να πραγματοποιείται με δομημένο και επαναλήψιμο τρόπο

- Τα οδοντιατρικά ακτινογραφήματα αποτελούν απαραίτητο συστατικό της εξέτασης

- Σε περίπτωση που δεν διατίθεται ακτινολογικό μηχάνημα, η ενδελεχής εξέταση με ανιχνευτήρα τερηδόνας και περιοδοντική μήλη παρέχει μια ικανοποιητική εικόνα της κατάστασης των δοντιών

- Η ορθή καταγραφή των κλινικών ευρημάτων και των θεραπειών είναι απαραίτητες

| | | | |
|---|---|---|---|
| WSAVA | World Small Animal Veterinary Association | Date: | 12/02/2017 |
| | 72 Melville Street<br>L9H 3A1 Ontario (Canada ) | Patient name: | YODA |
| | Tél. : 12344567890 | Client: | Smith Albert |

## Dental assessment

| I | M | F | TR | E | |
|---|---|---|---|---|---|
| | | | | | 101 (I1) |
| | | | | | 102 (I2) |
| | ● | | | | 103 (I3) |
| | ● | | | | 104 (C) |
| | | | | | 105 (P1) |
| | ● | | | | 106 (P2) |
| | | | | | 107 (P3) |
| | | | | | 108 (P4) |
| | | | | | 109 (M1) |
| **Right** | | | | | |
| | | | | | 409 (M1) |
| | | | | | 408 (P4) |
| | | | ● | | 407 (P3) |
| | | | | | 406 (P2) |
| | | | | | 405 (P1) |
| | | | | | 404 (C) |
| | | | | | 403 (I3) |
| | | | | | 402 (I2) |
| | | | | | 401 (I1) |

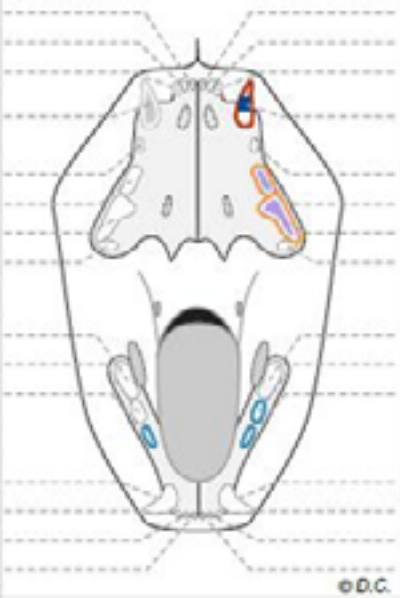


| | I | M | F | TR | E |
|---|---|---|---|---|---|
| 201 (I1) | | | | | |
| 202 (I2) | | | | | |
| 203 (I3) | | | | | |
| 204 (C) | | | ● | | |
| 205 (P1) | | | | | |
| 206 (P2) | | | | | |
| 207 (P3) | 3 | | | | ● |
| 208 (P4) | 3 | | | | ● |
| 209 (M1) | | | | | |
| **Left** | | | | | |
| 309 (M1) | | | | | |
| 308 (P4) | | | | ● | |
| 307 (P3) | | | | ● | |
| 306 (P2) | | | | | |
| 305 (P1) | | | | | |
| 304 (C) | | | | | |
| 303 (I3) | | | | | |
| 302 (I2) | | | | | |
| 301 (I1) | | | | | |

**Legend**

| | |
|---|---|
| I | Inflammation index (0-3) |
| M | Missing tooth |
| F | Fractured tooth |
| TR | Tooth resorption |
| E | Extraction |

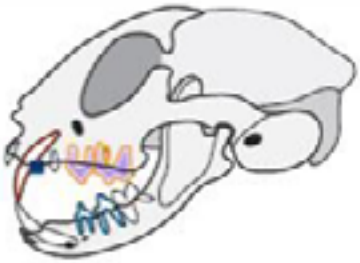

**Occlusion:** Normal occlusion

**Stomatitis level:** 0

**General notes:**

**Notes:**
204 (C): uncomplicated fracture, sealing

Page: 1 / 1

e-VDS - electronic Veterinary Dental Scoring - www.evds.org

# Κεφάλαιο 5
## Θεραπεία της Περιοδοντικής Νόσου

## Βασικές αρχές θεραπείας της Περιοδοντικής Νόσου

Υπάρχουν αρκετές θεραπευτικές επιλογές για την περιοδοντική νόσο, ωστόσο, η βάση κάθε θεραπείας παραμένει ο έλεγχος την μικροβιακής πλάκας. Για την απομάκρυνση και τον έλεγχο της μικροβιακής πλάκας απαιτούνται 4 βήματα, ανάλογα με το στάδιοτ ης νόσου. Ο θεραπείες αυτές περιλαμβάνουν: (Niemiec 2013)

1. Πλήρη οδοντιατρική επαγγελματική φροντίδα (αποτρύγωση, στοματική ΑΘΠ {αξιολόγηση-θεραπεία-πρόληψη}), ή ΣΣΥΑΘ (Συνολική Στοματική Υγεία Αξιολόγηση και Θεραπεία) (Bellows 2010).

2. Φροντίδα στο σπίτι

3. Χειρουργική θεραπεία

4. Εξαγωγές

Το κεφάλαιο αυτό καλύπτει το κομμάτι της πρόληψης/αποτρύγωσης καθώς και τις βασικές ενδείξεις για χειρουργική θεραπεία και εξαγωγές. Η φροντίδα στο σπίτι και οι βασικές τεχνικές εξαγωγής καλύπτονται σε διαφορετικό κεφάλαιο των Οδηγιών, όμως, η χειρουργική θεραπεία είναι εκτός αντικειμένου των συγκεκριμένων οδηγιών.

Σκοπός της διαδικασίας δεν είναι απλώς η αποτρύγωση και η στίλβωση των δοντιών, αλλά η αξιολόγηση όλων των περιοδοντικών ιστών της στοματικής κοιλότητας. Οποιαδήποτε περιοδοντική θεραπεία πραγματοποιείται στους κτηνιατρικούς ασθενείς θα πρέπει να εκτελείται υπό γενική αναισθησία, με τραχειοσωλήνα που έχει ασφαλή αεροθάλαμο (Holmstrom 1998; Niemiec 2003; Colmery 2005; AAHA 2013; Niemiec 2013). Μόνο όταν ο ασθενής είναι σωστά αναισθητοποιημένος μπορεί να πραγματοποιηθεί ασφαλής αποτρύγωση και εξέταση. Είναι σημαντικό να σημειωθεί ότι η κατάλληλη περιοδοντική/οδοντική/στοματική θεραπεία απαιτεί χρόνο και υπομονή. Για κάθε οδοντιατρικό περιστατικό θα πρέπει να υπολογίζεται χρονικά τουλάχιστον μία ώρα και πολύ περισσότερος χρόνος σε αρκετές περιπτώσεις. Οι θεραπείες για την περιοδοντική νόσο θα πρέπει να εκτελούνται με γνώμονα την ποιότητα (όχι την ποσότητα).

### Διαδικασία:

Η πλήρης οδοντιατρική πρόληψη θα πρέπει να περιλαμβάνει τα ακόλουθα βήματα (Wiggs & Lobprise 1997; Holmstrolm et al. 1998; Niemiec 2003; Bellows 2010; Niemiec 2013).

## Βήμα 1: Προεγειρητική εξέταση και συζήτηση με τον ιδιοκτήτη: (Huffman 2010)

Ο κτηνίατρος θα πρέπει να πραγματοποιεί πλήρη κλινική εξέταση και εξέταση του στόματος. Η κλινική εξέταση σε συνδυασμό με τον προεγχειρητικό έλεγχο, έχουν σκοπό να εντοπίσουν τυχόν συστηματικές παθήσεις που επιδεινώνουν την περιοδοντική νόσο ή επιβαρύνουν την ασφάλεια της αναισθησίας ( Joubert 2007) (βλέπε κεφάλαιο αναισθησίας).

Η εξέταση του στόματος σε εγρήγορση θα πρέπει να εντοπίζει τα εμφανέστερα παθολογικά προβλήματα και να επιτρέπει μια πρωταρχική αξιολόγηση του σταδίου της περιοδοντικής νόσου. Η χρήση της διαγνωστικής ταινίας για την περιοδοντίτιδα από τον εξετάζοντα μπορεί να βελτιώσει την ακρίβεια της εξέτασης σε ζώο σε εγρήγορση. Ο κτηνίατρος στη συνέχεια μπορεί να συζητήσει με τον ιδιοκτήτη τα ευρήματα τις εξέτασης και τις διαθέσιμες θεραπευτικές επιλογές. Αυτή η προσωπική συζήτηση θα βοηθήσει τον ιδιοκτήτη να κατανοήσει την πορεία της νόσου και τις επιπτώσεις της.

Με βάση τα ευρήματα της εξέτασης, ο κλινικός μπορεί να εξηγήσει καλύτερα το χρονικό διάστημα που θα διαρκέσει η επέμβαση και τα κόστη στον ιδιοκτήτη. Ο ιδιοκτήτης σε αυτή τη φάση θα πρέπει να κατανοήσει ότι η πλήρης οδοντιατρική εξέταση δεν είναι δυνατή σε ασθενή σε εγρήγορση.

### Προστασία του προσωπικού και του ασθενούς

Πολυάριθμες μελέτες καταδεικνύουν ότι τα ξέστρα ήχων και υπερήχων δημιουργούν αερολύματα με μεγάλο μικροβιακό φορτίο (Pederson et al. 2002; Harrel 2004; Szymańska 2007). Οι μολυσματικοί οργανισμοί δεν προκύπτουν μόνο από το στόμα του ασθενούς, αλλά και από τις γραμμές του νερού των χειρολαβών (της συσκευής υπερήχων και των χειρολαβών υψηλής ταχύτητας) (Shearer 1996; Meiller *et al* 1999; Wirthlin *et al* 2003). Τα μέλη το προσωπικού που εκτελούν τις αποτρυγώσεις (ή οποιαδήποτε οδοντιατρική εργασία) θα πρέπει να εκπαιδεύονται ώστε να φορούν προστατευτικό εξοπλισμό (μάσκα., γυαλιά και γάντια) σε κάθε περίσταση, ώστε να μειώνονται οι μολύνσεις (Harrel et al. 1998; Holmstrolm et al. 2002; Pattison & Pattison 2006). Επιπλέον, συστήνεται η χρήση φίλτρων νερού για τους μικροοργανισμούς ή ξέπλυμα του συστήματος με χλωρεξιδίνη για να μειώνονται οι μολύνσεις (Bellows 2004). Επίσης, οι οδοντιατρικές επεμβάσεις **δε** θα πρέπει να εκτελούνται στο άσηπτο περιβάλλον των χειρουργείων. Ακόμα, δε θα πρέπει να εκτελούνται κοντά σε άρρωστα ή επιβαρυμένα ζώα ή σε χώρο όπου πραγματοποιούνται άλλες άσηπτες επεμβάσεις. (Bellows 2004). Οι οδοντιατρικές επεμβάσεις θα πρέπει, συνεπώς, να εκτελούνται σε ανεξάρτητο χώρο (Legnani *et al* 1994; Osorio *et al* 1995; Leggat & Kedjarune 2001; Al Maghlouth 2007).

## Βήμα 2: Πλύσεις με χλωρεξιδίνη:

Η στοματική κοιλότητα είναι μια μολυσμένη περιοχή και η λεπτομερής αποτρύγωση είναι ήπια παρεμβατική. Αυτό σημαίνει ότι η αποτρύγωση συχνά προκαλεί παροδική βακτηριαιμία, η οποία είναι σοβαρότερη στους ασθενείς με περιοδοντίτιδα. (Daly et al. 2001; Forner et al. 2006; Lafaurie et al. 2007). Η αποτρύγωση προκαλεί εκκνέφωση μικροβίων και μόλυνση του περιβάλλοντα χώρου όταν χρησιμοποιούνται συσκευές υπερήχων (όπως αναφέρθηκε προηγουμένως). Η πλύση της στοματικής κοιλότητας με διάλυμα γλυκονικής χλωρεξιδίνης 0.12% ή 0.2% πριν την έναρξη της αποτρύγωσης φαίνεται να μειώνει το βακτηριακό φορτίο. (Fine *et al* 1993; Bellows 2004)

## Βήμα 3: Υπερουλική αποτρύγωση

Οι μεγάλες μάζες τρυγίας μπορούν να αφαιρεθούν άμεσα με τη χρήση ειδικής λαβίδας. Η διαδικασία θα πρέπει να εκτελείται με προσοχή, ώστε να αποφευχθεί ο τραυματισμός των δοντιών και των ούλων. Η υπερουλική αποτρύγωση μπορεί να πραγματοποιηθεί με μηχανικό ή χειροκίνητο τρόπο, αλλά ο συνδυασμός των δύο τεχνικών είναι ο ιδανικός (Bellows 2004 Pattison & Pattison 2006).

### Μηχανικά ξέστρα

Στα μηχανικά ξέστρα συμπεριλαμβάνονται δύο τύποι, τα ξέστρα ήχων και εκείνα των υπερήχων. ( Holmstrolm *et al.* 1998; Jahn 2006). Ο συχνότερα χρησιμοποιούμενος τύπος ξέστρου που χρησιμοποιείται στην κτηνιατρικη είναι αυτός των υπερήχων. Υπάρχουν δύο κύριοι τύποι ξέστρων υπερήχων (με μαγνητικές ράβδους και πιεζοηλεκτρονικών κρυστάλλων) (Wiggs & Lobprise 1997). Οι δύο τύποι ξέστρων δονούνται κατά προσέγγιση στα 25.000-45.000 Hertz, είναι εξίσου αποτελεσματικοί και παρέχουν το πλεονέκτημα ότι έχουν αντιβακτηριδιακό αποτέλεσμα με το ψυχρό νερό που εκνεφώνεται από τη συσκευή (φαινόμενο σπηλαίωσης) (Arabaci et al 2007; Felver *et al* 2009). Τα ξέστρα τύπου ήχων λειτουργούν με πεπιεσμένο αέρα και δονούνται μόλις στα 2.000-6.500 hertz, αν και έχουν αναφερθεί ταχύτητες δόνηση έως και 9.000 Hz. Καθώς δονούνται με χαμηλότερη ταχύτητα παράγουν τη χαμηλότερη δυνατή θερμότητα και ενδεχομένως αποτελούν ασφαλέστερη εναλλακτική των ξέστρων υπερήχων.

(βλέπε κεφάλαιο σχετικά με τον εξοπλισμό για εκτενέστερη συζήτηση σχετικά με τα μηχανικά ξέστρα.)

### Αποτρύγωση με μηχανικά ξέστρα

Όταν χρησιμοποιούνται συσκευές μηχανικής αποτρύγωσης, πρωταρχικής σημασίας μέλημα είναι η ρύθμιση της ισχύος του μηχανήματος. Τα ξέστρα υπερήχων έχουν συνιστώμενο εύρος δόνησης (Hz), το οποίο θα πρέπει να καθορίζεται και να ρυθμίζεται πριν την έναρξη της διαδικασίας. Η συσκευή θα πρέπει να ρυθμίζεται αρχικά σε χαμηλή ισχύ και να προσαρμόζεται στην ελάχιστη απαιτούμενη μετά την έναρξη της αποτρύγωσης. Η περιοχή μέγιστης δόνησης των ξέστρων υπερήχων, είναι 1-3mm από την κορυφή τους (DeBowes 2010). Το εργαλείο δε θα πρέπει να χρησιμοποιείται με την κορυφή του, αλλά με την αμβλεία επιφάνειά του, καθώς η κορυφή του δεν είναι αποτελεσματική για την απομάκρυνση της τρυγίας και μπορεί να προκαλέσει φθορά στην αδαμαντίνη.

122

Στη συνέχεια, πρέπει να διασφαλίζεται η επαρκής παροχή ψυκτικού μέσου από το άκρο εργασίας του ξέστρου. Κατά τη στιγμή που ενεργοποιείται η μονάδα θα πρέπει να παρατηρείται σημαντικής ποσότητας εκκνέφωμα **(Εικόνα 122)**. Η χρήση μηχανικών ξέστρων χωρίς επαρκές ψυκτικό μέσο ενδέχεται να προκαλέσει ποικίλα βλαπτικά αποτελέσματα, συμπεριλαμβανομένης της νέκρωσης του δοντιού (Nicoll & Peters 1998).

Είναι σημαντικό να σημειωθεί ότι τα συμβατικά περιοδοντικά ξέστρα δεν θα πρέπει να χρησιμοποιούνται υποουλικά (Wiggs & Lobprise 1997). Σε περίπτωση που το νερό δεν εκκνεφώνεται επαρκώς από την κορυφή του εργαλείου αυτό συνεπάγεται την υπερθέρμανση και την πιθανή βλάβη του δοντιού, ιδιαίτερα όταν χρησιμοποιούνται ξέστρα με μαγνητικές ράβδους. Για υποουλική χρήση διατίθενται ειδικά περιοδοντικά ξέστρα χαμηλής ισχύος και οι κλινικοί και το προσωπικό θα πρέπει να εξοικειώνονται με τον εξοπλισμό πριν τη χρήση του. Οι μονάδες που παρέχονται με περιοδοντικά ξέστρα διαθέτουν ρυθμίσεις στο μηχάνημα για επαρκή υποουλική αποτρύγωση. Το εργαλείο αυτό θα πρέπει να συγκρατείται προσεκτικά, ώστε να βελτιώνεται η αίσθηση της αφής, να μειώνεται η κόπωση του χειριστή και να παρέχεται υψηλού επιπέδου αποτρύγωση.

Η πλάγια επιφάνεια του εργαλείου τοποθετείται σε επαφή με την επιφάνεια του δοντιού, ώστε να εφάπτονται ελαφρώς (Debowes 2010) (**Εικόνα 123**). Η άσκηση πίεσης στο εργαλείο **δε** θα βελτιώσει την αποτελεσματικότητά του και θα προκαλέσει βλάβη και σε αυτό αλλά και στο δόντι (Brine *et al* 2000). Η υπερβολική άσκηση πίεσης με το ξέστρο ως προς την επιφάνεια του δοντιού, μπορεί να σταματήσει τη δόνησή του.

Το εργαλείο διατρέχει όλη την επιφάνεια του δοντιού πραγματοποιώντας αλλεπάλληλες επικαλυπτόμενες κινήσεις προς διαφορετικές κατευθύνσεις. Το εργαλείο θα πρέπει να διατηρείται σε λειτουργία διαρκώς ώστε να αποφεύγεται η βλάβη του δοντιού.

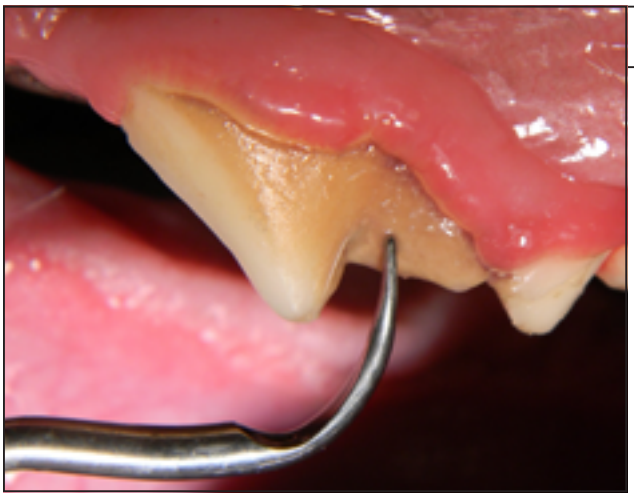

*123*

Συστήνεται αυστηρά να είναι περιορισμένη η διάρκεια επαφής των ξέστρων υπερήχων με το δόντι. Τυπικά, συστήνεται να έρχονται σε διαρκή επαφή για όχι περισσότερα από 15 δευτερόλεπτα. Επιπλέον, η έλλειψη ψύξεως με νερό προκαλεί θερμική βλάβη. (Nicoll & Peters 1998; Vérez-Fraguela *et al* 2000)

Μόλις το εργαλείο πάψει να εφάπτεται στο δόντι, το ξέστρο δεν είναι πια αποτελεσματικό. Το εργαλείο θα πρέπει να βρίσκεται σε διαρκή λειτουργία και να χρησιμοποιείται με επικαλυπτόμενες, ευρείες και ήπιες κινήσεις, καλύπτοντας όλη την επιφάνεια του δοντιού. Η μικροβιακή πλάκα βρίσκεται σε όλες τις επιφάνειες, ανεξάρτητα από το γεγονός ότι το δόντι μπορεί να φαίνεται μακροσκοπικά καθαρό και θα πρέπει να αποτρυγώνεται όλη η επιφάνεια του δοντιού.

Η φθορά της κορυφής του ξέστρου κατά 1-mm έχει επίπτωση στην απόδοσή του κατά 25% και η φθορά 2-mm κατά 50%. (Bellows 2004) Συνεπώς, τα ξέστρα θα πρέπει να αντικαθίστανται όταν φθείρονται. Η αποτρύγωση με τις εγγλυφίδες Rotosonic ενώ χρησιμοποιούνταν ευρέως κατά το παρελθόν, έχει πλέον εγκαταλειφτεί. (Bellows 2004) Τα εργαλεία αυτά φθείρουν σημαντικά την επιφάνεια της αδαμαντίνης σε σχέση με τα εργαλεία χειρός και τις συσκευές μηχανικών ξέστρων (ultrasonic/sonic) (Brine *et al* 2000). Επιπλέον, αποτελούν μακράν τον πιο επιβλαβή τύπο μηχανικών εργαλείων αποτρύγωσης (Wiggs & Lobprise 1997).

# Αποτρύγωση με εργαλεία χειρός:

## Εξοπλισμός

Η απομάκρυνση της υπερουλικής τρυγίας πραγματοποιείται με το υπερουλικό κοχλιάριο (scaler). Το εργαλείο αυτό είναι τριγωνικό, με δύο κοπτικές ακμές και μια μυτερή κορυφή. Συνήθως, η λεπίδα σχηματίζει με τη λαβή του ξέστρου γωνία 90$^{O}$ και καλείται υπερουλικό κοχλιάριο τύπου universal. Τα υπερουλικά κοχλιάρια είναι σχεδιασμένα για να απομακρύνουν μόνο την υπερουλική τρυγία, καθώς το σχήμα τους, η κόπτουσα επιφάνειά τους και η κορυφή τους μπορούν εύκολα να τραυματίσουν τα ούλα (Theuns & Niemiec 2012) (βλέπε το κεφάλαιο του εξοπλισμού για λεπτομερή περιγραφή των εργαλείων χειρός για περιοδοντική θεραπεία). Τα εργαλεία χειρός για περιοδοντική θεραπεία είναι αποτελεσματικά μόνο εφόσον είναι αιχμηρά. Αυτό σημαίνει ότι θα πρέπει να τροχίζονται τακτικά (τουλάχιστον σε εβδομαδιαία βάση εάν χρησιμοποιούνται τακτικά).

*124*

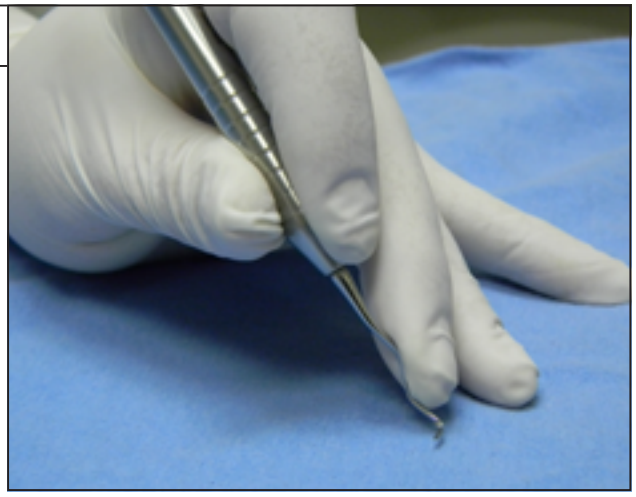

## Τεχνική

Τα εργαλεία χειρός χρησιμοποιούνται με την τροποποιημένη λαβή μολυβιού (**Εικόνα 124**), αλλά και άλλες λαβές μπορεί να είναι απαραίτητες σε συγκεκριμένες περιπτώσεις. Το εργαλείο κρατείται απαλά από την περιοχή που είναι τραχιά ή επενδυμένη με καουτσούκ., ανάμεσα στις άκρες του αντίχειρα και του δείκτη. Ο μέσος τοποθετείται κοντά την άκρη της λαβής του εργαλείου, ώστε να γίνεται αισθητή η εναπομένουσα τρυγία ή η επιφάνεια της μύλης/ρίζας που είναι τραχιά ή έχει κάποια παθολογία. Τέλος το 4$^{ο}$ και 5$^{ο}$ δάκτυλο ακουμπούν σε κάποια σταθερή επιφάνεια, συνήθως στο δόντι που αποτρυγώνεται ή στο διπλανό. Αυτή η λαβή και η μέθοδος που περιγράφεται επιτρέπουν τον μέγιστο έλεγχο κατά τη διάρκεια της διαδικασίας της αποτρύγωσης.

Τα εργαλεία χειρός θα πρέπει, επίσης, να χρησιμοποιούνται με ήπιους χειρισμούς. Το εργαλείο κρατείται με το άκρο του παράλληλα στην επιφάνεια του δοντιού και την λεπίδα στο ύψος των ελεύθερων ούλων **(Εικόνα 125)**. Τα υπερουλικά κοχλιάρια χρησιμοποιούνται με κινήσεις έλξης και φορά από το ύψος των ούλων προς την κορυφή της μήλης ώστε να αποφεύγεται ο τραυματισμός των ούλων (Bellows 2004; Pattison & Pattison 2006).

*125*

### Βήμα 4$^{ο}$: Απομάκρυνση της υποουλικής πλάκας και τρυγίας

Αποτελεί το σημαντικότερο στάδιο της αποτρύγωσης καθώς ο έλεγχος της *υπερουλικής* πλάκας είναι ανεπαρκής για τον έλεγχο της περιοδοντικής νόσου (Westfelt et al 1998).

Η υποουλική αποτρύγωση πραγματοποιείται με υποουλικό κοχλιάριο απόξεσης (curette), αλλά η εξέλιξη των

συσκευών μηχανικών ξέστρων (sonic, ultrasonic) επιτρέπουν τη χρήση τους υποουλικά. Παρόλο που το αποτέλεσμα από τη χρήση εργαλείων δόνησης αποκλειστικά μπορεί να δώσει ικανοποιητικά αποτελέσματα, συστήνεται η χρήση συνδυασμού συσκευών μηχανικών ξέστρων (ultrasonic ή sonic) και εργαλείου χειρός για καλύτερα αποτελέσματα (Holmstrom 1998;; Bellows 2004; Pattison & Pattison 2006).

## Αποτρύγωση με εργαλεία χειρός

Το υποουλικό κοχλιάριο διαθέτει δύο κοπτικές ακμές (ωστόσο μόνο η εκείνη που έρχεται σε επαφή με το δόντι χρησιμοποιείται) και το ακραίο τμήμα του, όπως και η κοιλιακή επιφάνειά του είναι αμβλέα. Η αμβλεία επιφάνεια δεν τραυματίζει τους ευαίσθητους περιοδοντικούς ιστούς με την προϋπόθεση ότι δεν ασκείται υπέρμετρη πίεση. Υπάρχουν δύο τύποι κοχλιάριων, το universal και το Gracey. Στο universal σχηματίζεται γωνία 90° μεταξύ λαβής και άκρου και είναι σχεδιασμένο για να χρησιμοποιείται σε όλη τη στοματική κοιλότητα, με την προϋπόθεση ότι προσαρμόζεται κατάλληλα σε κάθε δόντι. Οι τύποι Gracey είναι σχεδιασμένοι για χρήση σε συγκεκριμένες περιοχές και φέρουν διαφορετικές γωνιώσεις. για να παρέχουν ιδανική προσαρμογή σε κάθε περιοχή της οδοντοστοιχίας. Το κατάλληλο κοχλιάριο θα πρέπει να επιλέγεται με βάση τη γωνίωσή του. Τα κοχλιάρια χαρακτηρίζονται από αριθμούς που σχετίζονται ως εξής: όσο μικρότερος είναι ο αριθμός (δηλ. 1-2), τόσο μικρότερη η γωνίωση του άκρου τους και τόσο οπισθιότερα στη στοματική κοιλότητα χρησιμοποιείται. (Theuns & Niemiec 2012; Niemiec 2013) (βλέπε εξοπλισμό για αναλυτικότερη περιγραφή των εργαλείων χειρός).

*126*

*127*

1. Η υποουλική αποτρύγωση αποτελεί μια διαδικασία που είναι τεχνικά απαιτητική και παρόλο που θα περιγραφεί σε αυτή την παράγραφο, ο αναγνώστης καλείται να παρακολουθήσει προγράμματα διαρκούς εκπαίδευσης για να τελειοποιήσει την τεχνική του. Η υποουλική αποτρύγωση πραγματοποιείται ως εξής.

2. Η λεπίδα του εργαλείου τοποθετείται επάνω στην επιφάνεια του δοντιού ακριβώς ραχιαία στο ύψος των ελεύθερων ούλων. **(Εικόνα 126)**

3. Το εργαλείο περιστρέφεται ώστε η επίπεδη επιφάνεια της λεπίδας να έρθει σε επαφή με την επιφάνεια του δοντιού.

4. Το εργαλείο προωθείται *απαλά* ως το έδαφος της ουλοδοντικής σχισμής ή του θυλάκου. **(Εικόνα 127)**

5. Στη συνέχεια, το εργαλείο περιστρέφεται κατά 90° για να δημιουργηθεί η γωνία

εργασίας. Αυτή επιτυγχάνεται όταν το άκρο του εργαλείου είναι παράλληλο με το δόντι **(Εικόνα 128).**

6. Ασκείται ήπια πίεση προς την επιφάνεια του δοντιού.

7. Απομακρύνεται το εργαλείο από τον θύλακο με κατεύθυνση προς τη μύλη και μια μικρής έκτασης, αποφασιστική κίνηση **(Εικόνα 129).** Η τεχνική επαναλαμβάνεται αρκετές φορές με αλλεπάλληλες κινήσεις που έχουν κατεύθυνση από τη ρίζα προς τη μύλη, έως ότου το δόντι/ρίζα δίνουν την αίσθηση λείας επιφάνειας.

*128*

*129*

Μηχανική αποτρύγωση

Οι παραδοσιακές συσκευές μηχανικών ξέστρων υπερήχων (ιδιαίτερα εκείνα με μαγνητικές ράβδους) δεν θα πρέπει μα χρησιμοποιούνται υποουλικά για να αποφευχθεί ο τραυματισμός των ούλων, των περιοδοντικών ιστών και του πολφού ( Jahn 2006). Πρόσφατα αναπτύχθηκαν μηχανικά ξέστρα εξειδικευμένα για υποουλική περιοδοντική χρήση. Τα εργαλεία αυτά είναι ευκολότερα στη χρήση και επομένως χρησιμοποιούνται αποτελεσματικότερα από τους αρχάριους, αν και η παρατήρηση αυτή δεν έχει επιβεβαιωθεί από κλινικές μελέτες (Kocher *et al* 1997 (a & b)). Για την υποουλική αποτρύγωση τα εργαλεία χρησιμοποιούνται με τον τρόπο που περιγράφηκε προηγουμένως, και για την υπερουλική, όμως, θα πρέπει να δίνεται ιδιαίτερη προσοχή ώστε να μην τραυματιστεί η επιφάνεια της ρίζας. Επίσης, οι χειρισμοί πρέπει να είναι *ήπιοι,* με αλλεπάλληλες κινήσεις μέχρι η επιφάνεια της ρίζας να γίνει λεία.

## Βήμα 5ο: Διαπίστωση της εναπομένουσας πλάκας και τρυγίας

Μετά την αποτρύγωση, συστήνεται ο έλεγχος της επιφάνειας των δοντιών με έναν ανιχνευτήρα τερηδόνας, για τραχιές επιφάνειες που υποδηλώνουν μικρές περιοχές παθολογίας ή τρυγίας. Η εναπομένουσα πλάκα και τρυγία μπορεί να διαπιστωθεί με χρήση ειδικών διαλυμάτων που αποκαλύπτουν την μικροβιακή πλάκα ή με το στέγνωμα της επιφάνειάς του (η τρυγία που εναπομένει έχει υφή κιμωλίας) (Pattison & Pattison 2006).

## Βήμα 6: Στίλβωση

Η αποτρύγωση των δοντιών (τόσο με μηχανικό τρόπο όσο και με το χέρι) προκαλεί μικροεκδορές και εκτράχυνση της επιφάνειας, γεγονός που οδηγεί σε αυξημένη συσσώρευση της πλάκας (Silness 1980; Berglundh 2007). Η στίλβωση λειαίνει την επιφάνεια των δοντιών και συνεπώς καθυστερεί την προσκόλληση της πλάκας. (Bellows 2004). Στην οδοντιατρική του ανθρώπου, η στίλβωση αποτελεί αμφιλεγόμενο βήμα λόγω της συνολικής απώλειας αδαμαντίνης κατά τη διάρκεια ζωής του ασθενούς, καθώς και εξαιτίας του γεγονότος ότι με την ορθή διενέργεια στίλβωσης με υψηλής ποιότητας εργαλεία χειρός ή υπερήχων, το αποτέλεσμα είναι μια πολύ λεία επιφάνεια στο δόντι (Pattison & Pattison 2006). Ωστόσο, η αποτρύγωση στην κτηνιατρική οδοντιατρική, συχνά πραγματοποιείται από λιγότερο εκπαιδευμένο προσωπικό με χαμηλότερης ποιότητας εξοπλισμό, η οποία συνήθως αφήνει την επιφάνεια του δοντιού (ιδιαίτερα τη ρίζα) τραχειά με αποτέλεσμα τη συσσώρευση πλάκας. Για το λόγο αυτό, η στίλβωση εξακολουθεί να συστήνεται στους κτηνιατρικούς ασθενείς (Fichtel et al 2008; DeBowes 2010; Niemiec 2013).

Τα ιατρεία μπορούν να χρησιμοποιήσουν εμπορικά προϊόντα στίλβωσης ή να παρασκευάσουν δικά τους με σκόνη στίλβωσης και διάλυμα χλωρεξιδίνης ή νερού. Τα υλικά αυτά μπορούν να αναμιχθούν για κάθε ασθενή σε ειδικά κύπελλα.

Η διαδικασία της στίλβωσης πραγματοποιείται με ελαστικό κύπελλο στίλβωσης που προσαρμόζεται σε γωνιακή χειρολαβή χαμηλών ταχυτήτων (Fichtel *et al* 2008), η χειρολαβή δε θα πρέπει να λειτουργεί με περισσότερες από 3.000 RPM. Η χρήση περισσότερων στροφών δεν θα βελτιώσει την ταχύτητα ή την ποιότητα του αποτελέσματος και μπορεί να προκαλέσει υπερθέρμανση του δοντιού. Είναι σημαντικό να χρησιμοποιείται επαρκής ποσότητα πάστας σε κάθε περιστατικό. Η χρήση του κυπέλου στίλβωσης χωρίς πάστα δεν είναι μόνο αναποτελεσματική αλλά μπορεί και να υπερθερμάνει το δόντι.

*130*

Όπως και με την αποτρύγωση, κάθε $mm^2$ επιφάνειας δοντιού θα πρέπει να στιλβώνεται. Η πίεση που θα πρέπει να ασκείται στο κύπελλο, θα πρέπει να είναι τόση ώστε να τσακίζει ελαφρώς η άκρη του και να στιλβώνονται και οι υποουλικές επιφάνειες **(Εικόνα 130).** Ο μέγιστος χρόνος που πρέπει να στιλβώνεται κάθε δόντι ώστε να αποφευχθεί η υπερθέρμανση είναι τα 5 δευτερόλεπτα.

## Βήμα 7: Έκπλυση του θυλάκου

Κατά την αποτρύγωση και τη στίλβωση, υπολλείμματα όπως ράκη τρυγίας και πάστας στίλβωσης (ορισμένα από τα οποία περιέχουν άφθονους μικροοργανισμούς) συσσωρεύονται στην ουλοδοντική σχισμή (ή στον περιοδοντικό θύλακο). Η παρουσία αυτών των ουσιών επιτρέπει τη διαιώνιση της μόλυνσης και της φλεγμονής και για το λόγο αυτό συστήνεται η ήπια έκπλυση του θυλάκου, ώστε να βελτιωθεί η επούλωση. Η έκπλυση του θυλάκου πραγματοποιείται

με μικρής διαμέτρου (22-25 gauge) καθετήρα που φέρει αμβλύ άκρο. Ο καθετήρας τοποθετείται μέσα στον θύλακο και το διάλυμα εγχέεται σταδιακά σε κάθε δόντι.

Ο αποστειρωμένος φυσιολογικός ορός μπορεί να χρησιμοποιηθεί σαν διάλυμα έκπλυσης, αλλά οι περισσότεροι οδοντίατροι προτιμούν το διάλυμα χλωρεξιδίνης 0.12% ( Jahn 2006).

## Βήμα 8: Εξέταση με περιοδοντική μήλη, εκτίμηση της κατάστασης της στοματικής κοιλότητας και καταγραφή σε οδοντικά διαγράμματα

Το βήμα αυτό είναι εξαιρετικά σημαντικό για μια πλήρη οδοντιατρική θεραπεία, αλλά δυστυχώς συχνά πραγματοποιείται ελλιπώς ή παραλείπεται. Η στοματική κοιλότητα θα πρέπει να εξετάζεται συστηματικά και να χρησιμοποιείται τόσο η όραση όσο και η αφή.

Ο περιοδοντικός έλεγχος θα πρέπει να ξεκινά με τη μέτρηση του βάθους των θυλάκων. Η μόνη μέθοδος ακριβείας για την ανίχνευση και μέτρηση των περιοδοντικών θυλάκων είναι με τη χρήση της περιοδοντικής μήλης, καθώς οι θύλακες δεν διαγιγνώσκονται πάντα με τα ακτινογραφήματα (Carranza & Takei 2006; Tetradis *et al* 2006, Niemiec 2010, Niemiec 2011, Niemiec2013).

131

Ο περιοδοντικός έλεγχος πρέπει να ξεκινά από τον πρώτο τομέα κάθε τεταρτημορίου. Οι μετρήσεις συνεχίζονται στα οπισθιότερα δόντια, χωρίς να παραλείπεται κανένα. Ξεκινώντας από τη μέση γραμμή και προχωρώντας σταδιακά οπισθιότερα, μειώνεται η πιθανότητα να παραλειφθεί κάποιο δόντι. Ο έλεγχος με την περιοδοντική μήλη πραγματοποιείται εισάγοντας τη μήλη στο θύλακο μέχρι το σημείο που συναντάται αντίσταση και στη συνέχεια το εργαλείο «προχωράει» γύρω από το δόντι (Bellows 2004; Carranza & Takei 2006; Niemiec 2008) **(Εικόνα 131)**. Μετρήσεις βάθους θα πρέπει να λαμβάνονται σε τουλάχιστον 6 σημεία γύρω από κάτω δόντι. (Carranza & Takei 2006). Το φυσιολογικό βάθος της ουλοδοντικής σχισμής στο σκύλο είναι 0-3 mm και 0-0.5 mm στη γάτα (Wiggs & Lobprise 1997; DeBowes 2010).

Όλα τα μη φυσιολογικά ευρήματα πρέπει να καταγράφονται στο οδοντικό διάγραμμα. Η καταγραφή γίνεται ευκολότερη και αποτελεσματικότερη όταν πραγματοποιείται από 2 άτομα (Huffman 2010). Αυτό σημαίνει ότι ένα άτομο πραγματοποιεί τις μετρήσεις και υπαγορεύει τα παθολογικά ευρήματα στο βοηθό του, ο οποίος τα καταγράφει. Η χρήση του Τριαδικού συστήματος θα βελτιώσει την αποτελεσματικότητα αυτού του βήματος.

Το τροποποιημένο Τριαδικό σύστημα χρησιμοποιεί αριθμούς για να χαρακτηρίσει το δόντι (Floyd 1991; Huffman 2010). Αρχικά, κάθε τεταρτημόριο αριθμείται ξεκινώντας από το άνω δεξιό ως σειρά 100. Η αρίθμηση προχωρά σύμφωνα με τους δείκτες του ρολογιού έτσι ώστε το

άνω αριστερό τεταρτημόριο είναι το 200, το κάτω αριστερό 300 και το κάτω δεξιό είναι το 400. Στη συνέχεια, ξεκινώντας από την μέση γραμμή, τα δόντια καταμετρώνται με φορά προς τα οπισθιότερα ξεκινώντας από τον πρώτο τομέα που αποτελεί το δόντι 01. Οι κυνόδοντες πάντα αριθμούνται ως 04 και οι πρώτοι γομφίοι ως 09. Για παράδειγμα, ο άνω αριστερός τέταρτος προγόμφιος είναι ο 208. Το σύστημα αυτό προκύπτει από το γεγονός ότι οι ανατόμοι είχαν καθορίσει πως η πλήρης οδοντοστοιχία του προγονικού σαρκοφάγου περιελάμβανε σε κάθε τεταρτημόριο 3 τομείς, 1 κυνόδοντα, 4 προγομφίους και 3 γομφίους.

Είναι σημαντικό τα οδοντικά διαγράμματα να έχουν επαρκές μέγεθος ώστε να επιτρέπεται η καταγραφή των παθολογικών ευρημάτων. (βλέπε κεφάλαιο εξέτασης της στοματικής κοιλότητας).

## Βήμα 10: Οδοντιατρικά ακτινογραφήματα

Όταν είναι διαθέσιμο ακτινγραφικό μηχάνημα για ενδοστοματικές λήψεις, θα πρέπει να λαμβάνονται οδοντιατρικά ακτινογραφήματα, τουλάχιστον από τις περιοχές στις οποίες καταγράφεται παθολογικό εύρημα κατά την κλινική εξέταση της στοματικής κοιλότητας (βλέπε κεφάλαιο εξέτασης της στοματικής κοιλότητας.). Τα ευρήματα αυτά περιλαμβάνουν τους περιοδοντικούς θύλακες, τα δόντια με μικρότερα ή μεγαλύτερα κατάγματα, τις περιοχές στις οποίες διαπιστώνονται μάζες ή διογκώσεις ή η απουσία δοντιών. Επιπλέον, πολυάριθμες μελέτες υποστηρίζουν τη λήψη ακτινογραφημάτων από όλη τη στοματική κοιλότητα, ώστε να μην παραλείπονται παθολογικά ευρήματα (Tsugawa & Verstraete 2000; Verstraete *et al* 1998 (a & b).

## Βήμα11: Σχεδιασμός της θεραπείας

Σε αυτό το στάδιο, ο κλινικός χρησιμοποιεί όλες τις διαθέσιμες πληροφορίες (επισκόπηση, μετρήσεις και ακτινογραφίες) για να καθορίσει την κατάλληλη θεραπεία. Είναι σημαντικό να λαμβάνεται υπόψη το επίπεδο της συστηματικής υγείας του ασθενούς ζώου, το ενδιαφέρον και η θέλησή του ιδιοκτήτη να συνεχίσει τη θεραπεία στο σπίτι καθώς και να προσκομίσει το ζώο για τις απαραίτητες μετεγχειρητικές εξετάσεις (Niemiec 2008).

Είναι σημαντικό να υπογραμμιστεί ότι σε ένα ασθενες ζώο στο οποίο απαιτείται εκτεταμένη θεραπεία, είναι αυτονόητο ότι απαιτείται και παρατεταμένη αναισθησία. Σε περίπτωση κατά την οποία ο κλινικός αναγκάζεται να έχει περιορισμένο επεμβατικό χρόνο, είναι οπωσδήποτε αποδεκτό να επαναπρογραμματιστεί δεύτερο χειρουργείο για να ολοκληρωθεί η θεραπεία.
Οι δύο παράμετροι που επηρεάζουν ευθέως τη θνητότητα και τη θνησιμότητα των ασθενών ζώων σε γενική αναισθησία σε βάθος χρόνου, είναι η υποθερμία και η υπόταση (Torossian 2008, Brodbelt 2008), οι οποίες εντείνονται σε παρατεταμένη αναισθησία. Στην πραγματικότητα, όταν η αναισθησία έχει μεγάλη διάρκεια φαίνεται ότι αυξάνεται το ποσοστό των επιπλοκών, τόσο στους ανθρώπους όσο και στα ζώα (Tiret *et al* 1986; Broadbelt 2008) (βλέπε κεφάλαιο αναισθησίας).

## Βήμα 12 (προαιρετικό): Εφαρμογή επικαλύψεων

Υπάρχουν 2 εμπορικοί τύποι επικαλύψεων για την πρόληψη της προσκόλλησης της μικροβιακής πλάκας και τρυγίας μετά την αποτρύγωση. Ένα από τα υλικά επικάλυψης με βάση το κερί μεταβάλλοντας την ηλεκτροστατική φόρτιση των δοντιών, μειώνει την πλάκα και την

τρυγία (Gengler 2002). Μετά την θεραπεία, τα το προϊόν τοποθετείται σε καθαρά και στεγνά δόντια. Ο ιδιοκτήτης επανατοποθετεί το προϊόν σε εβδομαδιαία βάση. Το δεύτερο υλικό επικάλυψης με βάση τη ρησιμοποιεί την τεχνολογία των πολυμερών, για να αποτρέπει τον σχηματισμό της πλάκας υποουλικά και τοποθετείται μετά την αποτρύγωση από ειδικό με ένα βυρτσάκι. (Sitzman 2013).

### Σημεία Κλειδιά:

- Η πλήρης οδοντιατρική φροντίδα αποτελεί διαδικασία που περιλαμβάνει πολλά βήματα.
- Όλες οι οδοντιατρικές εργασίες αποτρύγωσης και στίλβωσης θα πρέπει να πραγματοποιούνται υπό γενική αναισθησία.
- Κάθε βήμα θα πρέπει να πραγματοποιείται με τον κατάλληλο τρόπο ώστε να επιτευχθεί ένα θετικό αποτέλεσμα.
- Θα πρέπει να παραχωρείται επαρκές χρονικό διάστημα για τη διαδικασία, ώστε το κλινικό αποτέλεσμα να είναι το επιθυμητό.
- Η υποουλική αποτρύγωση είναι το σημαντικότερο βήμα στην οδοντιατρική πρόληψη.
- Η πλήρης οδοντιατρική εξέταση και η καταγραφή των ευρημάτων αποτελεί σημαντικό στάδιο της διαδικασίας.

## Οδοντιατρική φροντίδα στο σπίτι

### Εισαγωγή

Η φροντίδα στο σπίτι είναι σημαντική πλευρά της περιοδοντικής φροντίδας. Η βακτηριακή πλάκα προσκολλάται στις επιφάνειες των δοντιών μόλις 24 ώρες μετά την αποτρύγωση (Boyce et al 1995, Holcolmbe LJ et al 2014). Επιπλέον, χωρίς φροντίδα στο σπίτι η μόλυνση/φλεγμονή των ούλων επανέρχεται σύντομα (Corba 1986; Fiorellini et al. 2006). Επιπλέον, σύμφωνα με ανασκόπηση που αφορά την οδοντιατρική του ανθρώπου, η αποτρύγωση δεν είχε σημαντικά οφέλη χωρίς φροντίδα στο σπίτι (Needleman et al. 2005). Στην πραγματικότητα, η κοινή δήλωση των ειδικών διακηρύσσει με έμφαση ότι «κλινικές δοκιμές σαράντα ετών και μελέτες σε διαφορετικά γεωγραφικά και δημογραφικά περιβάλλοντα έχουν επιβεβαιώσει ότι η καθημερινή αποτελεσματική απομάκρυνση της οδοντικής πλάκας είναι απαραίτητη για την οδοντική και περιοδοντική υγεία σε όλη τη διάρκεια της ζωής» (Quintessence 1998).

#### Συζήτηση/οδηγίες της φροντίδας στο σπίτι

Τα οφέλη της τακτικής φροντίδας στο σπίτι θα πρέπει να αναφέρονται σε κάθε ιδιοκτήτη σε συχνή βάση. Η οδοντική φροντίδα (συμπεριλαμβανομένης της φροντίδας στο σπίτι) θα πρέπει να συζητείται με τον ιδιοκτήτη κατά την αρχική επίσκεψή του στο ιατρείο, η οποία συνήθως αφορά την επίσκεψη για την πρώτη εξέταση ή τον αρχικό εμβολιασμό του κουταβιού/γάτας και θα πρέπει να γίνεται από όλο το προσωπικό (Wiggs & Lobprise 1997). Η έναρξη της φροντίδας στο σπίτι σε νεαρή ηλικία δεν έχει μόνο μεγάλα οφέλη αλλά διευκολύνει και την εκπαίδευση του ζώου.

## Στόχοι για τον έλεγχο της πλάκας στο σπίτι

Πρωταρχικός στόχος της φροντίδας στο σπίτι, είναι η μείωση της μικροβιακής πλάκας των δοντιών (Perry 2006). Ως αποτέλεσμα αναμένεται μείωση της φλεγμονής των ούλων και τελικά της περιοδοντικής νόσου.

Είναι σημαντικό να σημειωθεί ότι η υπερουλική πλάκα και τρυγία έχουν μικρή ή καμία επίδραση στην πορεία της περιοδοντικής νόσου. Η πλάκα που συσσωρεύεται στο ύψος ή κάτω από το ύψος των ελεύθερων ούλων είναι εκείνη που προκαλεί φλεγμονή και έναυσμα για την πρόκληση της περιοδοντικής νόσου (Westfelt *et al* 1998, Niemiec 2008). Η πληροφορία αυτή θα πρέπει να λαμβάνεται υπόψη όταν προτείνεται το σχέδιο θεραπείας για το σπίτι. Πληροφορίες για την καταλληλότητα των διαφορετικών μεθόδων ελέγχου της πλάκας, στο ύψος των ούλων ή κάτω από αυτό, αναφέρονται παρακάτω.

Το βούρτσισμα αποτελεί μακράν τον αποτελεσματικότερο τρόπο για τη μηχανική απομάκρυνση της πλάκας (Hale 2003). Τα προϊόντα για μάσηση μπορούν να είναι αποτελεσματικά όταν είναι σωστά κατασκευασμένα, ωστόσο, τα στοματικά σπρέι, τα διαλύματα και τα προσθετικά νερού είναι σε γενικές γραμμές ανεπαρκή, λόγω τησισχυρής προσκόλλησης της πλάκας επάνω στην επιφάνεια των δοντιών και της αυξημένης αντοχής του βιοφίλμ στα αντισηπτικά (η οποία είναι 500.000 φορές ισχυρότερη σε σχέση με τα μονήρη βακτήρια) (Elder et al. 1995; Socransky et al., 2000;Quirynen *et al* 2006).

## Τύποι φροντίδας στο σπίτι

Οι δύο κύριοι τύποι φροντίδας στο σπίτι για τον έλεγχο της πλάκας είναι ο ενεργητικός και ο παθητικός. Οι δύο τύποι μπορούν να είναι εξίσου αποτελεσματικοί όταν εφαρμόζονται σωστά και επισταμένα, αλλά ο ενεργητικός τύπος αποτελεί το χρυσό κανόνα. Ο ενεργητικός τύπος φροντίδας περιλαμβάνει την συμμετοχή του ιδιοκτήτη, με βούρτσισμα ή έκπλυση του στόματος. Οι παθητικές μέθοδοι στηρίζονται κυρίως στη μάσηση με χορήγηση κερασμάτων ή ειδικά κατασκευασμένων τροφών. Φαίνεται ότι η ενεργητική μέθοδος είναι αποτελεσματικότερη στα πρόσθια δόντια (τομείς και κυνόδοντες). Αντίθετα, η παθητική φροντίδα (που βασίζεται στη μάσηση) είναι περισσότερο αποτελεσματική στα οπίσθια δόντια (προγόμφιοι και γομφίοι. Η διαφορά είναι ευνόητη επειδή η πρόσβαση στα πρόσθια δόντια είναι ευκολότεροι για τους ιδιοκτήτες, ενώ ο παθητικός τύπος είναι αποτελεσματικότερος για τα οπίσθια δόντια με τα οποία εκτελείται η μάσηση.

## Ενεργητική φροντίδα στο σπίτι

### Βούρτσισμα των δοντιών

Όταν εκτελείται σωστά, το βούρτσισμα έχει αποδειχθεί ότι είναι ο αποτελεσματικότερος τρόπος ελέγχου της πλάκας (Hale 2003). Συνεπώς, στόχος όλων των κτηνιάτρων θα πρέπει να είναι η προώθηση του βουρτσίσματος των δοντιών των ασθενών ζώων, μέσω της εκπαίδευσης των ιδιοκτητών τους.

### Υλικά και μέθοδοι για το βούρτσισμα των δοντιών

Βούρτσες: ο βασικότερος εξοπλισμός είναι η οδοντόβουρτσα. Υπάρχει μεγάλος αριθμός κτηνιατρικών οδοντοβουρτσών που διατίθενται και η κατάλληλη θα πρέπει να επιλέγεται σύμφωνα

με το μέγεθος του ζώου. Ο τύπος βούρτσας με δύο και τρείς επιφάνειες, όπως και οι κυκλικές που προορίζονται για γάτες είναι αποτελεσματικές και θα πρέπει να επιλέγονται σύμφωνα με το μέγεθος του ασθενούς ζώου και τον χαρακτήρα του. Η χρήση γάζας ή κομματιού πετσέτας προσώπου γενικά δεν συστήνονται γιατί δεν είναι εφικτό να καθαρίσουν κάτω από τη γραμμή των ούλων (Holmstrolm et al 1998).

Τα κτηνιατρικά προϊόντα μπορούν να αντικατασταθούν από μαλακές οδοντόβουρτσες με νάυλον τρίχες για ανθρώπινη χρήση. Η παιδική οδοντόβουρτσα έχει συχνά το σωστό μέγεθος για τα μικρόσωμα ζώα και ενδεχομένως είναι αποτελεσματικότερη από τις μεγαλύτερου μεγέθους κτηνιατρικές. Οι βούρτσες νεογνών είναι ιδανικές για νανόσωμες φυλές, για γάτες ή για κουτάβια.

Οι μηχανικές οδοντόβουρτσες (υπερήχων και ιδίως οι περιστροφικές) φαίνεται ότι είναι αποτελεσματικότερες από τις παραδοσιακές, σύμφωνα με μελέτες που αφορούν τον άνθρωπο ( Deeryet al 2004; Moritis et al 2008). Εκτός από τις επιλογές μέσα από πολυάριθμα προϊόντα για ανθρώπινη χρήση, σήμερα είναι διαθέσιμη και μια μηχανική κτηνιατρική οδοντόβουρτσα. Η μόνη αρνητική διάσταση αυτών των τύπων οδοντόβουρτσας είναι πως η κίνηση/δόνησή τους μπορεί προκαλεί περίεργη αίσθηση και/ή να τρομάζει τα ασθενή ζώα (Holmstrolm et al 1998). Επομένως, οι μηχανικές οδοντόβουρτσες θα πρέπει να χρησιμοποιούνται μόνο σε ζώα με δεκτικό χαρακτήρα.

## Οδοντόκρεμες

Διατίθεται σημαντικός αριθμός κτηνιατρικών οδοντοκρεμών, ο οποίες βελτιώνουν την αποδοχή της οδοντόβουρτσας από το κατοικίδιο. Οι οδοντόκρεμες μπορούν, επίσης, να περιέχουν ουσίες που δεσμεύουν το ασβέστιο, γεγονός που φαίνεται να μειώνει την εναπόθεση τρυγίας στα δόντια (Liu *et al* 2002 Hennet *et al* 2007). Είναι σημαντικό να σημειωθεί ότι η ίδια η τρυγία είναι κατά κύριο λόγο μη παθογόνος. Έτσι, η οδοντόκρεμα δεν αποτελεί σημαντικό παράγοντα μείωσης της πλάκας και της ουλίτιδας. Η μηχανική απομάκρυνση της πλάκας με την κίνηση της οδοντόβούρτσας/μηχανικής οδοντόβουρτσας είναι το κλειδί για τον έλεγχό της (Hale 2003). Οι οδοντόκρεμες για ανθρώπινη χρήση δεν συστήνονται γιατί περιέχουν αφρίζουσες ουσίες ή φθόριο και εδεχέται σε περίπτωση κατάποσης να προκαλέσουν γαστρικές διαταραχές ή φθορίαση αλλά και προϊόντα όπως η μαγειρική σόδα (διττανθρακικό νάτριο), η οποία μπορεί να μεταβάλει το pH του ούρου ( Wiggs & Lobprise 1997; Niemiec 2008).

Αντμικροβιακά σκευάσματα (βλέπε διαλύματα έκπλυσης με βάση τη χλωρεξιδίνη παρακάτω) είναι επίσης διαθέσιμα. Εκτός από τις οδοντόκρεμες, τα προϊόντα αυτά θα βελτιώσουν τον έλεγχο της πλάκας και της ουλίτιδας, όταν χρησιμοποιούνται σε συνδυασμό με το βούρτσισμα και θα πρέπει να χρησιμοποιούνται αντί οδοντόκρεμας σε ασθενή ζώα υψηλού κινδύνου και σε περιστατικά εγκατεστημένης περιοδοντικής νόσου (Eaton *et al* 1997; Hennet 2002).

## Τεχνική βουρτσίσματος

Για να ξεκινήσει με ασφάλεια και αποτελεσματικότητα το βούρτσισμα των δοντιών στα ζώα, συστήνεται η ακόλουθη εκπαίδευση. Η ιδανική τεχνική μπορεί να είναι εφικτή μόνο στους πιο πειθήνιους ασθενείς. Οι πελάτες θα πρέπει να ενθαρρύνονται προς αυτό το επίπεδο φροντίδας, αλλά να αποδέχονται και οποιαδήποτε επιτυχία ως σημαντική. Η φροντίδα δια της βίας είναι

αντιπαραγωγική και μπορεί να βλάψει το δεσμό ανάμεσα στον ιδιοκτήτη και στο ζώο (Wiggs & Lobprise 1997; Niemiec2013).

Σημεία κλειδιά για τη συμμόρφωση με το βούρτσισμα συνοψίζονται ως εξής:

1. **Έναρξη σε νεαρή ηλικία:** τα νεαρά ζώα είναι πιο πρόθυμα να εκπαιδευτούν.

2. **Σταδιακά βήματα:** Στην αρχή πρέπει να συγκρατείται απλά το ρύγχος του ζώου, στη συνέχεια να εισάγεται ένα δάχτυλο στη στοματική κοιλότητα και τελικά να ξεκινά με ήπιους ρυθμούς το βούρτσισμα.

3. **Συνέπεια:** να αποτελέσει συνήθεια

4. **Να υπάρχει ανταμοιβή:** φαγητό, κεράσματα ή παιχνίδι ως ανταμοιβή θα αυξήσουν την πιθανότητα να γίνει αποδεκτό το βούρτσισμα από το ζώο.

5. **Συζητήστε τους κινδύνους:** Οι χειρισμοί στη στοματική κοιλότητα μπορεί να ενέχουν τον κίνδυνο να δαγκωθεί ο ιδιοκτήτης. Πρέπει να συζητείται πάντα με τους ιδιοκτήτες αυτός ο κίνδυνος, ως μέρος της συζήτησης σχετικά με το βούρτσισμα.

Η σωστή τεχνική βουρτσίσματος προϋποθέτει το κράτημα της βούρτσας με γωνία 45$^{o}$ σε σχέση με τον επιμήκη άξονα του δοντιού. Η βούρτσα τότε τοποθετείται στο ύψος των ούλων και κινείται κατά μήκος των οδοντικών τόξων εκτελώντας κυκλικές κινήσεις. Οι παρειακές επιφάνειες των δοντιών είναι ευκολότερα προσβάσιμες και ευτυχώς είναι οι σημαντικότερες αφού σε αυτές εναποτίθενται οι μεγαλύτερες μάζες τρυγίας. Βεβαιωθείτε ότι συμβουλεύετε τους ιδιοκτήτες να μην προσπαθήσουν να ανοίξουν το στόμα του κατοικιδίου τους στα πρώτα στάδια της διαδικασίας. Στα περισσότερα ζώα δεν αρέσει να τους ανοίγουν το στόμα και αυτό μπορεί να οδηγήσει σε προβολή αντίστασης. Οι ιδιοκτήτες θα πρέπει να καθοδηγούνται να ξεκινούν με το βούρτσισμα των παρειακών επιφανειών των δοντιών κρατώντας το στόμα κλειστό, ώστε η διαδικασία να ξεκινήσει αποτελεσματικά. Η πρόσβαση στα οπίσθια δόντια μπορεί να γίνει εισάγοντας απαλά τη βούρτσα εσωτερικά της παρειάς, βασιζόμενοι στην αφή και στην εμπειρία, ώστε να εξασφαλιστεί η σωστή τοποθέτησή της. Εάν το ζώο είναι δεκτικό, ο ιδιοκτήτης θα πρέπει να προχωρήσει στις υπερώιες/γλωσσικές επιφάνειες των δοντιών. Για τη διάνοιξη του στόματος τοποθετείστε τον αντίχειρα του βοηθητικού χεριού πίσω από τους κάτω κυνόδοντες, το σημείο αυτό αποτελεί το ασφαλέστερο για την τοποθέτηση του δακτύλου.

Σχετικά με τη συχνότητα, βούρτσιμα των δοντιών μία φορά την ημέρα φαίνεται πως είναι η ιδανική για την πρόληψη σχηματισμού πλάκας. Σε άλλη μελέτη εκτιμάται ότι το βούρτσισμα κάθε δύο μέρες μάλλον δεν είναι αποτελεσματικό για τον έλεγχο της ουλίτιδας. (Gorrel & Rawlings 1996) Άλλοι ερευνητές υποστηρίζουν πως το βούρτσισμα των δοντιών τρείς ημέρες την εβδομάδα αποτελεί την ελάχιστη συχνότητα για τη διατήρηση καλής στοματικής υγείας (Tromp *et al* 1986). Αντιθέτως, το βούρτσισμα μία φορά την εβδομάδα δε θεωρείται επαρκές για τη διατήρηση καλής στοματικής υγείας. Για ασθενή ζώα με εγκατεστημένη περιοδοντική νόσο απαιτείται καθημερινό βούρτσισμα για να διατηρηθεί καλή στοματική υγεία και μπορεί να συστηθεί και βούρτσισμα δύο φορές την ημέρα (Corba et al. 1986 a & b; Tromp et al. 1986; Gorrel & Rawlings 1996). Τέλος, πρέπει να σημειωθεί ότι η συνέπεια στη φροντίδα στο σπίτι είναι ζωτικής σημασίας. Εάν ο ιδιοκτήτης σταματήσει το βούρτσισμα για χρονικό διάστημα

μικρό όσο ένας μήνας, η ένταση της φλεγμονής των ούλων θα επιστρέψει στα επίπεδα των ασθενών ζώων στα οποία δεν έχει εφαρμοστεί θεραπεία (Ingham & Gorrel 2001).

## Αντισηπτικά για πλύσεις

Η επόμενη επιλογή στην ενεργητική φροντίδα στο σπίτι είναι η τοποθέτηση αντισηπτικών διαλυμάτων ή διαλυμάτων κατά της πλάκας. Το αντισηπτικό επιλογής είναι η χλωρεξιδίνη. Με εξαίρεση την Pseudomonas *spp.*, δεν είναι γνωστό άλλο είδος βακτηρίου που είναι ανθεκτικό σε αυτό το προϊόν, ενώ είναι ιδιαίτερα ασφαλές (Robinson 1995 Roudebush *et al* 2005). Αρκετές έρευνες δείχνουν ότι η χλωρεξιδίνη μειώνει την ουλίτιδα εάν τοποθετείται επισταμένα σε μακροχρόνια βάση (Hamp *et al* 1973 (a & b);, Tepe et al 1983; Hennet 2002). Η χλωρεξιδίνη δρα άμεσα και απορροφάται ελάχιστα συστηματικά, συνεπώς αποτελεί άριστη επιλογή ως αντισηπτικό της στοματικής κοιλότητας (Salas Campos *et al* 2000). Ένα επιπλέον προτέρημα αυτού του προϊόντος είναι η παρατεταμένη δράση του, καθώς δρα για 7 ώρες μετά τη χορήγησή του (Bonesvoll 1977; Cousido *et al* 2009). Ένα μειονέκτημα της χλωρεξιδίνης αποτελεί το γεγονός ότι δεν είναι εύγεστη σχετικά και αυτό μπορεί να δυσκολέψει τις προσπάθειες φροντίδας στο σπίτι (Holmstrolm *et al* 1998).

Η κατάλληλη χρήση του προϊόντος απαιτεί την τοποθέτηση μικρής μόνο ποσότητας από αυτό. Ιδανικά, το σκεύασμα θα πρέπει να τοποθετείται απευθείας στην επιφάνεια των δοντιών και στα ούλα. Στις περισσότερες περιπτώσεις, ωστόσο, οι περισσότεροι ιδιοκτήτες καταφέρνουν να το τοποθετήσουν ανάμεσα στην παρειά και τα ούλα.

Μία ακόμα επιλογή για ενεργητική φροντίδα του στόματος στο σπίτι είναι η χρήση διαλυτών αλάτων ψευδαργύρου. Σύμφωνα με έρευνες. Τα προϊόντα αυτά μπορούν να είναι αποτελεσματικά στη μείωση της βιομάζας της πλάκας. (Wolinsky *et al* 2000) Μια γέλη για κτηνιατρική χρήση που περιέχει ασκορβικά άλατα ψευδαργύρου, μειώνει αποδεδειγμένα την πλάκα και την ουλίτιδα (Clarke 2001), ενώ έχει το πλεονέκτημα ότι είναι άγευστη, γεγονός που μπορεί να διευκολύνει τη χορήγηση. Επιπλέον, το προϊόν περιέχει ασκορβικό οξύ που διεγείρει τη σύνθεση κολλαγόνου, το οποίο με τη σειρά του είναι πιθανό να βελτιώσει την επούλωση μετά την αποτρύγωση ή/και τις χειρουργικές επεμβάσεις (Murad *et al* 1981Pinnel *et al* 1987).

## Προληπτικές επικαλύψεις

Τέλος, μια ακόμα επιλογή ενεργητικής φροντίδας στο σπίτι είναι η τοποθέτηση εμπορικά διαθέσιμων προληπτικών επικαλύψεων. Ένας από τους τύπους επικαλύψεων αποτελείται από ένα πολυμερές ρητίνης που αποτρέπει την προσκόλληση της πλάκας υποουλικά, Με τον τρόπο αυτό μειώνεται η συσσώρευση της πλάκας και της τρυγίας (Sitzman C 2013). Ο δεύτερος τύπος, λειτουργεί μεταβάλλοντας την ηλεκτροστατική φόρτιση των δοντιών, δημιουργώντας υδρόφοβη επιφάνεια η οποία μειώνει την προσκόλληση πλάκας (Gengler 2005).

## Παθητική φροντίδα στο σπίτι

Η παθητική φροντίδα στο σπίτι απαιτεί ελάχιστη προσπάθεια από τον ιδιοκτήτη, οπότε είναι πιθανότερη η συμμόρφωσή του με τις σχετικές οδηγίες. Το γεγονός αυτό είναι σημαντικό, καθώς η συνέπεια σε βάθος χρόνου είναι το κλειδί για αποτελεσματική οδοντική φροντίδα στο σπίτι

(Ingham & Gorrel, 2001). Αντίστοιχα, ο βαθμός συνέπειας στο βούρτσισμα για τους ιδιοκτήτες που είναι πολύ ενθουσιώδεις κυμαίνεται γύρω στο 50% μετά από 6 μήνες (Miller & Harvey, 1994). Στην πραγματικότητα, σύμφωνα με μια έρευνα, η παθητική φροντίδα στο σπίτι μπορεί να υπερέχει συγκριτικά με την ενεργητική γιατί οι ιδιοκτήτες την εφαρμόζουν συχνότερα και για μεγαλύτερα διαστήματα (Vrieling *et al.,* 2005).

Συχνά, χρησιμοποιούνται συμπληρωματικά ή ως υποκατάστατα του βουρτσίσματος ειδικές τροφές, συμπληρώματα και κεράσματα. Τα προϊόντα αυτά και διάφορες τεχνικές θα πρέπει πάντα να χρησιμοποιούνται σε συνδυασμό με επαγγελματική οδοντιατρική φροντίδα. Οι μέθοδοι αυτές χαρακτηρίζονται ως «παθητική» φροντίδα στο σπίτι, υποδηλώνοντας ότι ο ιδιοκτήτης δεν απομακρύνει «ενεργά» την πλάκα, ούτε και τοποθετεί διαλύματα πλύσεων ή γέλες (Niemiec, 2013).

Οι ειδικές τροφές και τα κεράσματα που προορίζονται για οδοντιατρική χρήση μπορεί να συμβάλουν στον έλεγχο της πλάκας και της τρυγίας. Είναι σημαντικό να λαμβάνεται υπόψη ότι η τρυγία δεν είναι παθογόνος και ότι ο έλεγχος της πλάκας που βρίσκεται πάνω από τη γραμμή των ούλων δε βελτιώνει την περιοδοντική υγεία (Westfelt *et al*, 1998, , Niemiec 2008; DeBowes 2010). Παραδείγματος χάρη, τα άγρια σαρκοφάγα φαίνεται ότι έχουν σημαντικά μικρότερη εναπόθεση τρυγίας στα δόντια τους, αλλά έχουν όμοια επίπεδα περιοδοντικής νόσου σε σχέση με τα εξημερωμένα (Verstraete *et al*., 1996; Clarke & Cameron, 1998; Steenkamp & Gorrel, 1999). Επιπλέον, στον άνθρωπο έχει βρεθεί ότι κλινικά η πρόσφυση των περιοδοντικών ιστών δε σχετίζεται με την ποσότητα της εναπομένουσας τρυγίας (Sherman 1990). Επομένως, συστήνεται η χρήση προϊόντων που δρουν υποουλικά για καλύτερα αποτελέσματα (βλέπε παρακάτω).

**Κανονισμοί σχετικά με τις ζωοτροφές και το Κτηνιατρικό Συμβούλιο Στοματικής Υγείας (Veterinary Oral Health Council, VOHC)**

Πολλοί κατασκευαστές τροφών και κερασμάτων ισχυρίζονται ότι τα προϊόντα τους βελτιώνουν την οδοντική υγεία. Στους ισχυρισμούς τους συγκαταλέγονται η «απομάκρυνση της τρυγίας και της πλάκας», «η φρεσκάδα στην αναπνοή», «η διατήρηση της υγείας των ούλων» και «η συμβολή στην πρόληψη της περιοδοντικής νόσου» (Logan *et al*., 2006). Σύμφωνα με τον ισχύοντα κανονισμό για τον χαρακτηρισμό των προϊόντων , οι ισχυρισμοί σχετικά με τη δράση τους οφείλουν να είναι αληθείς, ορισμένοι από τους ισχυρισμούς είναι αρκετά ασαφείς ώστε να ενταχθούν κάτω από συγκεκριμένα νομοθετικά πλαίσια και πιθανώς παρέχουν περιορισμένα στοιχεία σχετικά με την αποτελεσματικότητά τους. Η Εταιρεία των Αμερικανών Λειτουργών Ελέγχου Τροφίμων (Association of American Feed Control Officials, AAFCO) και η Ευρωπαϊκή Ομοσπονδία Βιομηχανιών Τροφών Ζώων Συντροφιάς (European Pet Food Industry Federation, FEDIAF), δεν επιτρέπουν την αναγραφή σχετικών ισχυρισμών για την πρόληψη και τη θεραπεία οδοντικών (ή άλλων) παθήσεων στις τροφές και στα κεράσματα (AAFCO.org; FEDIAF.org) αν και ο AAFCO εξετάζει ισχυρισμούς σχετικά με την οδοντική τρυγία (AAFCO, 2010).

Η καλύτερη μέθοδος για να καθοριστεί εάν ένα προϊόν είναι αποτελεσματικό, είναι η αναζήτηση δημοσιευμένων ερευνητικών εργασιών που επικυρώνουν τους ισχυρισμούς των κατασκευαστών του. Εάν τέτοιου τύπου διαπιστεύσεις είναι διαθέσιμες, μπορεί ένα προϊόν να συστηθεί ως αποτελεσματικό, επομένως οι εμπορικοί αντιπρόσωποι θα πρέπει να παρέχουν τέτοιες ερευνητικές μελέτες. Το Κτηνιατρικό Συμβούλιο Στοματικής Υγείας (VOHC) (vohc.org) αποτελεί για τους πολυάσχολους κτηνιάτρους πολύτιμο εργαλείο σχετικά με τέτοιου είδους πληροφορίες. Το VOHC παρέχει αντικειμενικά κριτήρια με βάση τα οποία χαρακτηρίζονται

ως αποτελεσματικά, τα εμπορικά διαθέσιμα προϊόντα που πληρούν τις προκαθορισμένες προδιαγραφές για τον έλεγχο της συσσώρευσης πλάκας και τρυγίας στους σκύλους και στις. Με την έγκριση του VOHC διασφαλίζεται σε σημαντικό βαθμό, ότι μια τροφή ή ένα κέρασμα είναι αποτελεσματικό στην πρόληψη ή στη μείωση της πλάκας και της τρυγίας. Ωστόσο, όπως προαναφέρθηκε, οι δημοσιευμένες έρευνες και το VOHC αναφέρονται στην καταγραφή ενός συνολικού δείκτη για όλα τα δόντια, αλλά το επίπεδο της περιοδοντικής υγείας κάθε δοντιού μπορεί να βελτιώνεται ή όχι. Το VOHC δεν αποτελεί ελεγκτικό μηχανισμό και αποτελείται από αντιπροσώπους οδοντιατρικών κολλεγίων και συνεργαζόμενες ομάδες κτηνιάτρων. Το VOHC απαρτίζεται από εννέα κτηνιάτρους οδοντιάτρους και οδοντιάτρους με εμπειρία στο σχεδιασμό ερευνητικών πρωτοκόλλων και ερευνητικών εργασιών, καθώς και από ένα Διευθυντή που δεν έχει δικαίωμα ψήφου.

Το VOHC δεν δοκιμάζει αυτά τα προϊόντα, αλλά απαιτεί συγκεκριμένα πρωτόκολλά και προδιαγραφές και αξιολογεί τις ερευνητικές μελέτες. Η έρευνα πραγματοποιείται από την ίδια την εταιρεία και μια λεπτομερής αναφορά αυτής υποβάλλεται για κρίση. Ο τρόπος με τον οποίο οι εταιρείες υποστηρίζουν ότι το προϊόν τους βελτιώνει την υγεία των δοντιών και του περιοδοντίου μπορεί να είναι μηχανικός ή χημικός. Το VOHC προσφέρει ανεξάρτητη και αντικειμενική κριτική για τον έλεγχο των προϊόντων που υποβάλλονται σε αυτό για έγκριση. Ακόμη, επιβραβεύει με τη σφραγίδα του δύο κατηγορίες προϊόντων: εκείνα που συμβάλλουν στον έλεγχο της μικροβιακής πλάκας των δοντιών και εκείνα που συμβάλλουν στο έλεγχο της τρυγίας. Επιπλέον, για την έγκριση από το VOHC, θα πρέπει η σύσταση του προϊόντος να είναι ασφαλής για το ζώο, ώστε να το μασάει χωρίς να τραυματίζει τα δόντια του.

## Η επίδραση των τροφών στην στοματική υγεία

Η παθητική φροντίδα των δοντιών στο σπίτι δεν επαρκεί για τη διατήρηση της κλινικής υγείας των ούλων και αποτελεί μόνο ένα μέρος του προγράμματος ελέγχου της οδοντικής μικροβιακής πλάκας. Το μεγαλύτερο πρόβλημα με τα περισσότερα κεράσματα είναι ότι οι σκύλοι και οι γάτες δεν τα μασούν με όλα τα δόντια τους, συνεπώς κάποια από αυτά δεν συμμετέχουν στη διαδικασία και δεν ωφελούνται από αυτή. Η παθητική φροντίδα των δοντιών με τα κεράσματα είναι περισσότερο αποτελεσματική για τους γομφίους και τους προγομφίους, ενώ αντιθέτως η ενεργητική φροντίδα φαίνεται να είναι αποτελεσματικότερη στους τομείς και στους κυνόδοντες (Capik 2007). Συμπερασματικά, ο αποτελεσματικότερος έλεγχος της μικροβιακής πλάκας των δοντιών προκύπτει από το συνδυασμό του βουρτσίσματος των δοντιών και της χορήγησης κατάλληλων κερασμάτων.

### Κονσερβοποιημένη, ξηρή τροφή και τροφή που παρασκευάζεται στο σπίτι

Η διατροφή μπορεί να επηρεάσει το περιβάλλον της στοματικής κοιλότητας μέσω της διατήρησης της συνοχής των ιστών, της επίδρασής της στο μεταβολισμό των βακτηρίων της μικροβιακής πλάκας, της σύστασης και της ροής του σάλιου και της επαφής της τροφής με τα δόντια και τις επιφάνειες της στοματικής κοιλότητας (. Αποτελεί κοινή πεποίθηση στην ιατρική των ζώων συντροφιάς ότι η χορήγηση ξηρής τροφής στα ζώα μειώνει την ποσότητα της οδοντικής μικροβιακής πλάκας, ενώ η κονσερβοποιημένη τροφή ευνοεί τη συσσώρευσή της. Αυτό πιθανώς προκύπτει από το θεωρητικό «καθαρισμό» των δοντιών λόγω τής θραύσης της σκληρής κροκέτας κατά τη μάσηση. Επιπλέον, η ξηρή τροφή αφήνει λιγότερα χρήσιμα υπολείμματα για τα βακτήρια στη στοματική κοιλότητα και άρα μειώνει το ρυθμό εναπόθεσης

της μικροβιακής πλάκας στα δόντια. Παρόλα αυτά, πολλά ζώα που διατρέφονται με ξηρή τροφή του εμπορίου εξακολουθούν να παρουσιάζουν σημαντική εναπόθεση μικροβιακής πλάκας και τρυγίας στα δόντια και συνεπώς περιοδοντική νόσο (Harvey *et al.*, 1996 Logan *et al.*, 2006). Σε μια μελέτη του Watson (1994) σκύλοι και γάτες που διατρέφονταν με μαλακής σύστασης τροφή εμφάνιζαν περισσότερη πλάκα στα δόντια τους σε σχέση με σκύλους που έτρωγαν τροφή με περισσότερες ίνες. Σε άλλες μελέτες, όμως, τροφή με αυξημένη υγρασία δεν φάνηκε να έχει διαφορετική επίδραση στην εναπόθεση της μικροβιακής πλάκας και της τρυγίας στα δόντια συγκρινόμενη με συνήθη ξηρή τροφή (Boyce & Logan 1994; Harvey *et al.*, 1996). Τελικά, η ξηρή τροφή του εμπορίου φαίνεται πως σπάζει στην κοπτική ακμή των δοντιών, οδηγώντας σε ελάχιστη ή και καθόλου απομάκρυνση της πλάκας στην περιοχή ιδιαίτερου ενδιαφέροντος του δοντιού, κοντά στο χείλος των ελεύθερων ούλων (Westfelt, et al., 1998; Niemiec 2008; Niemiec, 2013). Άλλη μελέτη υποστηρίζει πως η χορήγηση τροφής που παρασκευάζεται στο σπίτι οδηγεί σε αυξημένη πιθανότητα εμφάνισης νοσημάτων της στοματικής κοιλότητας σε γάτες, συγκρινόμενη με κονσερβοποιημένη τροφή ή/και ξηρή τροφή του εμπορίου,. Αντίστοιχα, φαίνεται πως υπήρχε σημαντικό όφελος για σκύλους και γάτες οι οποίοι διατρέφονταν, τουλάχιστον κατά ένα μέρος με ξηρή τροφή, σε σχέση με εκείνους που διατρέφονταν αποκλειστικά με «σπιτική» τροφή (Buckley *et al.* 2011). Ακόμη, τα ευρήματα των Gawor et al (2006) έδειξαν πως γάτες οι οποίες διατρέφονταν με ξηρή τροφή εμφάνιζαν ελαφρότερη περιοδοντική νόσο, σημαντικά λιγότερη τρυγία των δοντιών ή λεμφαδενοπάθεια, σε σχέση με εκείνες που έτρωγαν μαλακή ή «σπιτική» τροφή.

Ειδικά για την ξηρή τροφή, το μέγεθος, η υφή και η σύσταση της κροκέτας φαίνεται πως επηρεάζουν σημαντικά την επίδρασή της στη στοματική κοιλότητα. Η επίδραση αυτή συμπεριλαμβάνει τη διαφοροποίηση στους βακτηριακούς πληθυσμούς της μικροβιακής πλάκας, τον «καθαρισμό» των δοντιών και τη διατήρηση της συνοχής των ιστών. Ακόμη, η παρουσία διαιτητικών ινών «ασκεί» τα ούλα, διεγείρει την κερατινοποίησή τους και έχει κάποια επίδραση στην καθαριότητα των δοντιών (Logan 2006). Οι διαιτητικές ίνες μπορεί να επηρεάσουν την εναπόθεση πλάκας και τρυγίας, αλλά οι περισσότερες κροκέτες του εμπορίου θρυμματίζονται όταν το ζώο τις δαγκώνει, οπότε εμφανίζουν μικρό ή και μηδενικό αποτέλεσμα στον αυτοκαθαρισμό των δοντιών (Logan et al. 2010)..

## Ειδικές οδοντιατρικές δίαιτες

Ορισμένες από τις ξηρές τροφές του εμπορίου για ενήλικους σκύλους και γάτες, σε αντίθεση με τις συνήθεις, έχουν παρασκευαστεί ώστε να συμβάλλουν στον αυτοκαθαρισμό των δοντιών. Οι κροκέτες αυτές είναι μεγαλύτερου μεγέθους και διαφορετικής υφής, ώστε να διεγείρεται η μάσηση και να αυξάνεται σε μεγάλο βαθμό η επαφή τους με τις οδοντικές επιφάνειες. Τροφές οι οποίες διαθέτουν το κατάλληλο σχήμα, μέγεθος και φυσική δομή μπορούν να συμβάλλουν στον έλεγχο της οδοντικής μικροβιακής πλάκας και της τρυγίας ( Jensen *et al* 1995; Logan, 2006). Πιστεύεται ακόμη, ότι ο τύπος των ινών που περιέχονται στις ειδικές οδοντιατρικές δίαιτες συμβάλλει ώστε να «ασκούνται» τα ούλα, να διεγείρεται η κερατινοποίησή τους και να «καθαρίζονται» τα δόντια (Logan *et al* 2010). Μια σημαντική παρατήρηση, όμως, είναι ότι ενώ τα προϊόντα αυτά μειώνουν την εναπόθεση της πλάκας και της τρυγίας, συνήθως είναι πιο αποτελεσματικά στις κορυφές των οδοντικών φυμάτων και όχι κοντά στο χείλος των ελεύθερων ούλων. Εάν η τροφή έχει σχεδιαστεί σωστά, το δόντι βυθίζεται μέσα στην κροκέτα πριν αυτή θρυμματιστεί. Καθώς εισέρχεται μέσα σε αυτή οι ίνες τρίβονται απαλά επάνω στις οδοντικές επιφάνειες και κατ' αυτό τον τρόπο απομακρύνουν την πλάκα ( Jensen *et al.*, 1995). Μελέτες έχουν δείξει ότι κάποιες ειδικές οδοντιατρικές δίαιτες παρέχουν σημαντικό έλεγχο στην

εναπόθεση της πλάκας και της τρυγίας, αλλά και στην αλλαγή χρώματος των δοντιών στις γάτες και στους σκύλους, ειδικά εάν χορηγούνται μετά την αποτρύγωση και τη στίλβωση των δοντιών ( Jensen *et al.* 1995; Logan *et al.* 2002). Προς το παρόν, μόνο μια από αυτές τις ειδικές δίαιτες έχει παρουσιάσει αποδείξεις ότι η χορήγησή της επιδρά θετικά στη φλεγμονή των ούλων. Σε μια εξαμηνιαία μελέτη, κατά την οποία συγκρίθηκε η ειδική δίαιτα με μια τυπική δίαιτα συντήρησης, η πλάκα και η φλεγμονή των ούλων ήταν κατά 33% μειωμένη στα ζώα στα οποία χορηγούνταν η ειδική δίαιτα (Logan *et al.*, 2002). Οι τροφές αυτές, συνήθως, είναι τροφές συντήρησης με υψηλή περιεκτικότητα σε ίνες, άρα όχι κατάλληλες για αναπτυσσόμενα, έγκυα ή θηλάζοντα ζώα ή για ζώα που για οποιοδήποτε λόγο χρειάζονται υψιθερμιδική τροφή. Οι ειδικές οδοντιατρικές δίαιτες προορίζονται να αποτελούν την κύρια πηγή τροφής για τα ζώα. Σύμφωνα με σχετική μελέτη, τα καλύτερα αποτελέσματα επιτυγχάνονται όταν η ειδική δίαιτα είναι και η κυρίως τροφή του ζώου, αλλά εξακολουθεί να αποδίδει, έστω και με κλιμακωτά μειούμενα αποτελέσματα, αν αποτελεί το 75%, το 50% ή ακόμα και το 25% της συνολικής πρόσληψης θερμίδων. Η χρήση, όμως, της ειδικής δίαιτας ως κέρασμα του σκύλου ή της γάτας δεν αναμένεται να έχει κάποιο θετικό αποτέλεσμα (Hale 2003).

## Ειδικά κεράσματα

Τα συνηθισμένα κεράσματα σε μορφή ψημένου μπισκότου και τα μασώμενα παιχνίδια (π.χ. παιχνίδια κατασκευασμένα από ή σχοινί) δεν φαίνεται να συμβάλλουν με κάποιο τρόπο στην πρόληψη της περιοδοντίτιδας (Roudebush *et al.*, 2005). Αντίθετα, οδοντικά κεράσματα κατασκευασμένα από συμπιεσμένο σιτάρι, άλλα με ενσωματωμένη κυτταρίνη και κεράσματα από δέρμα συμβάλλουν θετικά στην πρόληψη της περιοδοντικής νόσου (Hennet P 2001; Roudebush et al., 2005; Stookey 2009; Beynen et al., 2011; Hooijberg et al., 2015). Επιπλέον, η προσθήκη χλωρεξιδίνης φαίνεται ότι συμβάλλει στην μείωση της πλάκας σε μελέτες που έγιναν σε ζώα. (Rawlings 1998) Κάποια από τα προϊόντα αυτά έχουν λάβει έγκριση από τον VOHC, ωστόσο αυτά προορίζονται μόνο για σκύλους, καθώς αντίστοιχα προϊόντα εγκεκριμένα από τον VOHC, τα οποία αποδεδειγμένα μειώνουν την μικροβιακή πλάκα στις γάτες δεν υπάρχουν (vohc.org). Από τα διαθέσιμα προϊόντα ελάχιστα μόνο έχει αποδειχθεί κλινικά ότι συμβάλλουν στη βελτίωση της ουλίτιδας (Gorrel & Bierer 1999; Gorrel et al. 1999; Brown & McGenity 2005; Stookey 2009, Clarke DE et al 2011, Quest BW 2013). Δυστυχώς, τα ειδικά κεράσματα δεν μπορούν να βοηθήσουν στον αποτελεσματικό καθαρισμό των κυνοδόντων και των τομέων

## Κίνδυνοι από τη χρήση των ειδικών κερασμάτων

Αν και ασυνήθιστη επιπλοκή, έχει αναφερθεί σε σκύλους και ειδικότερα σε μικρόσωμες φυλές η έμφραξη του οισοφάγου από τη χρήση ειδικών κερασμάτων (Leib & Sartow, 2008). Επίσης, έχουν αναφερθεί δύο περιστατικά παγίδευσης της γλώσσας σε παιχνίδια με κυκλικό άνοιγμα στο κέντρο (Rubio *et al.* 2010). Κάποια από τα κεράσματα είναι σχετικά υψιθερμιδικά και μπορούν να συμβάλλουν στην αύξηση του βάρους και σε παχυσαρκία, εάν οι θερμίδες τους δεν συνυπολογίζονται στον υπολογισμό των ημερήσιων θερμίδων που ενδείκνυται να προσλαμβάνει το ζώο. Ακόμη, η υπερβολική κατανάλωση κερασμάτων μπορεί να δημιουργήσει ανισορροπία στη δίαιτα του ζώου, καθώς συνήθως δεν αποτελούν πλήρη πηγή θρεπτικών συστατικών.). Τα κεράσματα αυτά, καθώς μασώνται και καταπίνονται από τα ζώα, μπορούν να προκαλέσουν γαστρεντερικές διαταραχές σε κάποια από αυτά.

Προϊόντα τα οποία έχουν πολύ σκληρή σύσταση, όπως τα κέρατα, οι οπλές ή τα πλαστικά κόκκαλα, υπάρχει κίνδυνος να οδηγήσουν σε κατάγματα δοντιών. Η Βρετανική Οδοντιατρική Κτηνιατρική Εταιρεία (BVDA) επισημαίνει ότι «Πολλοί οδοντίατροι κτηνίατροι έχουν παρατηρήσει κατάγματα δοντιών και ιδιαιτέρως του 4ου προγομφίου της άνω γνάθου, μετά από κατανάλωση οπλών» (BVDA 2017). Κάποιες τεχνικές που συστήνονται για την εκτίμηση της σκληρότητας των κερασμάτων συμπεριλαμβάνουν τη δυνατότητα χάραξης αυτών με το νύχι ενός δακτύλου χεριού ή εάν είναι ανεκτό το χτύπημα αυτών επάνω στο γόνατο (Hale, 2003).

## Πρόσθετα

Κάποιες δίαιτες ή κεράσματα περιέχουν αντισηπτικές ουσίες ή άλλα πρόσθετα για να καθυστερούν ή να αναστέλλουν τη συσσώρευση της πλάκας και της τρυγίας. Το sodium hexametaphosphate (HMP) σχηματίζει διαλυτά σύμπλοκα με τα κατιόντα (όπως το ασβέστιο) και μειώνει την ποσότητα του διαθέσιμου ασβεστίου για το σχηματισμό τρυγίας (White *et al.*, 2002; Hennet, 2007). Μάλιστα, σύμφωνα με τους Stookey et al., (1995), όταν το HMP προστίθεται σε ξηρή τροφή μειώνει την τρυγία σε ποσοστό που πλησιάζει στο 80%. Παρόλα αυτά, πρέπει να επισημανθεί ότι η τρυγία δεν διαδραματίζει μείζονα ρόλο στην εξέλιξη της ουλίτιδας. Άλλες μελέτες βέβαια, δεν έδειξαν κάποια διαφορά στην ποσότητα της πλάκας και της τρυγίας μεταξύ σκύλων που έτρωγαν επί 3 εβδομάδες καλυμένα με HMP μπισκότα και των μαρτύρων (Stookey et al. 1996; Logan et al., 2010). Δεν πρέπει να παραβλέπεται δε, ότι η ποσότητα του νατρίου και του φωσφόρου που περιέχεται στο HMP μπορεί να επηρεάσει αρνητικά την υγεία ζώων τα οποία πάσχουν από κλινική ή υποκλινική νεφρική νόσο.

Η προσθήκη αντισηπτικών ουσιών σε κεράσματα ή σε πρόσθετα του νερού των ζώων είναι μια προσφιλής μέθοδος για την αντιμετώπιση της περιοδοντικής νόσου. Παρόλα αυτά, όπως αναφέρθηκε και παραπάνω, τα βακτήρια τα οποία είναι οργανωμένα στη μικροβιακή οδοντική πλάκα, εμφανίζουν ανθεκτικότητα σε συγκεντρώσεις αντισηπτικών ουσιών έως 500.000 φορές μεγαλύτερη από εκείνη που θα κατέστρεφε μονήρη βακτήρια (Elder et al. 1995; Socransky et al., 2000; Quirynen et al. 2006). Συνεπώς, ενώ η αντισηπτική ουσία πιθανώς εμφανίζει θετικό αποτέλεσμα εναντίον μονήρων βακτηρίων, είναι αναποτελεσματική στον έλεγχο της πλάκας.

Έχει αποδειχθεί ότι η χλωρεξιδίνη είναι αποτελεσματική, ως αντισηπτικό της στοματικής κοιλότητας το οποίο περιορίζει την ανάπτυξη της πλάκας, ειδικά όταν χρησιμοποιείται ως διάλυμα έκπλυσης πριν την αποτρύγωση ή διεγχειρητικά (Roudebush *et al.*, 2005), αν και μπορεί να αυξήσει την ενασβεστίωση της μικροβιακής πλάκας σε τρυγία (Hale 2003). Από την άλλη πλευρά, το πιθανότερο είναι πως κατά την έπλυση με το διάλυμα χλωρεξιδίνης δεν επιτυγχάνεται ο επιθυμητός χρόνος επαφής με τις οδοντικές επιφάνειες. Επιπρόσθετα, τα αποτελέσματα των διαφόρων μελετών σχετικά με την αποτελεσματικότητα της χλωρεξιδίνης ποικίλουν, για παράδειγμα σε μια σχετική μελέτη φαίνεται πως η προσθήκη της σε κεράσματα από δέρμα ζώων δεν αύξησαν την αποτελεσματικότητά τους (Rawlings 1998; Brown and McGenity, 2005). Εκτός της χλωρεξιδίνης, ένα νέο πρόσθετο στα ειδικά κεράσματα με δράση ενάντια στη μικροβιακή πλάκα, το delmopinol, φαίνεται να μειώνει τη συσσώρευση πλάκας και τρυγίας (Claydon N et al 1996). Ωστόσο, δεν είναι εξίσου αποτελεσματικό με τη χλωρεξιδίνη (Reddy R 2017).

Σε κάποια προϊόντα χρησιμοποιούνται, επίσης, ενζυμικά συστήματα τα οποία μπορεί να περιέχουν οξειδάση της γλυκόζης, λακτοπεροξειδάση, λυζοζύμη ή και λακτοφερίνη (Logan *et al.* 2003).Αυτά τα συστήματα είναι εκτενώς μελετημένα στον άνθρωπο αλλά οι ενδείξεις για την αποτελεσματικότητά τους ως αντιμικροβιακών παραγόντων στη στοματική κοιλότητα των σκύλων και των γατών δεν είναι ισχυρές (Hale 2003).

## Πρόσθετα νερού

Στη μελέτη του Clarke (2006) διερευνήθηκε η επίδραση της προσθήκης ξυλιτόλης στο νερό γατών και παρατηρήθηκε μείωση στη συσσώρευση της πλάκας και της τρυγίας. Υπάρχει, όμως, η ανησυχία για πιθανή πρόκληση υπογλυκαιμίας από τη χρήση της ξυλιτόλης και αποτελεί περιορισμό στην καθημερινή χρήση της. Παρόλα αυτά, η συγκέντρωση της ουσίας αυτής στα προϊόντα για κτηνιατρική χρήση είναι χαμηλή, όταν χρησιμοποιείται σύμφωνα με τη συνιστώμενη δόση (Anthony 2011). Σε αυτή την κατηγορία συγκαταλέγονται και ορισμένα άλλα προϊόντα, χωρίς δημοσιευμένες έρευνες για την αποτελεσματικότητά τους. Ωστόσο, ορισμένα έχουν την έγκριση του VOHC.

## Έλλειψη βιταμινών και μεταλλικών στοιχείων

Η έλλειψη των βιταμινών A, C, D και από τις βιταμίνες του συμπλέγματος B του φολικού οξέος, της νιασίνης, του παντοθενικού οξέος και της ριβοφλαβίνης έχει συσχετιστεί με την ουλίτιδα (Logan *et al*. 2010). Δίαιτα φτωχή σε ασβέστιο μπορεί να οδηγήσει σε διατροφικό δευτερογενή υπερπαραθυρεοειδισμό, ο οποίος μπορεί να προκαλέσει περιοδοντική νόσο (Logan & Allen 2003). Οι βιταμίνες και τα μέταλλα που προαναφέρθηκαν είναι επαρκή σε δίαιτες οι οποίες ακολουθούν τις οδηγίες της AAFCO ή της FEDIAF, αλλά μπορεί να είναι ανεπαρκείς σε δίαιτες που δεν ακολουθούν τις οδηγίες αυτές, όπως πολλές σπιτικές δίαιτες.

## Φυσικές δίαιτες και χορήγηση ωμών οστών

Οι υπέρμαχοι της χορήγησης ωμών οστών υποστηρίζουν ότι αυτή βελτιώνει την καθαριότητα των δοντιών των σκύλων και των γατών. Ακόμη υποστηρίζεται ότι η διατροφή με εμπορικές τροφές συμβάλλει στο μεγάλο επιπολασμό της περιοδοντικής νόσου στους οικόσιτους σκύλους και γάτες. Παρόλα αυτά, μελέτη που πραγματοποιήθηκε σε αλεπούδες οι οποίες διατρέφονταν με ωμά πτώματα, στα οποία συμπεριλαμβάνονταν και ωμά κόκκαλα, έδειξε ότι τα ζώα είχαν διάφορου βαθμού περιοδοντική νόσο, καθώς και κατάγματα δοντιών σε μεγάλη συχνότητα (Robinson & Gorrel, 1997). Σε άλλη μελέτη που πραγματοποιήθηκε σε κρανία 29 άγριων σκύλων της Αφρικής, οι οποίοι διατρέφονταν με «φυσική τροφή» και κυρίως με άγριες αντιλόπες, επίσης παρουσίαζονταν στοιχεία περιοδοντικής νόσου (41%), εκτεταμένη αποτριβή των δοντιών (83%) και κατάγματα δοντιών (48%) (Steenkamp & Gorrel, 1999). Μια ακόμη μελέτη πραγματοποιήθηκε σε μικρού μεγέθους άγριες γάτες του νησιού Marion της Νότιας Αφρικής, οι οποίες διατρέφονταν με μια ποικιλία φυσικών τροφών (κυρίως πουλιά). Στις γάτες αυτές παρατηρήθηκε περιοδοντική νόσος σε ποσοστό 61%, παρόλο που μόλις το 9% εμφάνιζαν εναπόθεση τρυγίας (Verstraete *et al* 1996). Σε μια μελέτη σε άγριες γάτες της Αυστραλίας, οποίες διατρέφονταν με μικτή φυσική δίαιτα, παρατηρήθηκε μικρότερη εναπόθεση τρυγίας από ότι στις οικόσιτες γάτες οι οποίες έτρωγαν ξηρή τροφή του εμπορίου. Όμως, και πάλι δεν παρατηρήθηκε σημαντική διαφορά μεταξύ των δύο ομάδων γατών στον επιπολασμό της περιοδοντικής νόσου (Clarke & Cameron, 1998). Τέλος, σε μια μελέτη σε οκτώ σκύλους φυλής Beagle στους οποίους χορηγούνταν φλοιώδες οστό (βόειο μηριαίο οστό) υπήρχε σαφής βελτίωση στη συσσώρευση τρυγίας, αλλά καμία σημαντική επίπτωση στη μικροβιακή πλάκα των δοντιών (Marx *et al*, 2016).

Οι μελέτες αυτές δείχνουν ότι η κατανάλωση ωμών οστών μπορεί να προσφέρει κάποια προστασία στα ζώα σε σχέση με την συσσώρευση τρυγίας στα δόντια του, όμως, δεν υπάρχουν

προς το παρόν δημοσιευμένες μελέτες οι οποίες να υποστηρίζουν ότι προσφέρουν στην πρόληψη της περιοδοντικής νόσου. Και βέβαια δεν πρέπει να παραβλέπεται ο κίνδυνος πρόκλησης καταγμάτων δοντιών και πιθανώς της μετάδοσης ζωονόσων (LeJeune & Hancock, 2001; Lenz *et al*, 2009).

## Προβιοτικά

Στην περιοδοντίτιδα του ανθρώπου έχει παρατηρηθεί ότι αυξάνεται ένας σημαντικός φλεγμονώδης παράγοντας, το οξείδιο του Αζώτου (NO) (Matejka *et al.* 1998; Lappin *et al.* 2000; Hirose *et al* 2001) και παράγοντες οι οποίοι παρεμποδίζουν την παραγωγή του NO ή τις συνέπειες της παρουσίας του, μπορεί να είναι θεραπευτικά πολύτιμοι (Paquette & Williams 2000). Ο *Lactobacillus brevis (L brevis)* είναι ένα προβιοτικό βακτήριο, το οποίο περιέχει υψηλά επίπεδα arginine deiminase. Τα υψηλά επίπεδα arginine deiminase αναστέλουν την παραγωγή NO λόγω του ανταγωνισμού με τη συνθάση του οξειδίου του Αζώτου για το ίδιο υπόστρωμα της αργινίνης. Μελέτες σε ανθρώπους έδειξαν ότι η τοπική εφαρμογή προβιοτικών τα οποία περιέχουν *L brevis* μείωσαν κάποιους μεσολαβητές της φλεγμονής στην περιοδοντίτιδα (Leraido *et al*, 2010). Μελέτες στις οποίες χρησιμοποιήθηκαν προβιοτικά για την αντιμετώπιση της περιοδοντικής νόσου στον άνθρωπο έδειξαν βελτίωση της υγείας των ούλων, με γνώμονα τη μείωση της αιμορραγίας των ούλων. Τα στελέχη προβιοτικών που χρησιμοποιήθηκαν συμπεριελάμβαναν *L. reuteri strains, L. brevis (CD2), L. casei Shirota, L. salivarius WB21, Bacillus subtilis, L. reuteri* και *L. brevis* (Haukioja, 2010). Πρώτα αποτελέσματα μιας μελέτης τοπικής χρήσης του *L. Brevis* σε σκύλους έδειξαν μείωσης της διείσδυσης φλεγμονωδών παραγόντων στα ούλα (Vullo 2014).

## Συμπεράσματα:

Η φροντίδα των δοντιών στο σπίτι είναι ιδιαίτερα σημαντική για τη θεραπεία της περιοδοντικής νόσου, αλλά δυστυχώς συχνά αγνοείται. Το κλειδί για την συμμόρφωση των ιδιοκτητών με την φροντίδα των δοντιών στο σπίτι είναι η έγκαιρη και συνεχής ενημέρωσή τους. Υπάρχουν πολλές επιλογές, αλλά το βούρτσισμα των δοντιών παραμένει η καλύτερη από αυτές. Παρόλο που ο κοινός μύθος ότι η ξηρή τροφή καθαρίζει τα δόντια είναι ελκυστικός, φαίνεται πως η συνήθης ξηρή τροφή του εμπορίου δεν μειώνει σημαντικά το κίνδυνο περιοδοντίτιδας. Οι ειδικές οδοντιατρικές δίαιτες ή τα ειδικά κεράσματα πιθανώς ωφελούν στην πρόληψη της νόσου, συστήνεται, όμως, να χρησιμοποιούνται προϊόντα για τα οποία υπάρχει δημοσιευμένη μελέτη σε έγκριτα περιοδικά ή/και σφραγίδα έγκρισης από το VOHC, ειδικά για την μικροβιακή πλάκα των δοντιών. Τα προϊόντα θα πρέπει να απομακρύνουν την πλάκα από όλη την επιφάνεια των δοντιών και υποουλικά. Η χορήγηση στα ζώα κοινής ξηρής τροφής του εμπορίου ή ωμών κόκκαλων, μπορεί να μειώνει την ποσότητα της τρυγίας επάνω στα δόντια, αλλά δεν υπάρχουν επαρκείς αποδείξεις ότι μειώνει και τον κίνδυνο πρόκλησης περιοδοντίτιδας.

## Σημεία κλειδιά:

- Συστήνεται η καθημερινή φροντίδα των δοντιών στο σπίτι, καθώς η πλάκα συσσωρεύεται μέσα σε 24 ώρες.

- Χωρίς την φροντίδα στο σπίτι, η αποτελεσματικότητα της θεραπείας της περιοδοντικής νόσου στο ιατρείο περιορίζεται.

- Το χρυσό στάνταρτ είναι το βούρτσισμα των δοντιών και είναι πιο αποτελεσματικό στα πρόσθια δόντια.

- Η παθητική φροντίδα στο σπίτι μπορεί να είναι ή να μην είναι αποτελεσματική, αλλά και όταν είναι ωφελούνται κυρίως τα οπίσθια δόντια.

- Η συνήθης ξηρή τροφή για σκύλους δεν είναι ωφέλιμη για τη στοματική υγεία.

- Φαίνεται πως ο συνδυασμός ενεργητικής (βούρτσισμα) και παθητικής φροντίδας στο σπίτι είναι η καλύτερη και αποτελεσματικότερη επιλογή.

# Κεφάλαιο 6

## Κεφάλαιο 6 Ακτινολογία δοντιών

Η ακτινογράφηση όλων των δοντιών αποτελεί τμήμα της διαγνωστικής προσέγγισης του οδοντιατρικού ασθενούς ζώου, ειδικά εάν το ζώο προσκομίζεται για πρώτη φορά ή εάν η κλινική κατάστασή του έχει αλλάξει δραματικά από την τελευταία επίσκεψή του. Τα οδοντικά ακτινογραφήματα βοηθούν στη διάγνωση και καθοδηγούν τη θεραπεία, είναι ακόμη σημαντικό τμήμα του ιατρικού φακέλου του ζώου και αποτελούν πολύτιμο βοήθημα στην κατανόηση της πάθησης από τους ιδιοκτήτες και στην εκπαίδευσή τους. Σύμφωνα με τους Verstraete et al (1998a, b) (βλέπε στο κεφάλαιο της παθολογίας της στοματικής κοιλότητας), η ακτινογράφηση όλων των δοντιών αποκαλύπτει περισσότερο από 40% επιπλέον παθολογικά ευρήματα, σε σχέση με την κλινική εξέταση. Συχνά ο ελεύθερος επαγγελματίας, λόγω κόστους, αναγκάζεται να ισορροπεί την επιθυμία του να ακτινογραφήσει όλα τα δόντια, με τις οικονομικές δυνατότητες του ιδιοκτήτη. Παρόλα αυτά, η ακτινογράφηση, τουλάχιστον των δοντιών τα οποία έχουν διαγνωστεί με κάποια πάθηση κατά την κλινική εξέταση, είναι υποχρεωτική.

### Εξοπλισμός και τεχνικές

Για την ακτινογράφηση των δοντιών απαιτείται μια οδοντιατρική ακτινογραφική μονάδα (σταθεροποιημένη στον τοίχο, τροχήλατη ή φορητή) και ένα σύστημα εμφάνισης των ακτινογραφιών (συμβατικό ενδοστοματικό οδοντιατρικό φιλμ, «άμεση» ψηφιακή ακτινογραφία (DR), ή υπολογιστική ακτινογραφία (CR) (Niemiec 2010, Niemiec *et al* 2004, Wiggs Lobprise 1997). Όμως, στις χώρες κατηγορίας 1, χρησιμοποιούνται και ακτινογραφικά μηχανήματα για εξωστοματικές ακτινογραφίες και μπορούν να παρέχουν διαγνωστικές πληροφορίες (Mulligan TM et al 1998) (βλέπε κεφάλαιο εξοπλισμού).

Χρησιμοποιούνται τρεις συνήθεις τεχνικές για να ληφθούν οδοντιατρικές ακτινογραφίες: η παράλληλη τεχνική (από το μέσο του σώματος της κάτω γνάθου και οπισθίως), εξωστοματική ή σχεδόν παράλληλη τεχνική (οπίσθιο τμήμα της άνω γνάθου) και η τεχνική της διχοτόμου της γωνίας, για όλες τις άλλες περιοχές (Wiggs & Lobprise 1997; Oaks 2000; Niemiec et al. 2004; Niemiec & Furman 2004; AVDC 2016a). Όλες οι ακτινογραφίες λαμβάνονται με το ασθενές ζώο υπό γενική αναισθησία (βλέπε κεφάλαιο αναισθησίας).

### Παράλληλη τεχνική

Το ακτινογραφικό πλακίδιο ή το ψηφιακό ή το πλακίδιο φωσφόρου τοποθετείται ενδοστοματικά, γλωσσικά των δοντιών τα οποία πρόκειται να ακτινογραφηθούν, με τρόπο ώστε το πλακίδιο να είναι παράλληλο με τον επιμήκη άξονα των δοντιών αυτών. Το πλακίδιο πρέπει να τοποθετείται έτσι ώστε να προβάλλει κοιλιακά του κάτω χείλους της κάτω γνάθου και ραχιαία της μύλης του/των δοντιών. Όταν πρόκειται να απεικονιστούν μεγάλου μεγέθους δόντια με πλακίδιο μεγέθους 2, πιθανώς απαιτούνται δύο ακτινογραφίες. Γύρω από τα δόντια που ακτινογραφούνται θα πρέπει να υπάρχει περιθώριο 3 mm

132

στο ακτινογραφικό πλακίδιο. Ο κώνος του ακτινογραφικού μηχανήματος τοποθετείταιμε τρόπο ώστε η κεντρική ακτίνα των ακτίνων χ να είναι κάθετη στο πλακίδιο **(Εικόνα 132, μαύρες γραμμές)** και όσο το δυνατόν πιο κοντά στο ακτινογραφούμενο αντικείμενο (δόντι) **(Εικόνα 133).** Τελικά, πρέπει να επιβεβαιώνεται ότι η περιοχή ενδιαφέροντος βρίσκεται εντός της περιφέρειας του κώνου (AVDC 2016a).

133α

133β

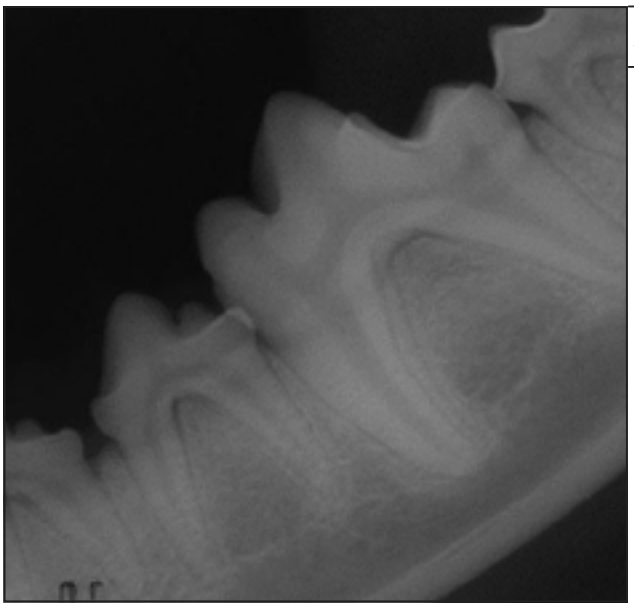

## Τεχνικής της διχοτόμου της γωνίας

Η τεχνική της διχοτόμου της γωνίας χρησιμοποιείται όταν το πλακίδιο δεν μπορεί να τοποθετηθεί παράλληλα με το δόντι και κάθετα στις ακτίνες χ, λόγω της ανατομίας της στοματικής κοιλότητας και των δοντιών – π.χ. γιά όλα τα δόντια της άνω γνάθου και τα πρόσθια δόντια της κάτω γνάθου. Το πλακίδιο τοποθετείται με τέτοιο τρόπο ώστε η κορυφή του να ακουμπά στη μύλη του υπό εξέταση δοντιού, ενώ το υπόλοιπο πλακίδιο εφάπτεται στους μαλακούς ιστούς του στόματος και της υπερώας. Παρατηρείται η γωνία που

134

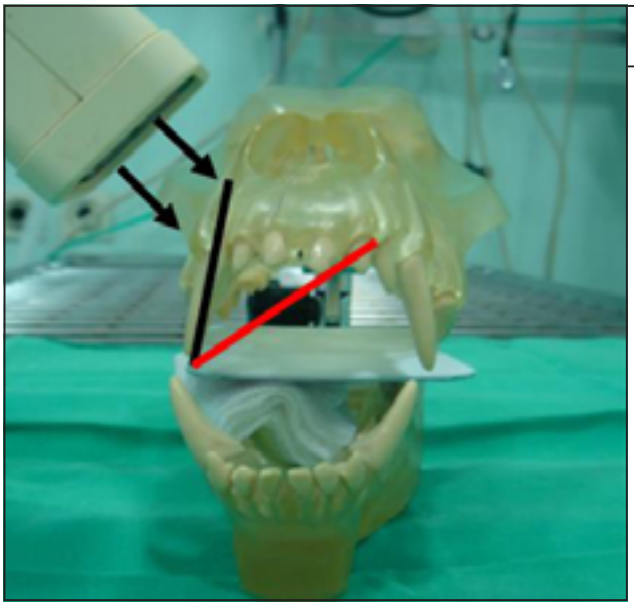

σχηματίζεται από τον επιμήκη άξονα (άξονας που εκτείνεται από την κορυφή της μύλης μέχρι το ακρορρίζιο) του προς ακτινογράφηση δοντιού **(Εικόνα 134, μαύρη γραμμή)** και το επίπεδο του πλακιδίου. Ακολούθως διχοτομείται η γωνία αυτή από νοητή γραμμή **(Εικόνα 134 κόκκινη γραμμή)** και τοποθετείται ο κώνος του ακτινογραφικού μηχανήματος ώστε η κεντρική ακτίνα των ακτίνων χ να είναι κάθετη στη νοητή αυτή διχοτόμο γραμμή **(Εικόνα 134, μαύρα βέλη)**. Ο κώνος του ακτινογραφικού μηχανήματος τοποθετείται όσο το δυνατόν πιο κοντά στο δόντι και επιβεβαιώνεται ότι τα υπό εξέταση δόντια βρίσκονται εντός της περιφέρειας του κώνου (AVDC 2016a). Εάν χρησιμοποιείται πλακίδιο μεγέθους 4 ή 5 ο κώνος απομακρύνεται ελαφρώς από το δόντι και τη γνάθο, ώστε οι αποκλίνουσες ακτίνες να ακτινοβολήσουν όλο το πλακίδιο. Αντίθετα, εάν τοποθετηθεί πολύ κοντά μέρος του πλακιδίου δεν ακτινοβολείται.

*135α*

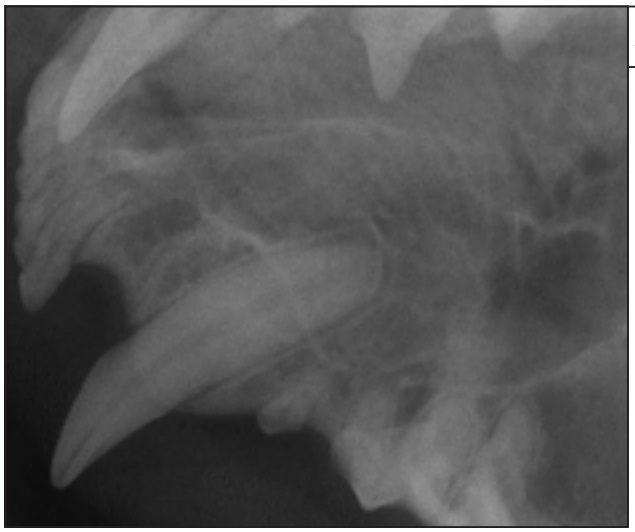

*135β*

## Εξωστοματική τεχνική

Η εξωστοματική και σχεδόν παράλληλη τεχνική χρησιμοποιείται για την ακτινογράφηση των προγομφίων και του γομφίου της άνω γνάθου στις γάτες, ώστε να αποφεύγεται η απεικόνιση του ζυγωματικού τόξου επάνω στις ρίζες των δοντιών του οπίσθιου τμήματος της άνω γνάθου. Η προβολή του ζυγωματικού τόξου στις ρίζες των δοντιών αυτών είναι συχνό φαινόμενο κατά την ακτινογράφηση με την τεχνική της διχοτόμου της γωνίας (Oaks 2000; Niemiec & Furman 2004; AVDC 2016a). Η γάτα τοποθετείται σε πλάγια κατάκλιση και το πλακίδιο κάτω από το κεφάλι και την άνω γνάθο της γάτας (η πλευρά της άνω γνάθου που πρόκειται να ακτινογραφηθεί είναι σε επαφή με το πλακίδιο και το τραπέζι). Το στόμα της γάτας διατηρειται ανοιχτό με έναν ήπιας πίεσης στοματοδιαστολέα (ο στοματοδιαστολέας θα πρέπει να χρησιμοποιείται για μικρό χρονικό διάστημα – π.χ. μόνο

όσο απαιτείται για την ακτινογράφηση – ώστε να αποφεύγονται οι επιπλοκές που συνοδεύουν τη χρήση στοματοδιαστολέα – βλέπε κεφάλαιο αναισθησίας). Στη συνέχεια μια επιλογή είναι να μετακινείται ελαφρώς λοξά το κεφάλι της γάτας (ώστε να αποφεύγεται η συμπροβολή των δοντιών του άλλου ημιμορίου της άνω γνάθου) και ο ακτινογραφικός κώνος τοποθετείται κάθετα στο πλακίδιο. Για να είναι δυνατή η αξιοποίηση όσο το δυνατόν μεγαλύτερου τμήματος του πλακιδίου (π.χ. εάν χρησιμοποιείται πλακίδιο μεγέθους 2), το κεφάλι της γάτας τοποθετείται με τέτοιο τρόπο ώστε οι κορυφές της μύλης των δοντιών που ακτινογραφούνται να ευθυγραμμίζονται με την ακμή του πλακιδίου **(Εικόνα 136)**

*136α*

*136β*

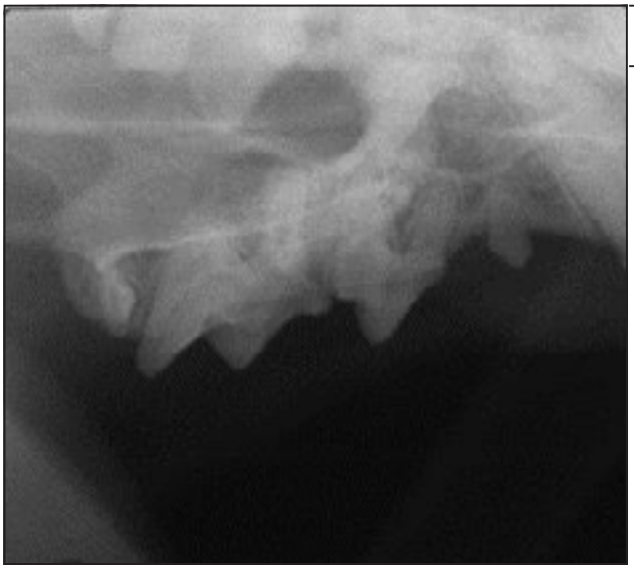

*137α*

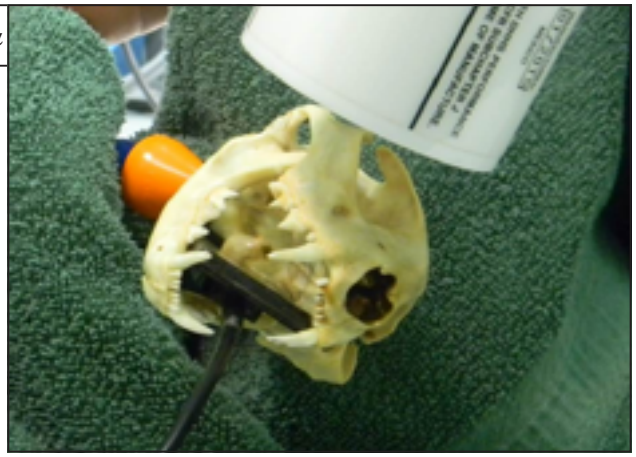

*137β*

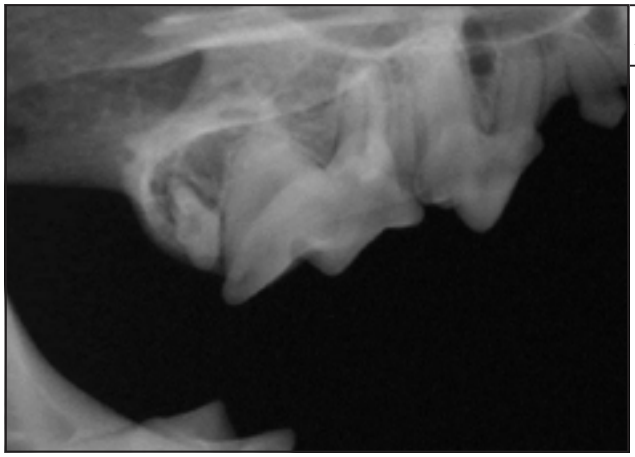

## Ενδοστοματική σχεδον παράλληλη τεχνική

Όταν χρησιμοποιείται αυτή η τεχνική, το πλακίδιο τοποθετείται διαγώνια μέσα στο στόμα, ενώ αυτό παραμένει ανοιχτό (με τη βοήθεια αντικειμένου που μπορεί να χρησιμοποιηθεί ως στοματοδιαστολέας). Το πλακίδιο θα πρέπει να ακουμπά στην υπερώια επιφάνεια των δοντιών του άλλου ημιμορίου και στη γλωσσική επιφάνεια των ομόπλευρων δοντιών της κάτω γνάθου. Ο ακτινογραφικός κώνος τοποθετείται σχεδόν παράλληλα με το πλακίδιο (σχεδόν κάθετα στις ρίζες των δοντιών) (Woodward TM 2009) **(Εικόνα 137)**.

## Συνήθεις λήψεις

Οι λήψεις ακτινογραφημάτων που συνήθως πραγματοποιούνται στο σκύλο συμπεριλαμβάνουν 1) λήψη δήξεως για την ακτινογράφηση των τομέων και των κυνοδόντων της άνω γνάθου (τεχνική της διχοτόμου της γωνίας), 2) πλάγια λήψη των κυνοδόντων της άνω γνάθου (τεχνική της διχοτόμου της γωνίας), 3) πρόσθια λήψη για τους προγομφίους της άνω γνάθου (1ος, 2ος και 3ος προγόμφιος, τεχνική της διχοτόμου της γωνίας), 4) οπίσθια λήψη για τον 4ο προγόμφιο και τους γομφίους της άνω γνάθου (τεχνική της διχοτόμου της γωνίας), 5) λήψη δήξεως για ακτινογράφηση των τομέων και των κυνοδόντων της κάτω γνάθου (τεχνική της διχοτόμου της γωνίας), 6) πλάγια λήψη των κυνοδόντων της κάτω γνάθου (τεχνική της διχοτόμου της γωνίας), 7) πρόσθια λήψη για τους προγομφίους της κάτω γνάθου (1ος, 2ος και 3ος προγόμφιος, τεχνική της διχοτόμου της γωνίας) και 8) οπίσθια λήψη για τον 4ο προγόμφιο και τους γομφίους της κάτω γνάθου (παράλληλη τεχνική) (AVDC 2016a)..

*138α*

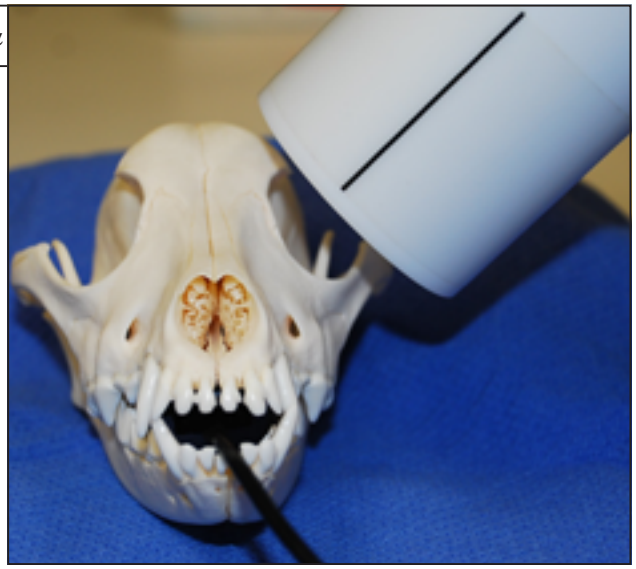

Οι λήψεις ακτινογραφημάτων που συνήθως πραγματοποιούνται στη γάτα συμπεριλαμβάνουν 1) λήψη δήξεως για την ακτινογράφηση των τομέων και των κυνοδόντων της άνω γνάθου (τεχνική της διχοτόμου της γωνίας), 2) πλάγια λήψη των κυνοδόντων της άνω γνάθου (τεχνική της διχοτόμου της γωνίας), 3) εξωστοματική λήψη (σχεδόν παράλληλη τεχνική) για τους προγομφίους και τον γομφίο της άνω γνάθου, 4) λήψη δήξεως για ακτινογράφηση των τομέων και των κυνοδόντων της κάτω γνάθου (τεχνική της διχοτόμου της γωνίας), 5) πλάγια λήψη των κυνοδόντων της κάτω γνάθου (τεχνική της διχοτόμου της γωνίας), 6) οπίσθια λήψη για τους προγομφίους και το γομφίο της κάτω γνάθου (παράλληλη τεχνική).

*138β*

Επι πλέον λήψη ή λήψεις πρέπει να λαμβάνονται για τον διαχωρισμό των δύο πρόσθιων ριζών του 4ου προγομφίου της άνω γνάθου (Niemiec & Furman 2004; AVDC 2016a).

Η απλοποιημένη προσέγγιση της οδοντικής ακτινολογίας αναπτύχθηκε από τον Dr. Tony Woodward (Woodward 2008). Στην τεχνική αυτή δεν εφαρμόζονται απευθείας μετρήσεις κάθε γωνίας, αλλά χρησιμοποιούνται κατά προσέγγιση γωνίες για τη λήψη των ακτινογραφημάτων. Σε αυτό το σύστημα χρησιμοποιούνται μόνο 3 γωνίες για όλες τις λήψεις, 20, 45 και 90 μοίρες.

Για λήψη ακτινογραφημάτων των προγομφίων και των γομφίων της κάτω γνάθου χρησιμοποιείται γωνία 90 μοιρών (παράλληλη τεχνική) **(βλέπε Εικόνα 132).** Οι ρίζες των προγομφίων και των γομφίων της άνω γνάθου είναι κατά προσέγγιση κάθετες στην

υπερώα και το ακτινογραφικό πλακίδιο τοποθετείται σχεδόν παράλληλα με αυτή, οπότε η γωνία που σχηματίζεται μεταξύ των ριζών και του πλακιδίου είναι περίπου 90 μοίρες. Συνεπώς, οι προγόμφιοι και οι γομφίοι της άνω γνάθου απεικονίζονται με τοποθέτηση του κώνου σε γωνία 45 μοιρών με το πλακίδιο.

Οι ρίζες των τομέων και των κυνοδόντων καμπυλώνονται προς τα πίσω και σχηματίζουν μια γωνία περίπου 40 μοιρών με τα ούλα της άνω και της κάτω γνάθου, άρα ο κώνος τοποθετείται με γωνία 20 μοιρών σε σχέση με το πλακίδιο (**Εικόνα 139**). Να σημειωθεί ότι οι κυνόδοντες της κάτω γνάθου εμφανίζουν μεγαλύτερη κυρτότητα σε συγκριση με τους άνω και ενδεχομένως να απαιτείται μικρότερη γωνία κατά την τεχνική.

*139α*

*139β*

*140*

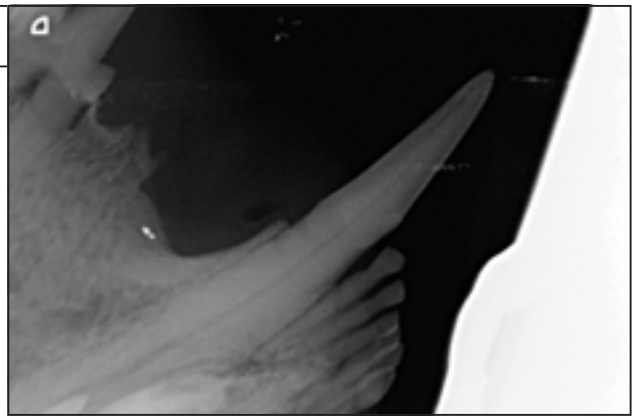

*141*

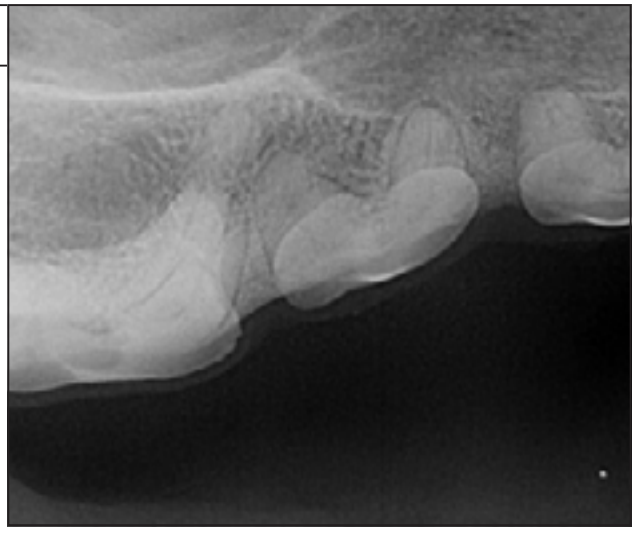

*142*

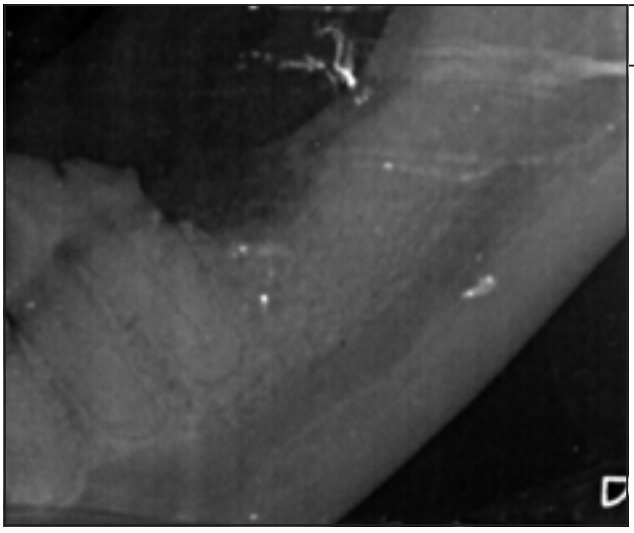

## Ερμηνεία των ακτινογραφημάτων

### Ποιότητα της τεχνικής λήψης του ακτινογραφήματος

Μετά την εμφάνιση των ακτινογραφημάτων, αυτά θα πρέπει να αξιολογηθούν σχετικά με την ποιότητά τους (π.χ. βρίσκεται η περιοχή ενδιαφέροντος στο ακτινογράφημα; Υπάρχει επιμήκυνση ή βράχυνση των δοντιών; **(Εικόνες 140 & 141)** Ποιά είναι η ποιότητα της εμφάνισης; Υπάρχουν κάποια σφάλματα στη διαδικασία εμφάνισης/στερέωσης)**(Εικόνα 142)** (Mulligan *et al* 1998, Eisner ER 2000).

### Τοποθέτηση των ακτινογραφημάτων στο διαφανοσκόπιο

Τα ακτινογραφήματα θα πρέπει να προσανατολίζονται χρησιμοποιώντας τη «χειλική τοποθέτηση»

1. Εάν χρησιμοποιείται συμβατικό ακτινογραφικό πλακίδιο, πρέπει να εξασφαλίζεται ότι η ανάγλυφη τελεία/σημείο προσανατολισμού του πλακιδίου, τοποθετείται προς τα επάνω σε όλα τα ενδοστοματικά ακτινογραφήματα.(Η διαδικασία αυτή δεν ακολουθείται στα ψηφιακά συστήματα ακτινογράφησης, καθώς η τοποθέτησή τους στην οθόνη γίνεται αυτόματα.)

2. Οι μύλες των δοντιών της άνω γνάθου θα πρέπει να τοποθετούνται προς τα κάτω και εκείνων της κάτω γνάθου προς τα επάνω.

3. Οι λήψεις δήξεως τοποθετούνται στο κέντρο, με τον κεντρικό τομέα στη μέση γραμμή.

4. Οι γομφίοι τοποθετούνται στην περιφέρεια.

Ο προσανατολισμός των ακτινογραφημάτων όπως περιγράφηκε έχει ως αποτέλεσμα τα ακτινογραφήματα της αριστερής πλευράς του ασθενούς ζώου να είναι δεξιά και το αντίθετο (εάν υπάρχουν εξωστοματικά ακτινογραφήματα θα πρέπει να σημειώνονται) (AVDC 2016b).

Για παράδειγμα ορθής τοποθέτησης των ακτινογραφημάτων στο διαφανοσκόπιο επισκεφτείτε την παρακάτω διεύθυνση:

https://www.avdc.org/Rad_Dog_3.pdf

### Αξιολόγηση των οδοντικών ακτινογραφημάτων

Θα πρέπει να εξετάζεται συστηματικά η διαγνωστική ποιότητα των ακτινογραφημάτων. Η αξιολόγηση των οδοντικών ακτινογραφημάτων απαιτεί γνώση της φυσιολογικής ακτινολογικής ανατομίας των δοντιών, ώστε να είναι δυνατό να διαγνωστεί οποιαδήποτε ανατομική/αναπτυξιακή ανωμαλία, η περιοδοντική παθολογία, η ενδοδοντική παθολογία και άλλες ανωμαλίες (Niemiec 2005, Dupont & Debowes 2009) (βλέπε κεφάλαιο παθολογίας της στοματικής κοιλότητας).

## Σημεία κλειδιά:

- Η λήψη οδοντιατρικών ακτινογραφημάτων είναι απαραίτητη για την σωστή διάγνωση και θεραπεία των παθολογικών καταστάσεων του στόματος.

- Η χρήση τόσο των αναλογικών όσο και των ψηφιακών πλακιδίων είναι αποδεκτή στην οδοντιατρική ακτινολογία.

- Για την ακτινογράφηση όλης της στοματικής κοιλότητας στα ζώα συντροφιάς, απαιτείται η χρήση της παράλληλης τεχνικής και της τεχνικής της διχοτόμου της γωνίας.

- Η τοποθέτηση των πλακιδίων για ανάγνωση με κατεύθυνση χειλική είναι η αποδεκτή από τα κολλέγεια κτηνιατρικής οδοντιατρικής (AVDC και EVDC).

- Για τη σωστή ακτινογράφηση των οπισθίων δοντιών της άνω γνάθου στη γάτα απαιτείται η χρήση ειδικών τεχνικών (π.χ. εξωστοματική/σχεδόν παράλληλη τεχνικ**ή).**

# Κεφάλαιο 7
## Εξαγωγή δοντιών

### Εισαγωγή

Η εξαγωγή δοντιών είναι μια θεραπευτική διαδικασία η οποία ακολουθείται πολύ συχνά στην κτηνιατρική πράξη, παρόλο που δεν πρόκειται για εύκολο εγχείρημα. Συνήθως εφαρμόζεται για την απομάκρυνση ενός μολυσμένου ή/και επώδυνου δοντιού. Στις ενδείξεις εξαγωγής συμπεριλαμβάνονται, αλλά δεν περιορίζονται μόνο στις παρακάτω, η ενδοδοντική νόσος (π.χ. δόντι το οποίο έχει υποστεί κάταγμα ή ενδογενώς δυσχρωματικό δόντι), η βαριά περιοδοντική νόσος, η τραυματική σύγκλειση των δοντιών, τα παραμένοντα νεογιλά δόντια, δόντια με απορρόφηση της οδοντικής ουσίας, μολυσμένα δόντια, η οπίσθια στοματίτιδα ή έγκλειστα δόντια.

Οι εξαγωγές (ανοιχτές ήκλειστές) αποτελούν χειρουργική επέμβαση η οποία κάτω από ορισμένες περιστάσεις μπορεί να είναι ιδιαίτερα λεπτεπίλεπτη. Η επιτροπή για τις κατευθυντήριες οδηγίες της οδοντιατρικής του WSAVA συντάσσεται με το AVDC συστήνοντας όλες οι εξαγωγές να πραγματοποιούνται αποκλειστικά από κατάλληλα εκπαιδευμένους κτηνιάτρους.

Σχεδόν πάντα η ολοκληρωμένη εξαγωγή του πάσχοντος δοντιού οδηγεί και στην ίαση της υπάρχουσας νόσου. Όμως, ακόμη και κατά τη διαδικασία μιας σχετικά απλής εξαγωγής, όταν αυτή δεν πραγματοποιείται με το σωστό τρόπο, μπορεί να προκληθούν διάφορες επιπλοκές, όπως αιμορραγία, οστεομυελίτιδα, στοματορρινικό συρίγγιο, προώθηση τμήματος ρίζας του δοντιού στο γναθιαίο πόρο ή στη ρινική κοιλότητα, κάταγμα γνάθου και βλάβη του οφθαλμού (Holmstrolm et al. 1998; Taylor 2004; Niemiec 2014). Η συχνότερη, όμως, ιατρογενής επιπλοκή είναι η παραμονή τμήματος της ρίζας του δοντιού στο φατνίο (Woodward 2006; Moore & Niemiec 2014). Η επιπλοκή αυτή έχει ως αποτέλεσμα τη διατήρηση της μόλυνσης της περιοχής εσωτερικά και γύρω από την παραμένουσα ρίζα (Woodward 2006). Στα 10 βήματα που ακολουθούν περιγράφονται συνοπτικά οι κατευθυντήριες οδηγίες για ασφαλή και με την κατάλληλη τεχνική, κλειστή εξαγωγή δοντιών. Τα βήματα αυτά αφορούν στην τεχνική της εξαγωγής ενός μονόρριζου δοντιού, αλλά και στα πολύρριζα δόντια η τεχνική είναι ίδια μετά τον διαχωρισμό του δοντιού σε τόσα τμήματα όσες και οι ρίζες του. Τα μεγάλου μεγέθους δόντια και εκείνα στα οποία υπάρχουν δυσμορφίες των ριζών είναι προτιμότερο να εξάγονται με «ανοιχτή» τεχνική, με τη δημιουργία βλεννογονοπεριοστικού κρημνού και απομάκρυνση μέρους του φατνιακού οστού.

### Βήμα 1: Συγκατάθεση του ιδιοκτήτη

Δεν πρέπει να εξάγεται ποτέ ένα δόντι χωρίς τη συναίνεση του ιδιοκτήτη, ανεξαρτήτως της βαρύτητας του προβλήματος ή πόσο προφανές είναι ότι η εξαγωγή του δοντιού αποτελεί την ενδεδειγμένη θεραπευτική αντιμετώπιση (Holmstrolm et al 1998). Η συναίνεση αυτή εάν είναι δυνατόν είναι προτιμότερο να είναι γραπτή, αλλά είναι αποδεκτή και η προφορική συναίνεση. Εάν δεν είναι δυνατή η επικοινωνία με τον ιδιοκτήτη και δεν υπάρχει προηγούμενη συγκατάθεση, συστήνεται να μην εξάγεται το δόντι (Niemiec 2008).

## Βήμα 2: προεγχειρητική ακτινογράφηση

Πριν από την εξαγωγή πρέπει να ακτινογραφούνται όλα τα δόντια (σε χώρες βαθμίδας 1 είναι αποδεκτή και η ακτινογράφηση με συμβατικό ακτινογραφικό μηχάνημα, βλέπε κεφάλαιο εξοπλισμού) (Holmstrolm et al 2009; Niemiec 2009). Τα ακτινογραφήματα επιτρέπουν στον κτηνίατρο να προσδιορίσει την έκταση της νόσου, πιθανή ανωμαλία ριζών, απορροφήσεις ή αγκυλώσεις (Blazejewski *et al* 2006; Niemiec 2009). Η σημαντική απώλεια φατνιακού οστού της κάτω γνάθου, δευτερογενώς λόγω περιοδοντικής νόσου, μειώνει την αντοχή του οστού και προδιαθέτει σε ιατρογενές παθολογικό κάταγμα. Η εξαγωγή, με τον παραδοσιακό τρόπο με μοχλούς εξακτικής, ενός δοντιού του οποίου η ρίζα έχει αγκυλωθεί με το φατνιακό οστό, πρακτικά μπορεί να είναι αδύνατη. Στην περίπτωση αυτή η αποκοπή της μύλης και η σκόπιμη διατήρηση της ρίζας είναι αποδεκτή, σε προχωρημένη απορρόφηση δοντιού τύπου 2, όταν αυτή αποφασίζεται μετά από ακτινογράφηση των δοντιών (DuPont 1995). Περιληπτικά, η ακτινογράφηση των δοντιών παρέχει πολύ σημαντικές πληροφορίες για τη διαμόρφωση του σχεδίου θεραπείας και την επιτυχή έκβαση της διαδικασίας της εξαγωγής δοντιών. Επίσης, τα ακτινογραφήματα παρέχουν συμπαγή όγκο πληροφοριών για τον ιατρικό φάκελο του ζώου (Niemiec 2009).

## Βήμα 3: Εξασφάλιση επαρκούς ορατότητας και προσβασιμότητας

Τα ασθενή ζώα θα πρέπει να τοποθετούνται με τέτοιο τρόπο ώστε να εξασφαλίζεται η μέγιστη δυνατή ορατότητα της περιοχής του στόματος στην οποία θα πραγματοποιηθεί η επέμβαση και θα επιτρέπει στον χειρουργό να αισθάνεται άνετα και συνεπώς αυξάνει τις πιθανότητες επιτυχίας (Holmstrolm *et al* 1998). Ιδιαίτερα σημαντική είναι, επίσης, μια καλή φωτεινή πηγή, σωστά εστιασμένη στο χειρουργικό πεδίο. Αναρρόφηση, αερο/υδρο σύργιγγα και γάζες θα πρέπει να χρησιμοποιούνται συνεχώς, ώστε να διατηρείται το χειρουργικό πεδίο καθαρό. Τέλος, χρήσιμα μπορεί να είναι τα μεγεθυντικά γυαλιά (Niemiec 2008).

## Βήμα 4: Διαχείριση του πόνου

Η εξαγωγή δοντιού ή δοντιών είναι μια χειρουργική διαδικασία η οποία προκαλεί μέτριας ή και μεγάλης έντασης πόνο. Αναλόγως, λοιπόν, και με με την υγεία του ασθενούς ζώου, θα πρέπει να εφαρμόζεται ένα πολυμορφικό σχήμα, καθώς αυτό προσφέρει την πιο αποτελεσματική αναλγησία (Lanz 2003 Kelly et al 2001) (βλέπε κεφάλαιο αναισθησίας).

143

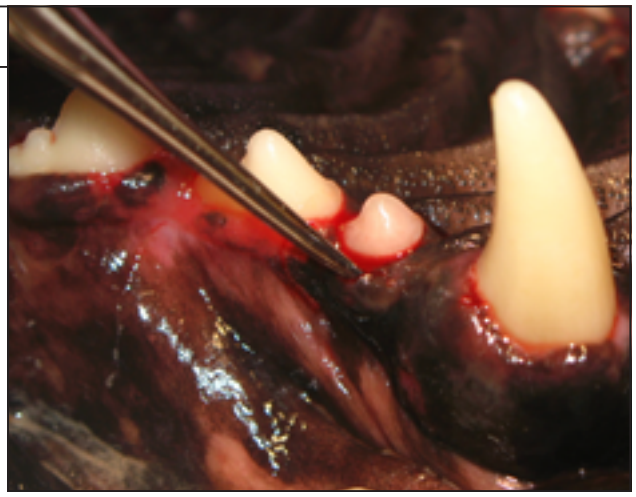

## Βήμα 5: Αποκοπή της πρόσφυσης των ούλων

Η αποκοπή μπορεί να πραγματοποιηθεί με νυστέρι, αποκολλητήρα περιοστέου ή μοχλό εξακτικής. Το επιλεγμένο εργαλείο τοποθετείται εντός της ουλοδοντική σχισμής, με κατεύθυνση της άκρης του σε οξεία γωνία προς το δόντι, ώστε το αυτό να παραμείνει στην περιοχή του περιοδοντικού συνδέσμου. Λάθος κατεύθυνση του εργαλείου μπορεί να οδηγήσει σε τραυματισμό του βλεννογόνου

ή τομή των ούλων, στη συνέχεια το νυστέρι ή το εργαλείο προωθείται ακρορριζικότερα, στο επίπεδο του φατνιακού οστού και προωθείται προσεκτικά σε όλη την περιφέρεια του δοντιού (Hobson 2005; Niemiec 2008). **(Εικόνα 143)**

144

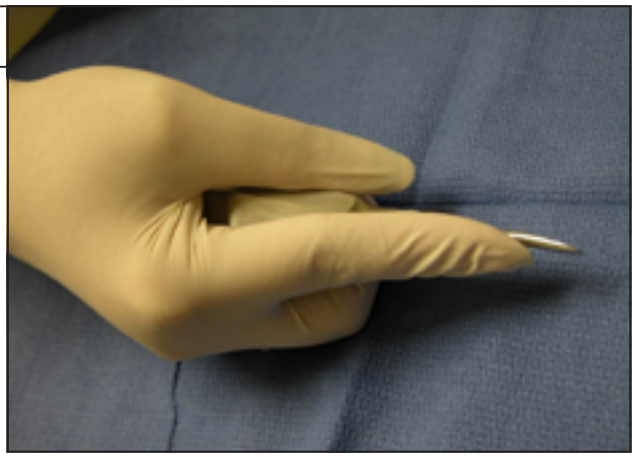

145

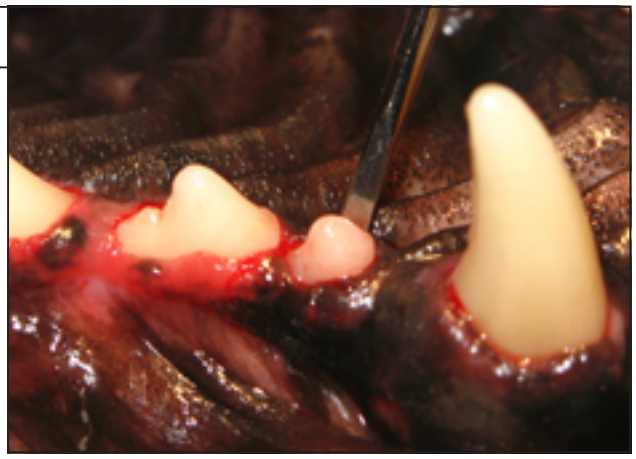

## Βήμα 6: Εκμόχλευση του δοντιού

Η εκμόχλευση του δοντιού είναι το πιο επικίνδυνο βήμα και σε αυτό απαιτούνται ήπιες κινήσεις και ιδιαίτερη προσοχή. Θα πρέπει πάντα να λαμβάνεται υπόψη πως οι διάφοροι τύποι μοχλών εξακτικής είναι αιχμηρά όργανα, τα οποία εύκολα μπορούν να προκαλέσουν βλάβη στις σημαντικές και ευαίσθητες δομές που υπάρχουν στην περιοχή. Υπάρχουν πολλές αναφορές για τραυματισμό του οφθαλμού από εργαλεία εξακτικής και τουλάχιστον μια αναφορά για θανατηφόρα κατάληξη ενός ζώου, μετά από τραυματισμό του εγκεφάλου του, κατά τη διαδικασία εξαγωγής δοντιού (Smith *et al* 2003). Ιδιαίτερα σημαντική για την αποφυγή σοβαρού τραυματισμού, λοιπόν, είναι η σωστή συγκράτηση των εργαλείων εξακτικής, κατά την οποία ο δείκτης παραμένει όσο το δυνατόν πιο κοντά στην άκρη του εργαλείου (Blazejewski et al 2006; Niemiec 2008).**(Εικόνα 144)** Σημαντική είναι, ακόμη, η επιλογή του κατάλληλου εργαλείου, το οποίο πρέπει να «σέβεται» την καμπυλότητα και το μέγεθος της ρίζας (Woodward TM 2006). Σε γενικές γραμμές, η επιλογή ενός σχετικά μικρού μεγέθους εργαλείου έχει ως αποτέλεσμα την άσκηση μικρότερης πίεσης και πρόκληση μικρότερης βλάβης σε περίπτωση ατυχήματος.**(Εικόνα 145)**

Υπάρχουν αρκετοί διαθέσιμοι τύποι εργαλείων όπως οι κλασσικοί elevators, οι luxators και οι winged elevators και διάφορα μεγέθη (βλέπε κεφάλαιο για εξοπλισμό). Οι κλασσικοί elevators και οι winged elevators χρησιμοποιούνται με κινήσεις εισαγωγής και στροφής για τη θραύση των ινών του περιοδοντικού συνδέσμου, ενώ οι luxators με κινήσεις δόνησης κατά την εισαγωγή, ώστε να κόψουν, αλλά και να προκαλέσουν «κόπωση» στις ίνες του περιοδοντικού συνδέσμου. Ο κτηνίατρος συχνά μπαίνει στον πειρασμό να στρέψει ελαφρώς τον luxator ώστε να εκμοχλεύσει το δόντι, αλλά τα εργαλεία αυτά δεν είναι σχεδιασμένα για τέτοια χρήση και μπορεί να καταστραφούν. Η εκμόχλευση του δοντιού ξεκινά με την αποφασιστική, αλλά ήπια εισαγωγή του εργαλείου στο διάστημα του περιοδοντικού συνδέσμου (μεταξύ της ρίζας και του φατνιακού οστού) (Niemiec 2014) **(Εικόνα 146)**. Η εισαγωγή πρέπει να πραγματοποιείται με τέτοιον τρόπο ώστε το εργαλείο να σχηματίζει με τη ρίζα μια γωνία 10-20 μοιρών, ώστε να αποφευχθεί η ολίσθηση (Harvey & Emily 1993). Όταν το εργαλείο διεισδύσει στο διάστημα του περιοδοντικού συνδέσμου, περιστρέφεται ελαφρά (Wiggs & Lobprise 1997) και η θέση αυτή του μοχλού διατηρείται για 10-30 δευτερόλεπτα, ώστε να σπάσουν οι ίνες του περιοδοντικού συνδέσμου (Holmstrolm *et al* 1998). Ένα ιδιαίτερα σημαντικό σημείο είναι ότι το δόντι θα πρέπει να

146

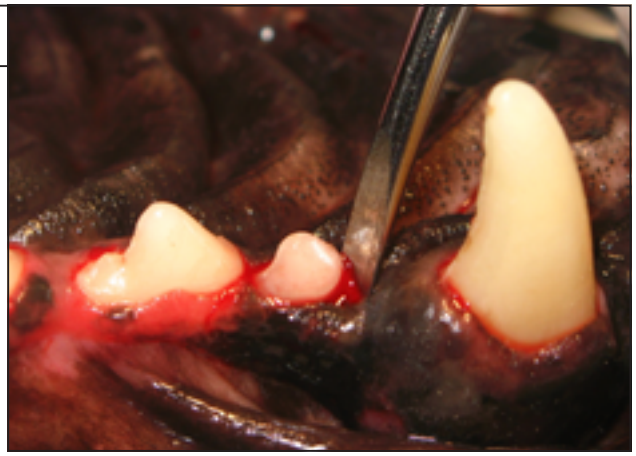

μετακινείται έστω και ελαφρά κατά τη διάρκεια της διαδικασίας εκμόχλευσης, εάν το δόντι δεν μετακινείται δεν έχει προκληθεί θραύση των ινών του περιοδοντικού συνδέσμου.

Η διαδικασία της εξαγωγής με περιοτόμο luxator ξεκινά με την είσοδο του εργαλείου στην ουλοδοντική σχισμή και με κινήσεις δόνησης ο luxator προωθείται ακρορριζικά, Πολλοί οδοντίατροι κτηνίατροι χρησιμοποιούν έναν συνδυασμό luxator και elevator.

Ο περιοδοντικός σύνδεσμος είναι πολύ ανθεκτικός στην άσκηση μικρής διάρκειας αλλά ισχυρών δυνάμεων (Proffit *et al* 2000). Μόνο η παρατεταμένη άσκηση δύναμης (συγκεριμένα για 10-30 δευτερόλεπτα) μπορεί να οδηγήσει σε «κόπωση» των ινών του περιοδοντικού συνδέσμου. Η άσκηση δύναμης θα πρέπει να είναι ελεγχόμενη, καθώς δύναμη μεγάλης έντασης μεταφέρει μεγάλο μέρος αυτής στο φατνιακό οστό ή στο δόντι και μπορεί να οδηγήσει σε κάταγμα του ενός από τους δύο αυτούς ιστούς. Μετά από τη σταθερή συγκράτηση του μοχολύ για 10-30 δευτερόλεπτα ο μοχλός μετακινείται περίπου σε απόσταση 1/8 της περιμέτρου του δοντιού και το βήμα επαναλαμβάνεται. Η διαδικασία συνεχίζεται σε όλη την περίμετρο του δοντιού, με ταυτόχρονη κατά το δυνατόν ακρορριζικότερη μετακίνηση του μοχλού (Wiggs & Lobprise 1997; Holmstrolm et al 1998;Niemiec 2014, ).

Το κλειδί της επιτυχίας στη διαδικασία εξαγωγής ενός δοντιού είναι η υπομονή. Μόνο με ήπιες κινήσεις εκμόχλευσης του δοντιού θα χαλαρώσει η ρίζα του από το φατνιακό οστό, χωρίς να προκληθεί κάταγμά της. Όπως είναι αναμενόμενο, η εξαγωγή ενός ολόκληρου δοντιού είναι ευκολότερη από εκείνη μιας σπασμένης ρίζας (Blazejewski et al. 2006; Woodward 2006; Niemiec 2008). Εάν οι κινήσεις εκμόχλευσης δεν απολήξουν σε ευσειστότητα του δοντιού σε σύντομο χρονικό διάστημα, συνάγεται ότι υπάρχει κάποιο πρόβλημα. Μπορεί να χρησιμοποιείται λάθος τεχνική εξαγωγής, ή να υπάρχει αγκύλωση της ρίζας στο φατνιακό οστό. Εάν παρόλα αυτά η εξαγωγή δεν εξελίσσεται θετικά, μια καλή επιλογή αποτελεί η χειρουργική προσπέλαση της ρίζας. Συστήνεται δε η η επανάληψη της ακτινογράφησης, ώστε να εντοπιστούν πιθανοί λόγοι αποτυχίας της εξαγωγής.

147

## Βήμα 7: Εξαγωγή του δοντιού

Η προσπαθεια εξαγωγής του δοντιού θα πρέπει να πραγματοποιείται μόνο όταν το δόντι έχει χαλαρώσει και είναι πολύ εύσειστο. Αυτή επιτυγχάνεται με τη σύλληψη τουδοντιού με μια οδοντάγρα και την ήπια έλξη από το φατνίο του **(Εικόνα 147)**. Εάν η ρίζα έχει κυλινδρικό σχήμα και δεν εμφανίζει σημαντική κάμψη, είναι αποδεκτή η ήπια στροφική κίνηση, αρκεί να διαρκεί για τουλάχιστον 10 δευτερόλεπτα. Σε κάθε περίπτωση δε θα πρέπει να ασκείται υπερβολική πίεση, καθώς πιθανότατα θα οδηγήσει σε κάταγμα του δοντιού και παραμονή της ρίζας στο φατνίο (Wiggs & Lobprise 1997, Niemiec 2008, Niemiec 2014).

Η οδοντάγρα θα πρέπει να θεωρείται ως μια προέκταση των δακτύλων του επεμβαίνοντος και η άσκηση υπερβολικής πίεσης θα πρέπει να αποφεύγεται. Εάν το δόντι δεν απομακρύνεται εύκολα από το φατνίο του, οι κινήσεις εκμόχλευσής του θα πρέπει να επαναληφθούν, μέχρι το δόντι να χαλαρώσει και να απομακρυνθεί χωρίς δυσκολία από τη φαντιακή κοιλότητα. Η επανάληψη της διαδικασίας εκμόχλευσης είναι σημαντική, καθώς φαίνεται πως τα κατάγματα ρίζας είναι πιο συχνά όταν χρησιμοποιείται οδοντάγρα παρά μοχλοί εξακτικής (Niemec 2015).

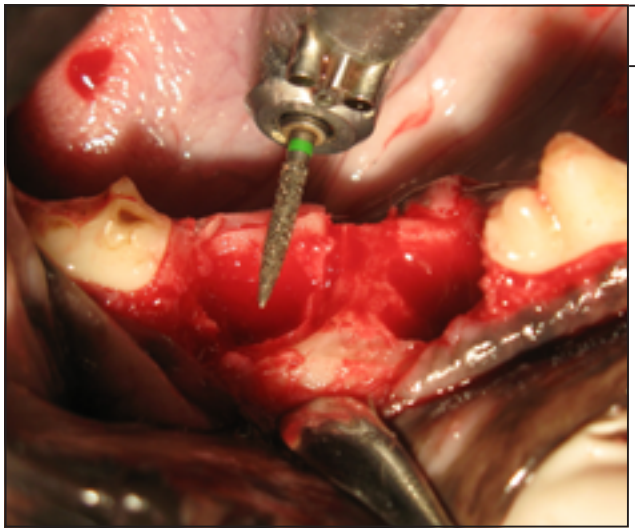

148

## Βήμα 8: Φατνιοπλαστική

Κατά το βήμα αυτό απομακρύνονται οι πάσχοντες μαλακοί ιστοί ή και φατνιακό οστό και ακόμη λειαίνονται τα αιχμηρά άκρα του οστού, τα οποία θα μπορούσαν να ερεθίζουν τα ούλα και να καθυστερούν την επούλωση. Οι ιστοί αυτοί μπορούν να απομακρυνθούν με ένα χειροκίνητο κοχλιάριο, αλλά η αφαίρεση τμημάτων ή η λείανση του οστού είναι προτιμότερο να πραγματοποιείται με εγγλυφίδα διαμαντιού σε χειρολαβή υψηλών ταχυτήτων με καταιονισμό νερό (Harvey & Emily 1993; Wiggs & Lobprise 1997; Smith 1998; Frost Fitch 2003; Taney & Smith 2006; Niemiec 2014). **(Εικόνα 148)**

149α

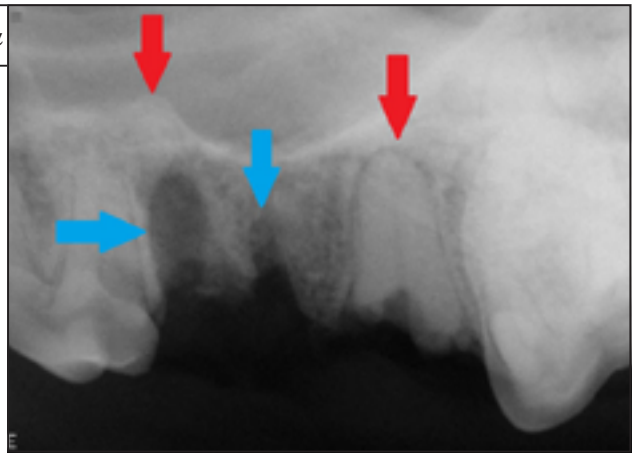

149β

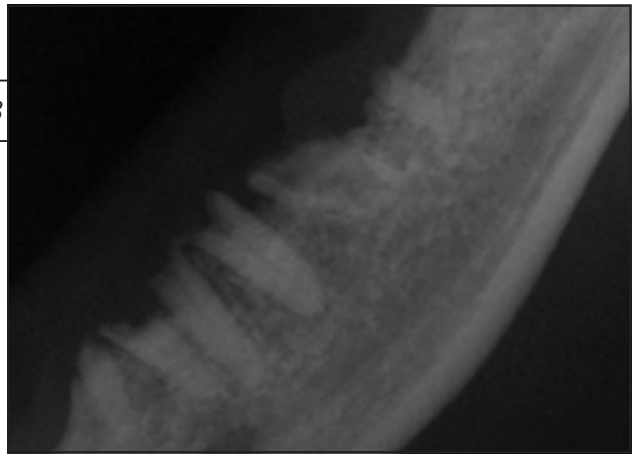

## Βήμα 9: Μετεγχειρητική ακτινογράφηση

Η λήψη μετεγχειρητικών ακτινογραφημάτων είναι χρήσιμη για την επιβεβαίωση της πλήρους εξαίρεσης ολόκληρου του δοντιού (Holmstrolm *et al* 2005, Niemiec 2009). Σε πρόσφατη σχετική μελέτη διαπιστώνεται ότι στο 92% των περιστατικών εξαγωγής σαρκοφαγικών δοντιών στο σκύλο και στη γάτα, παρατηρήθηκε παραμονή τμήματος ρίζας στη φατνιακή κοιλότητα (Moore & Niemiec BA 2014). (**Εικόνα 149 a& b)**)

Η παραμονή τμή ματος ρίζας στη φατνιακή κοιλότητα μπορεί να οδηγήσει σε μόλυνσή της ή συχνότερα αυτή να λειτουργήσει ως ξένο σώμα και να προκαλέσει σημαντική φλεγμονή (Wiggs & Lobprise 1997; Ulbricht 2003). Τα κλινικά σημεία της επιπλοκής αυτής σπάνια είναι ιδιαίτερα εμφανή, αλλά η παραμένουσα ρίζα είναι επώδυνη ή/και μολυσμένη. Σε κάποιες περιπτώσεις η επιπλοκή αυτή δημιουργεί συρίγγιο, λόγω της παρουσίας του οποίου ο επεμβαίνων μπορεί να κατηγορηθεί για κακή ιατρική πρακτική (Holmstrolm *et al* 1998).

150

## Βήμα 10:
## Σύγκλειση του φανίου της εξαγωγής

Η συρραφή του βλεννογόνου στην περιοχή της εξαγωγής αποτελεί σημείο διαφωνίας μεταξύ των οδοντιάτρων κτηνιάτρων, σε κάποια συγγράμματα λοιπόν προτείνεται η συρραφή μόνο στην εξαγωγή μεγάλου μεγέθους δοντιών. Παρόλα αυτά, πολλοί συγγραφείς προτείνουν συρραφή σχεδόν σε όλες τις περιπτώσεις εξαγωγής δοντιών. Η συρραφή συμβάλλει στην αιμόσταση και βελτιώνει την μετεγχειρητική «άνεση» του ζώου και την αισθητική εικόνα της περιοχής. Συστήνεται σε όλες τις περιπτώσεις εξαγωγής μεγάλου μεγέθους δοντιών και σε κάθε περίπτωση που δημιουργείται κρημνός για τη διευκόλυνση της εξαγωγής. Προτιμώνται απορροφήσιμα ράμματα μεγέθους 3/0-5/0, με βελόνα ανάστροφης κοπής και απλές χωριστές ραφές με απόσταση 2-3 χιλιοστά μεταξύ των ραμμάτων **(Εικόνα 150)**. Επιδιώκεται, ακόμη, η δημιουργία ενός επι πλέον κόμπου από τον συνιστώμενο από τον κατασκευαστή αριθμό, ώστε να εξουδετερώνεται η δράση της γλώσσας (Harvey & Emily 1993; Wiggs & Lobprise 1997; Smith 1998; Frost Fitch 2003; Taney & Smith 2006; Niemiec 2014).

Υπάρχουν αρκετά σημεία κλειδιά σχετικά με την επιτυχή επούλωση της σύγκλεισης των κρημνών (Wiggs & Lobprise 1997). Το πρώτο και σημαντικότερο αφορά την αποφυγή τάσης στην περιοχή των χειρουργικών τομών. Εάν υπάρχει τάση στις χειρουργικές τομές το πιθανότερο είναι πως θα προκληθεί διάσπαση του τραύματος. Η τάση μπορεί να αποφευχθεί επεκτείνοντας τις χειρουργικές τομές κατά μήκος του οδοντικού τόξου (κρημνός δίκην φακέλου) ή με την πραγματοποίηση εγκάρσιων τομών στο περιόστεο (Frost Fitch 2003; Blazejewski *et al* 2006). Το περιόστεο είναι ένας πολύ λεπτός συνδετικός ιστός ο οποίος συνδέει την εσωτερική επιφάνεια του βλεννογόνου με το οστό (Evans 1993, Grant *et al* 1998). Ως συνδετικός ιστός δεν διαθέτει ελαστικότητα και παρεμποδίζει τη σύγκλειση του χειρουργικού τραύματος χωρίς τάση. Αντιθέτως, ο βλεννογόνος είναι ιδιαίτερα ελαστικός και μπορεί να διαταθεί ώστε να καλύψει μεγάλα ελλείμματα. Εάν δεν υπάρχει τάση, ο κρημνός παραμένει στην επιθυμητή θέση μετά από τοποθέτηση μόνο με τα δάκτυλα, ακολουθεί η συρραφή του βλεννογόνου. Η εγκάρσια τομή στο περιόστεο πραγματοποιείται με νυστέρι, μπορεί όμως να χρησιμοποιηθεί και ψαλίδι LaGrange, το οποίο προσφέρει καλύτερο έλεγχο της τομής. Τέλος, επιβεβαιώνεται πως όλες οι περιοχές του βλεννογόνου που έρχονται σε επαφή έχουν νεαροποιηθεί, καθώς ο ακέραιος βλεννογόνος δεν συμμετέχει στην επούλωση των ιστών (Blazejewski et al 2006). Το συγκεκριμένο σημείο κλειδί είναι ιδιαίτερα σημαντικό στη σύγκλειση ενός στοματορρινικού συριγγίου.

## Εξαγωγή πολύρριζων δοντιών

Ο διαχωρισμός των πολύρριζων δοντιών πραγματοποιείται σε τόσα τμήματα όσες και οι ρίζες τους (Smith 1998, Charmichael 2002). Οι ρίζες των περισσότερων πολύρριζων δοντιών ακολουθούν αποκλίνουσα πορεία, αυτό έχει ως αποτέλεσμα κάταγμα ρίζας όταν επιχειρείται η εξαγωγή του δοντιού χωρίς διαχωρισμό του **(Εικόνα 151)** (Wiggs & Lobprise 1997 Manfra Marretta 2002). Σε εύσειστα δόντια μόνο ο διαχωρισμός τους επιτρέπει την εξαγωγή τους.

151α

151β

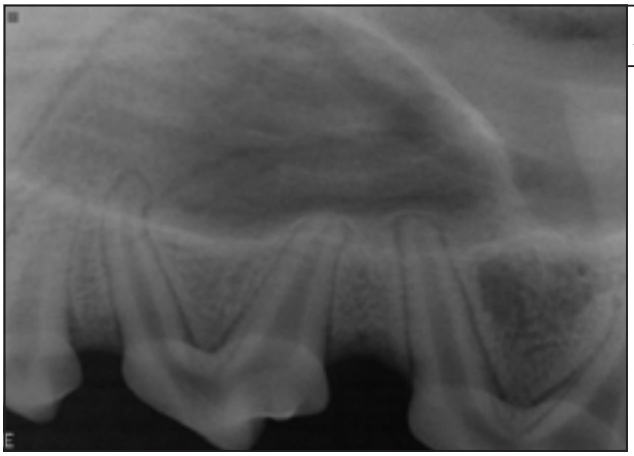

Το καλύτερο εργαλείο για το διαχωρισμό του δοντιού σε τμήματα είναι εγγλυφίδα σε χειρολαβή υψηλών ταχυτήτων (Charmichael 2002, Blazejewski et al 2006; Terpak & Verstraete 2012). Εκτός από την αποτελεσματικότητά του, η έξοδος νερού και αέρα συμβάλλει στην αποφυγή υπερθέρμανσης του περιβάλλοντος φατνιακού οστού, η οποία μπορεί να οδηγήσει σε νέκρωση. Υπάρχουν διαθέσιμες εγγλυφίδες πολλών τύπων, αλλά οι περισσότεροι συγγραφείς προτιμούν κωνική, αυλακωτή κόπτουσα (699 για τις γάτες και τους μικρόσωμους σκύλους, 701 για μεσαίου μεγέθους και 702 για μεγαλόσωμους σκύλους) (Wiggs & Lobprise 1997; Niemiec BA 2008). (Βλέπε κεφάλαιο εξοπλισμού)

Είναι προτιμοτερο ο διαχωρισμός του δοντιού να ξεκινά από το μεσορριζικό διάστημα με κατεύθυνση προς τη μύλη (Niemiec 2014). **(Εικόνα 152)** Η μέθοδος αυτή χρησιμοποιείται κυρίως για δύο λόγους: Ο πρώτος είναι ότι έτσι αποφεύγεται η πιθανότητα να μην κατευθυνθεί η γραμμή κοπής προς το μεσορρίζιο αλλά σε κάποια από τις ρίζες, με αποτέλεσμα να αυξάνονται οι πιθανότητες για θραύση της (Smith 1998). Ο δεύτερος είναι ότι με αυτή την τεχνική, επίσης, αποφεύγεται η πιθανότητα τραυματισμού των ούλων ή του φατνιακού οστού.

152

Τα δύρριζα δόντια διαχωρίζονται συνήθως στη μέση τους, εξαίρεση αποτελεί ο πρώτος γομφίος της κάτω γνάθου της γάτας, λόγω του δυσανάλογου μεγέθους των ριζών του (βλέπε παρακάτω).

Ο διαχωρισμός ενός τρίρριζου γομφίου σκύλου πραγματοποιείται κόβοντας μεταξύ των παρειακών φυμάτων του και στη συνέχεια υπερωίως αυτών **(Εικόνα 153)**. Μετά τον επιτυχή διαχωρισμό του δοντιού, ακολουθούνται τα βήματα που έχουν αναφερθεί παραπάνω για την εξαγωγή μονόρριζου δοντιού.

153

## Ανοιχτές εξαγωγές:

Οι δύσκολες εξαγωγές είναι προτιμότερο να πραματοποιούνται με ανοιχτή προσπέλαση (Niemiec 2008). Συνήθως η τεχνική αυτή εφαρμόζεται στους κυνόδοντες και στα σαρκοφαγικά δόντια (4ος προγόμφιος και 1ος γομφίος άνω γνάθου, 1ος γομφίος κάτω γνάθου. Όμως, είναι επίσης πολύ χρήσιμη σε δόντια με δυσμορφία ή παθολογία των ριζών και σε ρίζες που έχουν παραμείνει στο φατνίο (Frost Fitch 2003; Blazejewski et al. 2006; Woodward 2006). Η ανοιχτή προσπέλαση επιτρέπει στον επεμβαίνοντα να αφαιρέσει ένα μικρό μέρος από το παρειακό πέταλο του φατνιακού οστού, με αποτέλεσμα την διευκόλυνση της διαδικασίας της εξαγωγής.

154

Η διαδικασία της ανοιχτής εξαγωγής ξεκινά με τη δημιουργία ενός ουλικού κρημνού. Αυτός μπορεί να είναι οριζόντιος κατά μήκος του οδοντικού τόξου (δίκην φακέλου) ή κρημνός με κάθετες απελευθερωτικές τομές (πλήρης κρημνός) (Blazejewski et al 2006). Ο κρημνός δίκην φακέλου δημιουργείται με την απελευθέρωση της επιθηλιακής πρόσφυσης, με τη βοήθεια ενός αποκολλητήρα περιοστέου, κατά μήκος του οδοντικού τόξου. Μπορεί να αφορά ένα μόνο ή περισσότερα δόντια αμφοτερόπλευρα του δοντιού που πρόκειται να εξαχθεί (Grant et al 1988, Niemiec 2015 ) Αρχικά διενεργείται τομή των ούλων στις περιοχές των μεσοδόντιων διαστημάτων και στη συνέχεια απελευθερώνονται οι ιστοί κάτω από ή μέχρι την ουλοβλεννογόνια σύνδεση (MGJ) **(Εικόνα 154).**. Το πλεονέκτημα αυτού του τύπου κρημνού είναι πως δε διακόπτεται η αιματική παροχή και για την επανατοποθέτηση του κρημνού δεν απαιτούνται πολλά ράμματα.

Οι πιο συχνά χρησιμοποιούμενοι κρημνοί συμπεριλαμβάνουν μία ή δύο κάθετες απελευθερωτικές τομές (Holmstrolm et al 1998, Niemiec 2015), (Εικόνα 26). Η μέθοδος αυτή επιτρέπει τη δημιουργία πολύ μεγαλύτερου μεγέθους κρημνού, η οποία (εάν χρησιμοποιηθεί κατάλληλα) επιτρέπει την αντιμετώπιση μεγαλύτερων ελλειμμάτων. Συνήθως, οι κάθετες τομές δημιουργούνται ακολουθώντας τις γραμμές της κατεύθυνσης του δοντιού ή ενός δοντιού εγγύς και ενός άπω από το δόντι στόχο (Smith 2003). Εάν υπάρχει, φυσιολογικά ή λόγω προηγούμενης εξαγωγής, αρκετός χώρος στο μεσοδόντιο διάστημα είναι προτιμότερο η τομή να πραγματοποιηθεί στο διάστημα αυτό παρά να επεκταθεί στα ούλα ενός υγιούς δοντιού (Niemiec 2014). **(Εικόνα 155).**

155

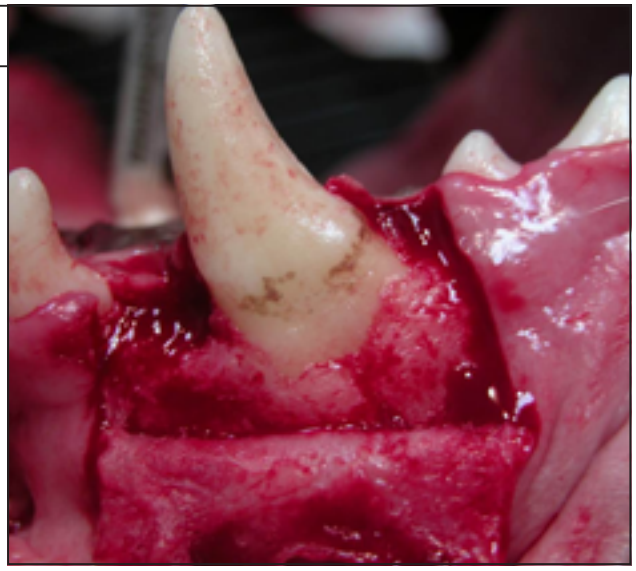

Οι τομές θα πρέπει να έχουν ελαφρώς αποκλίνουσα κατεύθυνση προς το ακρορρίζιο του δοντιού, ώστε η βάση του κρημνού να είναι ευρύτερη (Carmichael 2002, Manfra Marretta 2002). Είναι σημαντικό οι τομές να

είναι ολικού πάχους και να εκτελούνται με μια κίνηση, παρά αργά και πριονωτά. Η τομή ουλικού πάχους πραγματοιείται με την διατομή όλων των ιστών μέχρι το οστό, ώστε το περιόστεο να συμπεριλαμβάνεται στον κρημνό (Manfra Marretta 2002; Frost Fitch P 2003). Μετά τη δημιουργία του ο κρημνός αποκολλάται *ήπια* με αποκολλητήρα περιοστέου. Ιδαίτερη προσοχή απαιτείται ώστε να μην προκληθεί διάτρηση του κρημνού και ειδικά στην ουλοβλεννογόνια σύνδεση.

Μετά την αποκόλληση του κρημνού, μέρος του φατνιακού οστού μπορεί να αφαιρεθεί με εγγλυφίδα καρβιδίου (carbide) (Niemiec 2012; Terpak & Verstraete 2012).. Υπάρχουν αντικρουόμενες απόψεις σχετικά με την ποσότητα οστού που πρέπει να αφαιρεθεί, κάποιοι οδοντίατροι κτηνίατροι αφαιρούν ολόκληρο το φατνιακό πέταλο του οστού, ενώ άλλοι μόλις το 1/3 του μήκους της ρίζας στα δόντια της κάτω γνάθου και το ½ σε αυτά της άνω γνάθου (Smith 1998, Frost Fitch 2003). Η αφαίρεση οστού θα πρέπει να περιορίζεται στην παρειακή επιφάνεια και εάν δεν είναι αρκετή για να διευκολύνεται η εξαγωγή, μπορεί να αφαιρεθεί επιπλέον ποσότητα.

Μετά την απομάκρυνση του οστού, τα πολύρριζα δόντια πρέπει να διαχωρίζονται (όπως έχει περιγραφεί παραπάνω). Είναι αξιοσημείωτο ότι κάποιοι συγγραφείς συστήνουν το διαχωρισμό πριν τη δημιουργία του κρημνού. Στη συνέχεια ακολουθούνται τα βήματα που έχουν ήδη αναφερθεί για την εξαγωγή ενός μονόρριζου δοντιού για κάθε τμήμα του διαχωρισμένου δοντιού. Μετά την εξαγωγή των ριζών (και την ακτινογραφική επιβεβαίωσή της), το φατνιακό οστό θα πρέπει να λειαίνεται πρίν τη σύγκλειση του κρημνού (βλέπε φατνιοπλαστική).

*156*

Η σύγκλειση ξεκινά με την εγκάρσια διατομή του περιοστέου **(Εικόνα 156)**. Το περιόστεο είναι ένας πολύ λεπτός συνδετικός ιστός ο οποίος συνδέει την εσωτερική επιφάνεια του βλεννογόνου με το οστό (Grant 1998; Niemiec 2014). Ως συνδετικός ιστός δεν διαθέτει ελαστικότητα και παρεμποδίζει τη σύγκλειση του χειρουργικού τραύματος χωρίς τάση. Αντιθέτως, ο βλεννογόνος είναι ιδιαίτερα ελαστικός και μπορεί να διαταθεί ώστε να καλύψει μεγάλα ελλείμματα, συνεπώς, η εγκάρσια διατομή του περιοστέου επιτρέπει την εκμετάλευση αυτού του χαρακτηριστικού του βλεννογόνου. Η εγκάρσια τομή στο περιόστεο θα πρέπει να πραγματοποιείται στη βάση του κρημνού και να είναι πολύ επιφανειακή, καθώς το περιόστεο είναι πολύ λεπτό. Απαιτείται ιδιαίτερη προσοχή σε αυτό το βήμα, ώστε να αποφευχθεί η διατομή σε όλο το πάχος του κρημνού. Η εγκάρσια τομή στο περιόστεο πραγματοποιείται με νυστέρι, μπορεί όμως να χρησιμοποιηθεί και ψαλίδι LaGrange, το οποίο προσφέρει καλύτερο έλεγχο της τομής. Μετά από το βήμα αυτό ο κρημνός θα πρέπει να παραμένει στη θέση του χωρίς να έχουν τοποθετηθεί ράμματα. Εάν αυτό δε συμβαίνει υπάρχει ακόμη τάση και απαιτείται διεύρυνση της διατομής. Όταν η διαδικασία της τομής στο περιόστεο έχει ολοκληρωθεί, ο κρημνός συρράπτεται όπως έχει περιγραφεί πιο πάνω.

## Ακρωτηριασμός μύλης

Η μέθοδος εκλογής για την αντιμετώπιση δοντιών που πάσχουν από απορρόφηση της οδοντικής ουσίας είναι η εξαγωγή του δοντιού. Όμως, ο ακρωτηριασμός της μύλης αποτελεί μια αποδεκτή λύση για προχωρημένου σταδίου απορροφήσεις τύπου 2 (Dupont 1995). Ο ακρωτηριασμός της μύλης έχει ως αποτέλεσμα σημαντικά μικρότερης έκτασης τραυματισμό του ζώου και ταχύτερη επούλωση, σε σύγκριση με την εξαγωγή ολόκληρου του δοντιού. Η διαδικασία αυτή, παρόλο που είναι ευρέως αποδεκτή, τίθεται ακόμη υπό αμφισβήτηση. Οι περισσότεροι οδοντίατροι κτηνίατροι χρησιμοποιούν αυτή την τεχνική, με τη συχνότητα χρήσης της μεταξύ τους να ποικίλει ευρέως, κατά κανόνα, όμως, την προτιμούν όταν υπάρχει σημαντική ή πλήρης αντικατάσταση της ρίζας από οστό. Δυστυχώς, η πλειοψηφία των γενικών κτηνιάτρων χρησιμοποιούν τον ακρωτηριασμό μύλης πιο συχνά από ότι θα έπρεπε και ενώ η τεχνική αυτή θα έπρεπε να χρησιμοποιείται όταν πληρούνται συγκεκριμένα κριτήρια (Niemiec 2015). (βλέπε κεφάλαιο παθολογίας της στοματικής κοιλότητας)

Τα κριτήρια αυτά είναι:

- Επιβεβαιωμένη ακτινογραφικά απορρόφηση τύπου 2
- Καμία ένδειξη ύπαρξης ενδοδοντικής νόσου (περιακρορριζική αλλοίωση) στο ακτινογράφημα
- Καμία ένδειξη απώλειας φατνιακού οστού λόγω περιοδοντίτιδας
- Να μην απεικονίζεται στο ακτινογράφημα ο ριζικός σωλήνας
- Να μην απεικονίζεται στο ακτινογράφημα το διάστημα του περιοδοντικού συνδέσμου
- Να μην πάσχει το ζώο από οπίσθια στοματίτιδα

Οι συγγραφείς τείνουν να χρησιμοποιούν αυτή την τεχνική μόνο για τους κυνόδοντες και τους 3$^{ους}$ προγομφίους της κάτω γνάθου. Επιπλέον, αντιμετωπίζουν περιστασιακά με αυτό τον τρόπο τους πρώτους γομφίους της κάτω γνάθου (και ειδικά την άπω ρίζα τους) και τους κυνόδοντες της άνω γνάθου. Τα υπόλοιπα δόντια θεωρείται ότι μπορούν να εξαχθούν, ανεξαρτήτως της ακτινογραφικής εικόνας τους. Επίσης, συστήνεται να μη χρησιμοποιείται η τεχνική του ακρωτηριασμού της μύλης από γενικούς κτηνιάτρους οι οποίοι δεν διαθέτουν οδοντιατρικό ακτινογραφικό μηχάνημα. Στην περίπτωση αυτή θα πρέπει τα δόντια να εξάγονται πλήρως ή τα ασθενή ζώα να παραπέμπονται σε κτηνιάτρους που διαθέτουν το μηχάνημα αυτό.

## Τεχνική

Ο ακρωτηριασμός της μύλης ξεκινά με τη δημιουργία ενός μικρού ουλικού κρημνού γύρω από το δόντι στόχος . Στη συνέχεια χρησιμοποιείται μια αυλακωτή κωνική εγγλυφίδα σε χειρολαβή υψηλών ταχυτήτων για να αφαιρεθεί ολόκληρη η μύλη του δοντιού, μέχρι το ύψος του φατνιακού οστού . Στο επόμενο βήμα το φατνιακό οστό και το υπόλλειμμα του δοντιού λειαίνονται με αδρόκοκκη εγγλυφίδα διαμαντιού . Ακολουθεί ακτινογράφηση του δοντιού, ώστε να επιβεβαιωθεί ότι το δόντι έχει απομακρυνθεί τουλάχιστον μέχρι το επίπεδο του φατνιακού οστού . Σε ορισμένες περιπτώσεις μπορεί να χρειαστεί μια πολύ ελαφρή διατομή του περιοστέου ώστε να περιοριστεί η τάση κατά τη σύγκλειση του ουλικού κρημνού.

## Συμπέρασμα

Οι εξαγωγές αποτελούν μια πολύ κοινή χειρουργική πρακτική στην ιατρική των ζώων συντροφιάς και σε ορισμένες περιπτώσεις μπορεί να είναι πολύ δύσκολες, ειδικά για τους νέους κτηνιάτρους. Όταν η εξαγωγή πραγματοποιείται με σωστή τεχνική, αποτελεί μια εξαιρετική μέθοδο ανακούφισης του πόνου της στοματικής κοιλότητας και αντιμετώπισης της μόλυνσης. Εάν, όμως, η τεχνική της εξαγωγής δεν πραγματοποιείται με τον απαραίτητο σεβασμό στους ιστούς, μπορεί να (και θα) οδηγήσει σε προβλήματα όπως η παραμονή τμήματος ρίζας στο φατνίο ή ακόμη και σε σοβαρότερες επιπλοκές. Με την εφαρμογή των βημάτων που περιγράφηκαν παραπάνω και την απαραίτητη υπομονή από τον επεμβαίνοντα, οι εξαγωγές θα είναι όχι μόνο πιο εύκολες, αλλά και περισσότερο επιτυχημένες και αποτελεσματικές.

## Σημεία κλειδιά

- Η εξαγωγή δοντιών αποτελεί μια χειρουργική διαδικασία και θα πρέπει να αντιμετωπίζεται με τον ίδιο σεβασμό όπως κάθε χειρουγική επέμβαση, ώστε να αποφεύγονται οι επιπλοκές.

- Η εξαγωγή κάθε τύπου δοντιού μπορεί να μετατραπεί σε απλούστερη εξαγωγή μονόρριζου δοντιού, με το διαχωρισμό του και με την αφαίρεση τμήματος του παρειακού πετάλου του φατνιακού οστού. Συνεπώς, με τη βοήθεια της βασικής εκπαίδευσης κάθε εξαγωγή είναι δυνατόν να πραγματοποιηθεί.

- Η εξαγωγή δοντιών είναι μια επώδυνη διαδικασία και θα πρέπει να θεωρείται απαραίτητη η διαχείριση του πόνου, συμπεριλαμβανόμενης της περιοχικής αναισθησίας, για κάθε ασθενές ζώο.

- Ο ακρωτηριασμός της μύλης του δοντιού αποτελεί μια αποδεκτή μέθοδο θεραπείας για προχωρημένου σταδίου απορροφήσεις δοντιών τύπου 2 στις γάτες. Θα πρέπει, όμως, να εφαρμόζεται μόνο όταν πληρούνται κάποια (κλινικά και ακτινογραφικά) κριτήρια.

- Τέλος δεν πρέπει ποτέ να εξάγεται ένα δόντι χωρίς τη συναίνεση του ιδιοκτήτη.

# Κεφάλαιο 8
## Ο ρόλος του πανεπιστημίου στην οδοντιαρική εκπαίδευση

Η επιτροπή σχεδιασμού τυποποίησης Οδοντιατρικής της WSAVA ενθαρύννει ισχυρά τη διδασκαλία της οδοντιατρικής κτηνιατρικής στις πανεπιστημιακές σχολές, τόσο σε προπτυχιακό όσο και σε μεταπτυχιακό επίπεδο.

### Εκπαίδευση στην Κτηνιατρική σχολή

Παρόλο που τα νοσήματα της στοματικής κοιλότητας και των δοντιών είναι πολύ συχνά στα ζώα συντροφιάς, η οδοντιατρική κτηνιατρική είναι παραμελημένη στα προγράμματα σπουδών των περισσότερων κτηνιατρικών σχολών. Μάλιστα, είναι σχετικά λίγες οι κτηνιατρικές σχολές παγκοσμίως οι οποίες συμπεριλαμβάνουν την οδοντιατρική στον κορμό των μαθημάτων του προγράμματος σπουδών τους, ενώ σε λίγες ακόμη προσφέρεται μόνο ως μάθημα επιλογής και σε περιορισμένο αριθμό φοιτητών (Perry 2014). Σε όλα τα πανεπιστήμια η εκπαίδευση των φοιτητών στην κτηνιατρική οδοντιατρική θα έπρεπε να συμπεριλαμβάνει, τουλάχιστον, διαλέξεις για την ανατομία και τη φυσιολογία των δοντιών και της στοματικής κοιλότητας, τις τεχνικές εξέτασής τους (συμπεριλαμβανόμενης της ακτινογραφικής εξέτασης των δοντιών) και την παθογένεια, τη συμπτωματολογία και την αντιμετώπιση των συχνότερων νοσημάτων τους. Επιπλέον, θα έπρεπε να παρέχονται πρακτικά σεμινάρια στα οποία οι φοιτητές θα πραγματοποιούν εξέταση των δοντιών και της στοματικής κοιλότητας, ακτινογράφηση δοντιών, θεραπεία της περιοδοντικής νόσου, περιοχική αναισθησία και βασικές αρχές εξαγωγής δοντιών. Ακόμη, μέσω της κυκλικής εναλλαγής στο κτηνιατρικό νοσοκομείο της σχολής, όλοι οι φοιτητές θα έπρεπε να εκπαιδεύονται στο οδοντιατρικό του τμήμα, ώστε να αποκτούν τις βασικές δεξιότητες «της πρώτης ημέρας», όπως αυτές έχουν περιγραφεί λεπτομερώς στην «από κοινού δήλωση των EVDS/EVDC σχετικά με τις Κλινικές Δεξιότητες στην Οδοντιατρική και Στοματική Χειρουργική των Μικρών Ζώων Συντροφιάς (διαθέσιμη και στον σύνδεσμο http://www.evds.org/policystatements/day1skills).

Η οδοντιατρική κτηνιατρική ως ειδικότητα θα έπρεπε να συμεπριλαμβάνεται στις κλινικές δραστηριότητες, ώστε να προσφέρει το απαραίτητο περιβάλλον διδασκαλίας για του φοιτητές κτηνιατρικής (Esteghamati *et al.* 2016). Η ίδρυση ενός τμήματος οδοντιατρικής κτηνιατρικής απαιτεί κάποια επένδυση, σε εξοπλισμό, αλλά είναι γενικά αποδεκτό ότι η επένδυση αυτή είναι αποδοτική (βλέπε κεφάλαιο εξοπλισμού). Επιπλέον, τα πανεπιστημιακά κτηνιατρικά νοσοκομεία θα έπρεπε να επιδιώξουν την παροχή υπηρεσίας στην οδοντιατρική κτηνιατρική, σε επίπεδο ειδικού. Αυτό μπορεί να επιτευχθεί με την πρόσληψη ενός πιστοποιημένου από τα ειδικά κολλέγια εξειδίκευσης οδοντιάτρου κτηνιάτρου (Dipl. AVDC, Dipl. AVDC-Eq, Dipl. EVDC, Dipl. EVDC-Eq). Ο ειδικός αυτός θα προσφέρει υψηλού επιπέδου υπηρεσίες, αλλά και εκπαίδευση στους προπτυχιακούς και μεταπτυχιακούς (εκπαιδευόμενους {interns} και ειδικευόμενους {residents}) φοιτητές. Ως εναλλακτική λύση θα μπορούσε να δίνεται η δυνατότητα στους προπτυχιακούς φοιττηές να εκπαιδευτούν στην

οδοντιατρική κτηνιατρική πραγματοποιώντας πρακτική άσκηση σε ιατρεία εξειδικευμένων οδοντιάτρων κτηνιάτρων. Εάν στη χώρα δεν υπάρχει διπλωματούχος των κολλεγίων οδοντιατρικής κτηνιατρικής, ένας κτηνίατρος με πιστοποιημένη υψηλού επιπέδου εκπαίδευση στο αντικείμενο (Fellow of the Academy of Veterinary Dentistry, Διδάκτορας, κάτοχος Master of Science ή ανάλογου πτυχίου) μπορεί να αναλάβει να διδάξει οδοντιατρική κτηνιατρική

## Μεταπτυχιακή εκπαίδευση

### Διδακτορική εκπαίδευση

Το διδακτορικό δίπλωμα, μέχρι στιγμής, αποτελεί τον υψηλότερο τίτλο που μπορεί να αποκτήσει ένας επιστήμονας στη μεταπτυχιακή εκπαίδευση και εστιάζεται σε σημαντικό βαθμό στην έρευνα. Στο μέλλον, θα ήταν ιδανικό η διδακτορική εκπαίδευση στην οδοντιατρική κτηνιατρική να συνδυάζεται με εκπαίδευση για κολλεγιακό δίπλωμα ειδικότητας ή το ανάποδο, ώστε να εκπαιδεύονται ολοκληρωμένοι κλινικοί επιστήμονες (DeLuca *et al*. 2016).

### Εκπαίδευση για απόκτηση διπλώματος ειδίκευσης

Μέχρι στιγμής η εκπαίδευση αυτή στην οδοντιατρική κτηνιατρική μπορεί να πραγματοποιηθεί μέσω των δύο κολεγίων οδοντιατρικής κτηνιατρικής που υπάρχουν παγκοσμίως, του Αμερικανικού (AVDC, American Veterinary Dental College, www.avdc.org) και του Ευρωπαϊκού (EVDC, European Veterinary Dental College, www.evdc.org). Για να γίνει δεκτός σε αυτό το πρόγραμμα ειδίκευσης ένας κτηνίατρος θα πρέπει να πληρεί τα κριτήρια τα οποία περιγράφονται στη σχετική ιστοσελίδα του AVDC (http://www.avdc.org/register.html) ή στην αντίστοιχη του EVDC (http://176.32.230.22/evdc.info/?page_id=40). Συνήθως, πριν την εγγραφή στο πρόγραμμα, απαιτείται ένας χρόνος γενικής μετεκπαίδευσης στην ιατρική ζώων συντροφιάς (intership) ή κάτι ισότιμο. Από την εγγραφή του και στην περίοδο της εκπαίδευσής του ο ειδικευόμενος θα πρέπει να αποδεικνύει ότι διαθέτει υψηλό επίπεδο γνώσεων και κλινικών δεξιοτήτων, όπως αυτά περιγράφονται λεπτομερώς στα αντίστοιχα έγγραφα των δύο Κολλεγίων. Το διάστημα εκπαίδευσης ποικίλει από 2,5 – 6 χρόνια (με ελάχιστο διάστημα τα 3 χρόνια για ένα εγκεκριμένο στάνταρτ πρόγραμμα εκπαίδευσης και τουλάχιστον 5 χρόνια για το εναλλακτικό πρόγραμμα εκπαίδευσης του EVDC, κατ' ελάχιστο 78 εβδομάδες για οποιοδήποτε εγκεκριμένο πρόγραμμα του AVDC), πριν ο ειδικευόμενος να δικαιούται να γίνει δεκτός στις εξετάσεις του Κολλεγίου. Μόνο μετά από επιτυχή εξέταση στις πρακτικές και γραπτές εξετάσεις απονέμεται στον ειδικευόμενο ο τίτλος τους διπλωματούχου (Diplomate). Ιδανικά, στο μέλλον, τα προγράμματα ειδίκευσης θα πρέπει να ακολουθούνται ή να συνδυάζονται με εκπαίδευση για τη λήψη διδακτορικού διπλώματος (Bourgeois et al. 2015; DeLuca et al. 2016; Esteghamati et al. 2016). Μέχρι στιγμής, η εμπλοκή των πανεπιστημιακών σχολών στην οδοντιατρική κτηνιατρική εκπαίδευση είναι φτωχή έως μηδαμινή. Η ίδρυση προγραμμάτων εκπαίδευσης και ειδίκευσης στην οδοντιατρική κτηνιατρική θα πρέπει να είναι μια από τις πρώτες προτεραιότητες των κτηνιατρικών σχολών παγκοσμίως.

## Σημεία κλειδιά

- Η οδοντιατρική κτηνιατρική είναι ένα επιστημονικό πεδίο ιδιαίτερα παραμελημένο στα προγράμματα σπουδών των περισσότερων κτηνιατρικών σχολών.

- Η διδασκαλία της οδοντιατρικής κτηνιατρικής σε προπτυχιακό επίπεδο πρέπει να περιλαμβάνει διαλέξεις και πρακτικά σεμινάρια στις βασικές τεχνικές εξέτασης, στα συχνότερα νοσήματα των δοντιών και της στοματικής κοιλότητας και στην αντιμετώπισή τους.

- Τα πανεπιστημιακά νοσοκομεία θα πρέπει να ιδρύσουν οδοντιατρικό κτηνιατρικό τμήμα, με στόχο να παρέχουν οδοντιατρικές υπηρεσίες σε επίπεδο ειδικού και να δημιουργήσουν το κατάλληλο εκπαιδευτικό περιβάλλον.

- Η μεταπτυχιακή εκπαίδευση στην οδοντιατρική κτηνιατρική θα πρέπει να περιλαμβάνει ένα πρόγραμμα ειδίκευσης, το οποίο ιδανικά στο μέλλον θα συνδυαστεί με διδακτορική εκπαίδευση.

- Η αποτελεσματική εκπαίδευση στην οδοντιατρική στις κτηνιατρικές σχολές, είναι το κλειδί για την ανάπτυξη του πεδίου αυτού της κτηνιατρικής επιστήμης.

## Θέση σχετικά με την οδοντιατρική χωρίς γενική αναισθησία (AFD)

Σε αυτό το αρχείο υπάρχει ένα επαναλαμβανόμενο μήνυμα, ότι η γενική αναισθησία είναι απαραίτητη για να πραγματοποιηθεί αποτελεσματικά και ενδελεχώς οποιαδήποτε οδοντιατρική επέμβαση στα ζώα συντροφιάς. Σε αυτές συμπεριλαμβάνονται ο επαγγελματικός καθαρισμός των δοντιών, η ορθή οδοντιατρική εξέταση, η ακτινογράφηση των δοντιών, οι εξαγωγή δοντιών και οποιαδήποτε απαραίτητη οδοντιατρική θεραπεία.

Η αναποτελεσματικότητα και η ακαταλληλότητα της AFD έχει τονιστεί σε κάθε σχετικό κεφάλαιο, συμπεριλαμβανόμενων εκείνων της αναισθησίας και της ευζωίας. Ο λόγος της επανάληψης είναι ότι όλοι οι συγγραφείς των οδηγιών αυτών συμφωνούν πως αποτελεί μια διαδικασία με ελάχιστα προτερήματα και δυνητικά τεράστιο κόστος. Όχι μόνο δεν προσφέρει κάποιο ιατρικό όφελος στο ασθενές ζώο, αλλά προκαλεί άγχος σε αυτό και ενδεχομένως είναι επικίνδυνη . Επιπλέον, αρκετοί κτηνίατροι και ιδιοκτήτες λανθασμένα πιστεύουν ότι η ανάγκη για οδοντική θεραπεία βασίζεται στην ποσότητα της ορατής τρυγίας που συσσωρεύεται στην επιφάνεια του δοντιού. Όμως, η απομάκρυνση μόνο της υπερουλικής τρυγίας, χωρίς τη διάγνωση και θεραπεία της υποουλικής παθολογίας, μπορεί να καθυστερήσει την ανάληψη της ενδεδειγμένης θεραπείας για μια επώδυνη πάθηση.Η οδοντιατρική χωρίς αναισθησία, τελικά, έχει ως αποτέλεσμα τα ασθενή ζώα να υποφέρουν από χρόνιο πόνο και μόλυνση και μάλιστα χωρίς αυτό να είναι απαραίτητο, καθώς υπάρχουν κατάλληλες εναλλακτικές επιλογές για αποτελεσματική θεραπεία. Για όλους τους παραπάνω λόγους, η επιτροπή οδηγιών οδοντιατρικής της WSAVA πιστεύει ότι η NAD αποτελεί ένα σημαντικό λόγο ανησυχίας σχετικά με την ευζωία των ζώων, καθώς οδηγεί σε υποβάθμιση της απαραίτητης οδοντιατρικής φροντίδας τους. Συνεπώς, η WSAVA συμμετέχει μαζί με τις ακόλουθες Κτηνιατρικές Επιστημονικές Εταιρείες στη σθεναρή αντίσταση κατά αυτής της πρακτικής.

## Διεθνεις Επιστημονικές Εταιρείες:

- Academy of Veterinary Dentistry
- American Veterinary Dental College
- American Veterinary Dental Society
- American Animal Hospital Association
- American College of Anaesthesia and Analgesia
- European Veterinary Dental College - European Veterinary Dental Society
- Federation of European Companion Animal Veterinary Associations

## Διεθνείς Επιστημονικές Εταιρείες

**Αυαστραλία**
Australian Veterinary Association

**Αυστρία**
Austrian Society of Veterinary Dentistry (

**Βέλγιο**
Belgian-Dutch Scientific dental Society

**Κροατία**
Croatian Small Animal Veterinary Section

**Δημοκρατία της Τσεχίας**
Czech Veterinary Dental Society

**Φινλανδία**
**Suomen Elinlääkripraktikot ry**

**Γαλλία**
French Veterinary Dental Group

**Γερμανία**
German Veterinary Dental Society

**Ελλάδα**
Ελληνική Κτηνιατρική Εταιρεία Ζώων Συντροφιάς

**Ιρλανδία**
Irish Veterinary Dental Society

**Ιταλία**
Italian Society of Veterinary Dentistry and Oral Surgery

**Ιαπωνία**
Japanese Small Animal Dental Society

**Ολλανδία**
Dental Working Group of the Netherlands

**Νορβηγία**
Norweigan Small Animal Veterinary Association

**Πολωνία**
Polish Small Animal Veterinary Association

**Πορτογαλία**
Portuguese Society of Veterinary Dentistry

**Ρουμανία**
Romanian Society of Veterinary Dentistry

**Ρωσσία**
Russian Small Animal Veterinary Association

**Σλοβενία**
Slovenian Small Animal Veterinary Association

**Ισπανία**
Spanish Veterinary Dental Society **Σουηδία**

Swedish Veterinary Dental Society

**Ελβετία**
Swiss Society of Veterinary Dentistry

**Ηνωμένο Βασίλειο**
British Veterinary Dental Association W

## Τοπικά:

- California Veterinary Medical Board
- Nevada Veterinary Medical Board
- Ontario Veterinary Medical Association

# Κεφάλαιο 9
## Απαραίτητος εξοπλισμός

### Εξέταση της στοματικής κοιλότητας

### Αξιολόγηση του ασθενούς ζώου που βρίσκεται σε εγρήγορση

Η εξέταση της στοματικής κοιλότητας θα έπρεπε να είναι η πιο κοινή διαδικασία στην κλινική πράξη στα ζώα συντροφιάς. Η WSAVA πιστεύει ότι η εξέταση αυτή πρέπει να αποτελεί αναπόσπαστο κομμάτι κάθε πλήρους κλινικής εξέτασης. Μια συστηματική προσέγγιση, με ενδελεχή εξέταση τόσο των εμφανώς μη φυσιολογικών, όσο και όλων των φυσιολογικών περιοχών είναι απαραίτητη για μια ολοκληρωμένη εξέταση της στοματικής κοιλότητας(Hansen 2009).

Ο εξοπλισμός που απαιτείται για μια λεπτομερή ενδοστοματική εξέταση, με το ζώο σε εγρήγορση συμπεριλαμβάνει: κατάλληλο φωτισμό δωματίου, μεγεθυντικό μέσο και ένα φακό τύπου pen light. Συστήνεται ο κλινικός να φορά εξεταστικά γάντια για την εξέταση της στοματικής κοιλότητας, για την προστασία του ίδιου και του ζώου και για την ελαχιστοποίηση του κινδύνου μετάδοσης μόλυνσης. Ενώ η ανάγκη επαρκούς φωτισμού φαίνεται προφανής, πολλοί κλινικοί προσπαθούν να πραγματοποιήσουν την εξέταση σε συνθήκες χαμηλού φωτισμού, με συνέπεια μη ικανοποιητικά αποτελέσματα. Για τη βελτίωση της ορατότητας, αλλά και μέσω οπίσθιου φωτισμού του για τον έλεγχο της ζωτικότητας ενός δοντιού, μπορεί να χρησιμοποιηθεί ένα pen light (ή ένα ωτο/οφθαλμοσκόπιο).

Η σωστή θέση του ασθενούς ζώου είναι εκείνη ώστε το στόμα του να βρίσκεται σε κατάλληλο επίπεδο για την εύκολη εκτίμησή του από τον εξετάζοντα κτηνίατρο (η εργονομική τοποθέτηση είναι επωφελής) (Aller 2005; DeForge 2002). Ο απαραίτητος εξοπίσμός για τις χώρες βαθμίδας 1, 2 και 3 είναι:

1. Μια καλή φωτεινή πηγή
2. Εξεταστικά γάντια

157

### Εξέταση υπό γενική αναισθησία

Μετά από την εγκατάσταση της γενικής αναισθησία και της διασωλήνωσης της τραχείας, θα πρέπει να πραγματοποιείται μια πλήρης και λεπτομερής εξέταση της στοματικής κοιλότητας. Όπως προαναφέρθηκε (βλέπε κεφάλαιο αναισθησίας), όλες οι διαδικασίες αντιμετώπισης προβλημάτων των δοντιών θα πρέπει να πραγματοποιούνται υπό γενική αναισθησία, ενώ ιδιαίτερα σημαντική είναι και η διασωλήνωση της τραχείας. Η διασωλήνωση, αλλά και η επισκόπηση του στοματοφάρυγγα πραγματοποιείται με τη βοήθεια ενός λαρυγγοσκοπίου (**Εικόνα 157**).

Κατά τη διάρκεια μιας πλήρους εκτίμησης της στοματικής υγείας και αντιμετώπισης των πιθανών προβλημάτων (Comprehensive Oral Health Assessment and Treatment, COHAT), για τη διατήρηση του στόματος ανοικτού και για τη βελτίωση της ορατότητας μπορούν να χρησιμοποιηθούν διαφόρων μεγεθών στηρίγματα, παρά στοματοδιαστολείς με ελατήριο. Υπεθυμίζεται εδώ ο κίνδυνος για τύφλωση στις γάτες, λόγω υπερβολικής και παρατεταμένης διάνοιξης του στόματος (Barton-Lamb Al et al. 2013; Martin-Flores et al. 2014; Scrivani et al. 2014).

**Απαραίτητος εξοπλισμός για τη διατήρηση της θερμοκρασίας του σώματος:**

**Χώρες βαθμίδας 1**: θερμαντική συσκευή κυκλοφορίας θερμού νερού

**Χώρες βαθμίδας 2 και 3**: θερμαντική συσκευή κυκλοφορίας θερμού αέρα

- Αναισθητικές τεχνικές: Εισπνευστική αναισθησία, ολική ενδοφλέβια αναισθησία (TIVA), πρόσβαση σε οξυγόνο για προοξυγόνωση και για χρήση κατά τη διάρκεια της εισπνευστικής αναισθησίας, εξοπλισμός για τοπική στελεχιαία αναισθησία.

- Παρακολούθηση ζωτικών λειτουργιών κατά την αναισθησία (θερμοκρασία σώματος, καταγραφή καρδιακών παλμών, αναπνευστικός ρυθμός, καταγραφή πίεσης του αίματος, μέτρηση του εκπνεόμενου $CO_2$ (χώρες βαθμίδας 3,2).

- Επιπλέον εξοπλισμός: ενδοφλέβια αντλία χορήγησης (βαθμίδας 3)

Μετά την εγκατάσταση της γενικής αναισθησίας, ο κλινικός θα πρέπει να εξετάσει προσεκτικά και να εκτιμήσει τους μαλακούς ιστούς, συμπεριλαμβανομένων της γλώσσας, των ούλων, των βλεννογόνων, του στοματοφάρυγγα και της περιοχής των αμυγδαλών. Ακολουθεί η αξιολόγηση των σκληρών ιστών (συμεριλαμβανομένων της άνω και της κάτω γνάθου) και της οδοντοφυίας, στην ολότητά της και κάθε δοντιού ξεχωριστά, για τα οποία θα πρέπει να σημειώνεται η παρουσία κατάγματος δοντιού η στροφή, ή η απουσία δοντιού. Στη συνέχεια αξιολογείται η κατάσταση του περιοδοντίου, μετράται το βάθος της ουλοδοντικής σχισμής (έως 6 σημεία μέτρησης σε κάθε δόντι), η υφίζηση των ούλων και η υπερπλασία τους, η ευσειστότητα των δοντιών, η εμπλοκή διχασμού των ριζών και οποιαδήποτε άλλη παθολογία του στόματος. Θα πρέπει να σημειώνονται στο οδοντιατρικό ιστορικό τόσο τα φυσιολογικά, όσο και τα παθολογικά ευρήματα (βλέπε κεφάλαιο εξέτασης) (Tutt 2006).

Στον ελάχιστο απαιτούμενο εξοπλισμό (βαθμίδες 1,2,3) για λεπτομερή ενδοστοματική εξέταση συμπεριλαμβάνονται:

1. Μια καλή φωτεινή πηγή

2. Μεγενθυντικό μέσο (μεγεθυντικά γυαλιά {loupes} ή μεγεθυντικός φακός)

3. Φωτογράφηση (φωτογραφίες ή video, αποδεκτά και από κινητό τηλέφωνο)

4. Περιοδοντική μήλη/ανιχνευτήρας τερηδόνας

5. Οδοντιατρικό κάτοπτρο

6. Χειλεοδιαστολείς

7. Στοματοδιαστολέας (κατάλληλου μεγέθους πλαστική σύριγγα ή πλαστικός στοματοδιαστολέας)

8. Προστατευτικός εξοπλισμός του επεμβαίνοντος (γυαλιά, μάσκα και εξεταστικά γάντια)

Η περιοδοντική μήλη χρησιμοποιείται για τη μέτρηση του βάθους της ουλοδοντικής σχισμής και των περιοδοντικών θυλάκων. Πρόκειται για μια λεπτή κωνική ράβδο από μέταλλο ή πλαστικό, με αμβλύ άκρο, συνδεδεμένη με μια λαβή και βαθμονομημένη σε χιλιοστόμετρα. Υπάρχουν πολλοί διαφορετικοί τύποι μήλης, με διαθέσιμες συνήθως τις Williams, Marquis, Michigan-O, UNC και Nabors **(Εικόνα 158).**

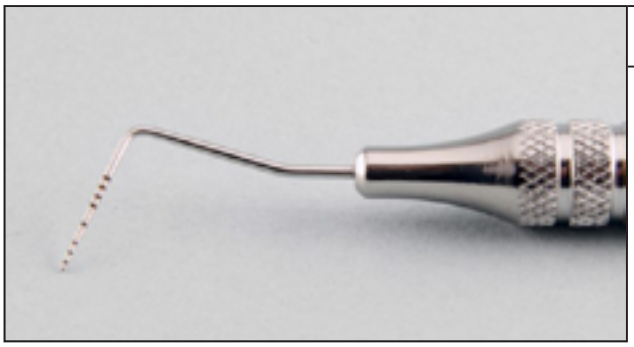

*158*

Η μήλη επιτρέπει στον κλινικό να μετρήσει και να αξιολογήσει τον ουλικό δείκτη (αιμορραγία κατά την μέτρηση του βάθους της σχισμής), το βάθος της σχισμής ή του θύλακα, το βαθμό της διόγκωσης ή/και της υφίζησης των ούλων και της αποκάλυψης του μεσορριζικού διστήματος (στα πολύρριζα δόντια).

*159*

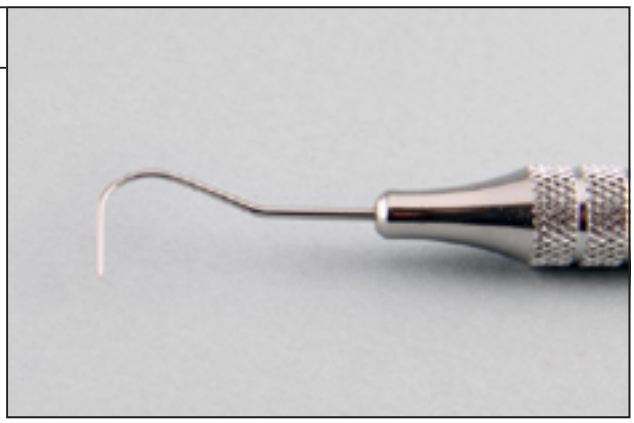

Συχνά, στην αντίθετη πλευρά της λαβής της περιοδοντικής μήλης υπάρχει ένας ανιχνευτήρας τερηδόνας. Πρόκειται για ένα εργαλείο με αιχμηρό άκρο, το οποίο μπορεί να χρησιμοποιηθεί από τον κλινικό για να ανιχνεύσει την υπο- και υπερ-ουλική τρυγία, βλάβες των δοντιών όπως οι απορροφήσεις της οδοντικής ουσίας, την αποκάλυψη του πολφού, την παθολογική ή μηχανική αποτριβή των δοντιών, η ακόμη και την απώλεια αδαμαντίνης ή και οδοντίνης **(Εικόνα 159).**

Το οδοντικό κάτοπτρο αποτελεί ένα σημαντικό διαγωνστικό βοήθημα για την αξιολόγηγση των υπερώιων ή γλωσσικών επιφανειών των δοντιών, καθώς και των οπίσθιων δοντιών **(Εικόνα 160)**.



*160*

Ο χειλεοδιαστολέας χρησιμοποιείται για τη βελτίωση της ορατότητας για αξιολόγηση της οπίσθιας οδοντοφυίας ή για φωτογράφηση. Επίσης, χρησιμοποιείται κατά τη διάρκεια οδοντιατρικών εργασιών, για να βελτιώσει την ορατότητα στην περιοχή επέμβασης **(Εικόνα 161).**

*161*

Βοηθητική της διάγνωσης είναι η χρήση διαλυμάτων χρωστικών τα οποία αποκαλύπτουν τη μικροβιακή πλάκα των δοντιών: μετά τη χρώση παρατηρούμε ότι όσο μεγαλύτερο είναι το πάχος της πλάκας, τόσο πιο σκούρο είναι το χρώμα με το οποίο χρωματίζεται. Η πιο συχνά χρησιμοποιούμενη χρωστική μιας φάσης είναι η ερυθροσίνη. Πριν από την αποτρύγωση των δοντιών, μια σταγόνα διαλύματος 2% ερυθροσίνης (μπορεί να χρησμοποιηθεί και η φλουροσεΐνη) τοποθετείται επάνω στην υπερουλική επιφάνεια του δοντού και ξεπλένεται ήπια με την υδροσύριγγα. Ένα ακόμη εργαλείο που μπορεί να χρησιμοποιηθεί χρησιμοποιεί μπλε φως (μήκους κύματος περίπου 405nm), το οποίο δείχνει την ώριμη πλάκα κόκκινη (λόγω των πορφυρινών που υπάρχουν σε αυτή). Αυτό το εργαλείο ποσοτικοποίησης της πλάκας με χρήση φωτός που προκαλεί φθορισμό ή QLF χρησιμοποιείται σε χώρους με χαμηλής έντασης φωτισμό, ώστε να αποκαλύπτεται η ώριμη πλάκα (Wallis C et al 2016, Marshall-Jones et al 2017) **(εικόνα 162)**.

*162*

## Ακτινολογία/ακτινογράφηση

Η οδοντιατρική ακτινολογία και η ακτινογράφηση είναι ιδιαίτερα σημαντικές για την ορθή διάγνωση και την απόφαση για την ανιμετώπιση της πάθησης στην οδοντιατρική κτηνιατρική. Η εφαρμογή οδοντιατρικών θεραπειών χωρίς ακττινογράφηση αυξάνει σημαντικά τις πιθανότητες να διαφύγουν του επεμβαίνοντος παθολογικές καταστάσεις ή να προκληθεί ιατρογενές τραύμα.



*163*

164

Ο απαραίτητος εξοπλισμός για να πραγματοποιηθεί μια διαγνωστική ακτινογράφηση συμπεριλαμβάνει: ένα ακτινογραφικό μηχάνημα ακτίνων-Χ **(Εικόνα 163)**, ενδοστοματικά ακτινογραφικά πλακίδια **(Εικόνα 164),** υγρά εμφάνισης και στερέωσης ή ένα ψηφιακό σύστημα οδοντιατρικής ακτινογραφίας και έναν ηλεκτρονικό υπολογιστή με το κατάλληλο λογισμικό. Για την ακτινογράφηση των δοντιών είναι πάντα προτιμότερο να χρησιμοποιείται ένα οδοντιατρικό ακτινογραφικό μηχάνημα, παρόλα αυτά, μπορούν να ληφθουν διαγνωστικά ακτινογραφήματα με τη χρήση και των κοινών ακτινογραφικών μηχανημάτων που χρησιμοποιούνται στην κτηνιατρική πράξη και την κατάλληλη τεχνική. Θα πρέπει, όμως, να σημειωθεί ότι τα ακτινογραφήματα μεγάλου μεγέθους δεν παρέχουν επαρκείς λεπτομέρειες για ολοκληρωμένη διάγνωση και είναι πολύ δύσκολο να ληφθούν. Για τους παραπάνω λόγους συστήνεται να χρησιμοποιούνται πάντα οδοντιατρικά ακτινογραφικά μηχανήματα και ενδοστοματικά πλακίδια. Επίσης, τα οδοντιατρικά ακτινογραφικά μηχανήματα μπορούν να χρησιμοποιηθούν για την ακτινογράφηση μικρών δομών, όπως τα δάκτυλα ή σε πολύ μικρόσωμα ζώα (DuPont 2009).

Παρακάτω αναφέρονται μερικές επιλογές για την λήψη οδοντιατρικών ακτινογραφημάτων:

**1.** Συμβατικό κτηνιατρικό ακτινογραφικο μηχάνημα (βαθμίδας 1)

**2.** Οδοντιατρικό ακτινογραφικό μηχάνημα σε συνδυασμό με:

**α.** Συμαβτικό ακτινογραφικό πλακίδιο (βαθμίδας 2)

**β.** Πλακίδια φωσφόρου (PSP) (σύστημα CR)

**γ.** Ψηφιακός αισθητήρας (σύστημα DR)

Στις χώρες βαθμίδας 3 θα πρέπει να χρησιμοποιείται ψηφιακή τεχνολογία ακτινογράφησης.

Η εμφάνιση των συμβατικών ακτινογραφημάτων πραγματοποιείται σε σκοτεινό θάλαμο, ή σε μικρό χειροκίνητο εμφανιστήριο με τη χρήση υγρών εμφάνισης και στερέωσης, σε προκαθορισμένους χρόνους. Από τη διαδικασία προκύπτει ένα ακτινογράφημα το οποίο είναι υγρό (Niemiec 2004). Η διαδικασία της εμφάνισης και στερέωσης μπορεί να πραγματοποιηθεί και σε αυτόματο εμφανιστήριο. Η διαδικασία επίσης χρησιμοποιεί την υγρή χημεία, όμως ειδικοί κύλινδροι του εμφανιστηρίου μετακινούν το φιλμ μέσα στο εμφανιστήριο και τη στερέωσηκαι τελικά το πλακίδιο λαμβάνεται στεγνό (Niemiec 2004).

Η διαδικασία εμφάνισης μπορεί, επίσης, να πραγματοποιηθεί με τη βοήθεια ενός λογισμικού προγράμματος ηλεκτρονικού υπολογιστή, το οποίο μετατρέπει τις ακτίνες-Χ που εντοπίζονται από έναν αισθητήρα ή από μια πλάκα φωσφόρου, σε εικόνα στην οθόνη του υπολογιστή.

165

## Πλάκες φωσφόρου (τεχνολογία CR) **(Εικόνα 165)**

Οι πλάκες φωσφόρου είναι εύκαμπτες πολυεστερικές πλάκες, οι οποίες είναι καλυμένες στην επιφάνειά τους με φωτοδιεγειρόμενο φωσφόρο τοποθετημένο σε ρητίνη. Μετά την αρχική έκθεση στις ακτίνες –X, τα διεγερμένα ηλεκτρόνια παραμένουν «παγιδευμένα» σε κέντρα στο κρυσταλλικό πλέγμα, μέχρι να διεγερθούν και πάλι από τη δεύτερη έκθεση στο φως. Αυτά τα κινητοποιημένα ηλεκτρόνια απελευθερώνουν ένα μπλε-βιολετί φως με μήκος κύματος 400nm, φωτοβολώντας αναλόγως του αριθμού των παγιδευμένων ηλεκτρονίων, ο οποίος είναι σε άμεση συνάρτηση με την έκθεση στην αρχική ακτινοβολία –X. Η ποσότητα αυτή του φωτός συλλέγεται από τους αισθητήρες του ψηφιοποιητή και μετατρέπεται σε ψηφιακή εικόνα. Οι πλάκες φωσφόρου είναι διαθέσιμες σε διάφορα μεγέθη: απο 0-4, είναι επαναχρησιμοποιούμενες και η αντικατάστασή τους είναι αρκετά οικονομική.

Ψηφιακοί αισθητήρες (τεχνολογία DR) **(Εικόνα 166)**

Υπάρχουν πολλά άμεσα ψηφιακά συστήματα, για ανθρώπινη και για κτηνιατρική χρήση. Τα συστήματα αυτά αποτελούν άριστα μέσα για τη λήψη οδοντιατρικών ακτινογραφημάτων. Το μοναδικό σημαντικό μειονέκτημά τους είναι ότι δεν υπάρχει πλακίδιο μεγέθους 4 στα άμεσα ψηφιακά συστήματα (αισθητήρες). Τα σημαντικότερα πλεονεκτήματα των άμεσων ψηφιακών συστημάτων είναι η μείωση της έκθεσης στην ακτινοβολία, η άμεση προβολή της εικόνας στην οθόνη του υπολογιστή και η δυνατότητα επανατοποθέτησης του πλακιδίου ή/και του ακτινογραφικού κώνου, εάν η εικόνα δεν είναι κατάλληλη από την πρώτη λήψη.

166

## Εξοπλισμός για τον καθαρισμό των δοντιών

## Α. Το βασικό σετ οδοντικής φροντίδα (βαθμίδας 1) πρέπει να περιλαμβάνει:

Διαγνωστικά εργαλεία

βλέπε παραπάνω

Εργαλεία αποτρύγωσης (Niemiec 2003)

**Βαθμίδας 1:**

167

168

169

170



171

172α

1. Οδοντάγρες απομάκρυνσης τρυγίας **(Εικόνα 167)**

2. Ξέστρο υποουλικής απόξεσης **(Εικόνα 168)**

3. Σετ κοχλιαρίων υποουλικής απόξεσης **(Εικόνα 169)**

4. Ακονόπτερα και λάδι **(Εικόνα 170)**

## Στις χώρες κατηγορίας 2 και 3 θα πρέπει να προστεθούν ακόμη

1. Μια οδοντιατρική μονάδα (με χαμηλές και υψηλές ταχύτητες) **(Εικόνα 171)**

2. Μηχανικό ξέστρο: με παραγωγή ήχων ή υπερήχων (πιεζοηλεκτρονικό, μαγνητοσυστολικό)

3. Ειδικά υπο και υπερουλικά ξέστρα για τη συσκευή **(Εικόνα 172)**

4. Πάστα στίλβωσης των δοντιών **(Εικόνα 173)**

172β

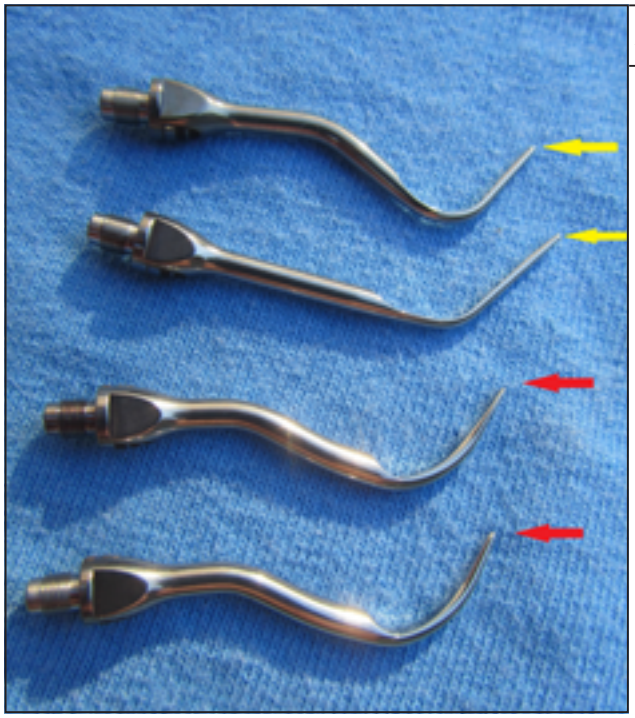

173α

173β

174

## Εξοπλισμός για υπερλουλική αποτρύγωση

### Ξέστρα χειρός

Τα ξέστρα χειρός διαθέτουν μια λαβή συνδεδεμένη με το κοπτικό τμήμα, το οποίο σε εγκάρσια διατομή είναι τριγωνικό και διαθέτει δύο κοπτικές ακμές που απολήγουν σε μια αιχμηρή άκρη. Το ξέστρο χειρός χρησιμοποιείται για την απομάκρυνση πλάκας, τρυγίας και άλλων εναποθέσεων από τις υπερουλικές επιφάνειες των δοντιών. Η λαβή συγκράτησής του εργαλείου είναι η τροποποιημένη λαβή μολυβιού. Το κοπτικό τμήμα του ξέστρου τοποθετείται στην επιφάνεια του δοντιού, στο ύψος των ελεύθερων ούλων και πραγματοποιούνται κινήσεις έλξης, με το κοπτικό τμήμα να απομακρύνεται από τα ούλα. Τα ξέστρα χειρός υπάρχουν σε πολλές μορφές, μια από τις οποίες είναι το δρέπανο. Τα πιο συνηθισμένα είναι τα γενικής χρήσης (Universal ή H6/H7), τα Jacquette και τα Morse **(Εικόνα 174)**.

### Ξέστρα συσκευής υπερήχων (ultra-sonics)

Τα ξέστρα της συσκευής υπερήχων χρησιμοποιούνται πολύ συχνά για την απομάκρυνση της υπερουλικής μικροβιακής πλάκας και τρυγίας. Τα ξέστρα αυτά λειτουργούν σε συχνότητα μεγαλύτερη από 25kHz. Η κύρια δράση του ξέστρου για την απομάκρυνση της πλάκας και της τρυγίας είναι με τη μηχανική κίνηση ή με την ταλάντωση. Αυτή επιτυγχάνεται με τη δόνηση του άκρου, το οποίο έρχεται σε επαφή με την τρυγία και προκαλεί τη θραύση της. Επιπρόσθετα, τα ξέστρα της συσκευής υπερήχων προκαλούν ένα φαινόμενο που αποκαλείται «σπηλαίωση», κατά το οποίο τα κύματα του ήχου που προέρχονται από τις δονήσεις του ξέστρου, ενεργοποιούν τον ψεκασμό του νερού, που με τη σειρά του καθαρίζει επιπλέον την επιφάνεια του δοντιού.

Τα ξέστρα της συσκευής υπερήχων λειτουργούν με ηλεκτρικό ρεύμα και το λειτουργικό τμήμα του ξέστρου κινείται με έναν από τρεις διαφορετικούς τύπους κίνησης. Τα ξέστρα μαγνητοσυστολικού τύπου χρησιμοποιούν ένα στοίχο από παράλληλα ελάσματα νικελίου, τα

οποία επιμηκύνονται και βραχύνονται με την επίδραση του εναλασσόμενου ηλεκτρικού ρεύματος. Η διαδικασία αυτή προκαλεί ελλειπτική κίνηση του ξέστρου σε σχήμα οκτώ. Υπάρχουν δύο κατηγοριών στοίχοι, ο ένας δονείται στα 25kHz και ο άλλος στα 30kHz. Τα ξέστρα ράβδου σιδήρου χρησιμοποιούν μια ράβδο η οποία διαστέλεται και συστέλεται και προκαλεί στο ξέστρο τιτανίου μια κυκλική ή ελλειπτική κίνηση. Τέλος, στα πιεζοηλεκτρονικά ξέστρα κρύσταλλοι χαλαζία ενεργοποιούνται από το εναλασσόμενο ηλεκτρικό ρεύμα, το οποίο προκαλεί διαστολή και συστολή τους. Αποτέλεσμα της διαδικασίας αυτής είναι μια γραμμική (προσθιοπίσθια) δόνηση του ξέστρου, το οποίο δονείται από 25 έως 45 kHz.

Η χειρολαβή της συσκευής υπερήχων κρατείται με την τροποποιημένη λαβή μολυβιού **(Εικόνα 175)**. Το ξέστρο φέρεται σε επαφή με την οδοντική επιφάνεια στο ύψος των ελεύθερων ούλων, πιέζεται ελαφρά στην τρυγία και κινείται με ήπιες κινήσεις επάνω στην επιφάνεια του δοντιού. Ο επεμβαίνων θα πρέπει να επιτρέπει στο ξέστρο να θρυμματίζει την τρυγία με τις δονήσεις του, αλλά να μην το χρησιμοποιεί όπως τα ξέστρα χειρός πιέζοντας ισχυρά την τρυγία, καθώς αυτό μπορεί να καταστραφεί και να σταματήσει να δονείται.

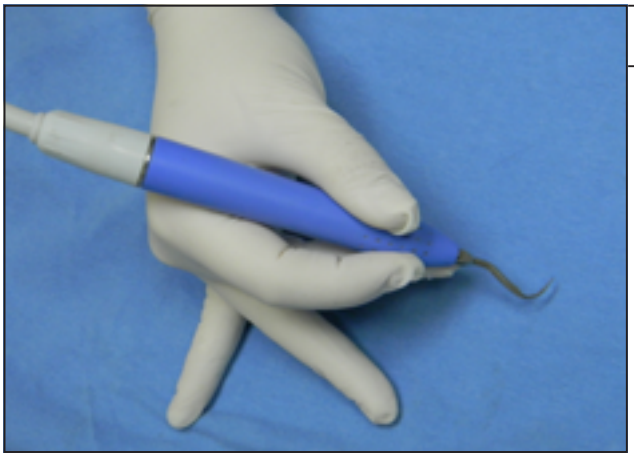

*175*

Τα ξέστρα της συσκευής υπερήχων μπορούν να χρησιμοποιηθούν σε οποιαδήποτε οδοντική επιφάνεια. Τα ξέστρα των ηλεκτρομαγνητικών και των πιεζοηλεκτρονικών ξέστρων θερμαίνονται πολύ με τη συνήθη χρήση. Η ψύξη τους είναι απαραίτητη για να προληφθεί η υπερθέρμανση του δοντιού, η πρόκληση της ιδιαίτερα επώδυνης πολφίτιδας και η πιθανή νέκρωση του δοντιού. Ο ψεκασμός του νερού θα πρέπει να κατευθύνεται στην άκρη του ξέστρου για να μειώνει τη θερμοκρασία του. Σε κάθε περίπτωση θα πρέπει να επιβεβαιώνεται ότι ο ψεκασμός με το νερό φθάνει στο άκρο του ξέστρου, ειδικά όταν αυτό χρησιμοποιείται υπο-ουλικά. Για το λόγο αυτό, είναι προτιμότερο για την υπο-ουλική αποτρύγωση να χρησιμοποιούνται ειδικά ξέστρα, στα οποία διασφαλίζεται ότι το άκρο τους ψύχεται επαρκώς από τον ψεκασμό του νερού. Εάν η τρυγία δεν απομακρύνεται από τις αναπτυξιακές αύλακες και τα φύματα του δοντιού, μπορεί να χρησιμοποιηθεί ένα ξέστρο χειρός για την αφαίρεσή της.

## Ξέστρα συσκευής ήχων (sonics)

Τα ξέστρα αυτά λειτουργούν με αέρα υπό πίεση από ένα αεροσυμπιεστή (compressor). Τα ξέστρα δονούνται σε συχνότητα 18-20 kHz και κατά τη λειτουργία τους παράγεται λιγότερη θερμότητα από τα ξέστρα της συσκευής υπερήχων. Συνήθως διαθέτουν σύστημα καταιονισμού νερού, το οποίο ψύχει το δόντι και απομακρύνει τα υπολείμματα τρυγίας και άλλες εναποθέσεις. Στα πλεονεκτήματά τους συγκαταλέγονται η μικρότερου βαθμού βλάβη του δοντιού λόγω υπερθέρμανσης και λόγω μειωμένης συχνότητας δόνησης του ξέστρου, αλλά μπορεί να καθυστερούν την απομάκρυνση των μεγάλων μαζών τρυγίας και να προκαλούν μεγαλύτερη ζημιά στην επιφάνεια του δοντιού (Bellows 2004).

## Υποουλική αποτρύγωση (λείανση ρίζας) και απόξεση του θυλάκου

Η αποτρύγωση μόνο της μύλης των δοντιών εμφανίζει ένα αισθητικό αποτέλεσμα για τον ιδιοκτήτη, αλλά δεν προσφέρει κανένα μετρήσιμο ιατρικό κέρδος στην αντιμετώπιση ή στην πρόληψη της περιοδοντικής νόσου. Η ολοκληρωμένη θεραπεία της εγκατεστημένης περιοδοντικής νόσου απαιτεί υπο-ουλική αποτρύγωση και απόξεση του περιοδοντικού θυλάκου. Ο όρος λείανση της ρίζας χρησιμοποιείται για να περιγραφεί η απομάκρυνση της νεκρωτικής οστεΐνης της ριζικής επιφάνειας, ενώ η απόξεση αναφέρεται στην απομάκρυνση των επιθηλιακών κυττάρων, της ενδοτοξίνης και των εναποθέσεων από το επιθηλιακό τοίχωμα το οποίο επαλείφει τον περιοδοντικό θύλακα. (Niemiec 2013) Η υπο-ουλική αποτρύγωση και η υπο-ουλική απόξεση του θυλάκου μπορεί να πραγματοποιηθεί με τη χρήση ξέστρων υπερήχων ή ηχητικών (με τα κατάλληλα για υπο-ουλική αποτρύγωση ξέστρα) ή με εργαλεία χειρός, τα οποία ονομάζονται κοχλιάρια υποουλικής αποτρύγωσης – ριζικής απόξεσης.

Στην οδοντιατρική του ανθρώπου, παραδοσιακά, χρησιμοποιούνται τα υπο-ουλικά κοχλιάρια. Υπάρχουν δύο τύποι τέτοιων κοχλιαρίων, τα γενικής χρήσης (Universal) και τα εξειδικευμένα ανά περιοχή. Τα κοχλιάρια Columbia και Barnhart είναι παραδείγματα κοχλιαρίων τύπου Universal, διαθέτουν δύο κοπτικές ακμές και στρογγυλό άκρο στη λεπίδα τους, ενώ η λεπίδα σχηματίζει γωνία 90 μοιρών με τη λαβή του εργαλείου **(Εικόνα 176)**. Τα εξειδικευμένα ανά περιοχή εργαλεία, των οποίων παράδειγμα είναι τα κοχλιάρια Gracey, διαθέτουν στρογγυλό άκρο, και μια κοπτική ακμή στη λεπίδα τους, η οποία σχηματίζει γωνία 70 μοιρών με το στέλεχος (το τμήμα του εργαλείου μεταξύ της λαβής και της λεπίδας) (**Εικόνα 177**). Επιπλέον της γωνίας 70 μοιρών με το στέλεχος, τα Gracey διαθέτουν μια ακόμη κάμψη σε άλλο επίπεδο, η οποία διευκολύνει την επαφή τους με τις επιφάνειες των ριζών διαφόρων δοντιών. Τα κοχλιάρια αυτά διατίθενται σε ποικιλία γωνιώσεων και σε αριθμούς από το 1 έως το 18. Όσο μεγαλύτερος ο αριθμός τόσο μεγαλύτερη η γωνία της επιπλέον κάμψης, τα εργαλεία με τους μεγαλύτερους αριθμούς είναι σχεδιασμένα για χρήση στα οπίσθια δόντια.

*176*



*177*



## Ακόνισμα των εργαλείων χειρός

Είναι απαραίτητο τα ξέστρα και τα κοχλιάρια να διατηρούν την κοπτική τους ικανότητα. Μια λεπίδα η οποία έχει χάσει την κοπτική ικανότητά της δεν μπορεί να αφαιρέσει αποτελεσματικά τις εναποθέσεις και θα στιλβώσει την τρυγία αντί της επιφάνειας της ρίζας. Το ακόνισμα των εργαλείων είναι μια δεξιότητα η οποία απαιτεί χρόνο για να βελτιστοποιηθεί, εάν λοιπόν κάποιος από το προσωπικό της κλινικής ακονίζει σωστά τα εργαλεία, βοηθά στη βελτίωση της παρεχόμενης οδοντιατρικής πράξης στο ασθενές ζώο ( Niemiec 2013).

## Στίλβωση

178

Η στίλβωση των οδοντικών επιφανειών η οποία ακολουθεί την αποτρύγωσή τους, απομακρύνει μικροσκοπικά υπολείμματα πλάκας και τρυγίας και παρέχει μια λεία επιφάνεια, η οποία καθυστερεί την επαναπρόσφυση της πλάκας και της τρυγίας. Ακόμα και όταν πραγματοποιείται με τη σωστή τεχνική, τόσο η υπερουλική αποτρύγωση, οσο και η λείανση της ρίζας, θα αφήσει μια ελαφρώς τραχιά επιφάνεια αδαμαντίνης, η οποία διευκολύνει την επαναπρόσφυση της μικροβιακής πλάκας. Η στίλβωση πραγματοποείται με την τοποθέτηση μιας αποτριπτικής πάστας σε ένα ελαστικό κύπελο και στην επιφάνεια του δοντιού. Η ελαφρά πίεση του ελαστικού κύπελου επάνω στο δόντι λυγίζει τα άκρα του, ώστε να μπορούν αυτά να κατευθυνθούν και μέσα στην ουλοδοντική σχισμή και να στιλβώσουν το δόντι και υπο-ουλικά **(Εικόνα 178)**. Σε γενικές γραμμές υπάρχουν δύο τύποι διαδικασιών στίλβωσης, ο παραδοσιακός τρόπος με το ελαστικό κύπελο το οποίο περιστρέφεται στις 3000 στροφές το λεπτό και ένας νεότερος τύπος κυπέλου, με μια αριστερόστροφη και δεξιόστροφη κίνηση. Τα κύπελα δεν θα πρέπει να παραμένουν στην επιφάνεια του δοντιού για διάστημα μεγαλύτερο από 3-5 δευτερόλεπτα, καθώς η θερμότητα που παράγεται μπορεί να αυξήσει τη θερμοκρασία της οδοντίνης και να προκαλέσει μη αναστρεφομενη πολφίτιδα. Διατίθενται διάφοροι τύποι παστών, με διαφορετικές γεύσεις και αδρότητα. Οι λεπτόκοκκες πάστες αφήνουν πιο λεία επιφάνεια, ενώ εκείνες με μεγαλύτερου μεγέθους κόκκους αφαιρούν περισσότερη αδαμαντίνη και αφήνουν πιο αδρή επιφάνεια. Επίσης η πάστα μπορεί να διατίθεται σε μεγάλο βάζο για πολλές χρήσεις ή σε μικρά ατομικά κύπελα για μια μόνο χρήση. Το ελαστικό κύπελο, μετά την επαφή του με τις οδοντικές επιφάνειες δε θα πρέπει να βυθίζεται και πάλι στο βάζο πολλαπλών χρήσεων, καθώς επιμολύνει την πάστα. Μπορεί, όμως, μια ποσότητα πάστας να τοποθετείται σε μια γυάλινη πλάκα για χρήση σε κάθε ζώο. Ακόμη, μπορεί η πάστα να παρασκευάζεται επί τόπου πριν τη χρήση της, με ανάμιξη σκόνης και νερού.

## Εξαγωγές/χειρουργική της στοματικής κοιλότητας

Οι εξαγωγές αποτελούν μία από τις συχνότερες χειρουργικές πράξεις που καλούνται να πραγματοποιήσουν οι κτηνίατροι σε ένα ιατρείο μικρών ζώων. Παρόλο που η αποκατάσταση καταγμάτων των γνάθων, η συρραφή των στοματορρινικών συριγγίων και η εξαίρεση όγκων της στοματικής κοιλότητας θεωρούνται γενικά χειρουργεία της στοματικής κοιλότητας, η εξαγωγή ενός δοντιού αποτελεί χειρουργική θεραπεία και πράξη που θα πρέπει να εκτελείται άψογα από όλους τους κλινικούς.

Ιδανική θεωρείται η εξαγωγή κατά την οποία αφαιρείται ολόκληρο το δόντι και όλες οι ρίζες, με ελάχιστο τραυματισμό των παρακείμενων μαλακών και σκληρών ιστών. Η διαδικασία μιας

ελάχιστα παρεμβατικής χειρουργικής επέμβασης οδηγεί στην πρόκληση ενός τραύματος που επουλώνεται σύντομα και χωρίς επιπλοκές. Για τη διενέργεια μιας εξαγωγής, ο κτηνίατρος θα πρέπει να γνωρίζει λεπτομερώς την ανατομία, τον τρόπο επούλωσης και τις κατάλληλες τεχνικές συρραφής, την ορθή χρήση των οδοντιατρικών υλικών και εξοπλισμού, καθώς και τις τεχνικές για να επιτύχει την διαδικασία. Είναι αυταπόδεικτο πως κάθε κτηνίατρος θα πρέπει να επιχειρεί να κάνει κάθε εξαγωγή με τον ιδανικότερο δυνατό τρόπο.

179

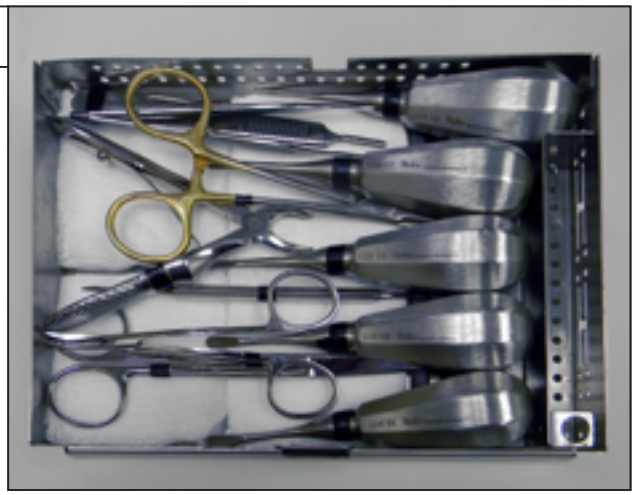

## Σετ χειρουργικών εργαλείων για τη στοματική κοιλότητα (Εικόνα 179)

## Εργαλεία εξαγωγής δοντιών

**1.** Μια ποικιλία από μοχλούς εξακτικής τύπου luxator για αποκοπή του περιοδοντικού συνδέσμου, οι luxators αποτελούνται από μια λαβή, το στέλεχος και το άκρο εργασίας. Το άκρο εργασίας διαθέτει από τη μια μεριά μια κοίλη και από την άλλη μια κυρτή επιφάνεια, ευθείες πλευρές και ένα κοπτικό άκρο κάθετο στον επιμήκη άξονα του εργαλείου. Η λεπίδα καταλήγει σε μια λεπτή και κοφτερή άκρη **(Εικόνα 180)**.

180

**2.** Οι μοχλοί εξακτικής τύπου elevator χρησιμοποιούνται για να προκαλέσουν τη ρήξη των ινών του περιοδοντικού συνδέσμου και να εκμοχλεύσουν το δόντι. Ο παραδοσιακός elevator είναι ευθύς, αποτελείται από μια λαβή, το στέλεχος και ένα άκρο εργασίας. Το άκρο εργασίας αποτελείται από μια λεπίδα με δύο παράλληλες πλευρές, μια κοίλη και μια κυρτή επιφάνεια και ένα αποστρογυλευμένο άκρο. Το άκρο μπορεί να ειναι αμβύ ή κοφτερό **(Εικόνα 181)**.

**3.** Οι οδοντάγρες χρησιμοποιούνται για την απομάκρυνση του εύσειστου δοντιού από το φατνίο του. Διαθέτους δύο λαβές (μεγάλα σκέλη) και δύο ράμφη (μικρά σκέλη). Τα μικρά σκέλη έρχονται κοντά ή σε επαφή όταν τα πιέζονται τα μεγάλα σκέλη της οδοντάγρας. Τα μικρά σκέλη συλλαμβάνουν τη μύλη του δοντιού και το εξάγουν από το φατνίο του (Bellows 2004).

181

Ένα βασικό σωετ χειρουργικών εργαλείων για τη στοματική κοιλότητα περιλαμβάνει: : (Terpak & Verstraete 2012) **(Εικόνα 182)**

*182*

1. Λαβή νυστεριού
2. Λαβίδα ιστών
3. Αποκολλητήρα περιοστέου
4. Ψαλίδι ιστών
5. Ψαλίδι ραμμάτων
6. Βελονοκάτοχο
7. Χειλεοδιαστολέα

Πρέπει να σημειωθεί ότι είναι σκόπιμο να διατίθενται εργαλεία διαφορετικού μεγέθους για γάτες, μεσαίου και μεγάλου μεγέθους σκύλους.

Σε χώρες βαθμίδας 1 πρέπει να υπάρχουν τα εξής:

1. βασικό σετ χειρουργικών εργαλείων για τη στοματική κοιλότητα
2. Elevators ή luxators
3. Οδοντάγρες
4. Κάποιος εξοπλισμός για το διαχωρισμό των πολύρριζων δοντιών

Σε χώρες βαθμίδας 2 και 3 πρέπει να υπάρχουν τα εξής:

Μια οδοντιατρική μονάδα με χειρολαβή υψηλών ταχυτήτων και ανάλογες εγγλυφίδες

α. Για το διαχωρισμό δοντιών και την αποκοπή σκληρών οδοντικών ιστών.

Όλος ο εξοπλισμός θα πρέπει να απολυμαίνεται με τη χρήση αντισηπτικών διαλυμάτων ή/και να αποστειρώνεται, ανάλογα με την κατηγορία των αντικειμένων και την επικείμενη χρήση τους (επεμβάσεις στις οποίες η αποστείρωση δεν είναι σημαντική, είναι μέτρια σημαντική ή ιδιαίτερα σημαντική) (Terpak and Verstraete 2012) **(Εικόνα 183).**

## Προτάσεις της FECAVA σχετικά με την Υγειινή και τον Έλεγχο Λοιμώξεων στο κτηνιατρείο:

http://www.fecava.org/sites/default/files/files/2014_12_recommandation_hygiene.pdf

## Ράμματα

Στη χειρουργική της στοματικής κοιλότητας συστήνεται η χρήση απορροφήσιμων ραμμάτων, καθώς η αφαίρεσή τους από τη στοματική χωρίς γενική αναισθησία είναι αδύνατη. Προτιμώνται τα μονόκλωνα ράμματα από τα πολύκλωνα, καθώς προκαλούν μικρότερο ερεθισμό στους ιστούς και συσχετίζονται με μικρότερα ποσοστά μόλυνσης. Το πιο δημοφιλές ράμμα μεταξύ των οδοντιάτρων κτηνιάτρων είναι η πολυγλεκαπρόνη 25 (Polyglecapron 25), αλλά υπάρχουν και άλλες επιλογές, όπως η πολυγλακτίνη 910 (Polyglactin 910) ή το chromic gut (Tutt 2006).

Στις γάτες συστήνονται, συνήθως, ράμματα μεγέθους 4/0 - 5/0 και στους σκύλους 3/0 και 4/0, με ενσωματωμένη βελόνα. Η προτιμητέα καμπυλότητα της βελόνας είναι είτε 3/8 είτε 1/2, με την τελευταία να χρησιμοποιείται περισσότερο στο οπίσθιο τμήμα της στοματικής κοιλότητας. Η καλύτερη επιλογή για τη συρραφή των ούλων και του βλεννογόνου είναι η ανάστροφη κόπτουσα βελόνα, αλλά για τον εύθρυπτο βλεννογόνο μπορεί να χρησιμοποιηθεί και η βελόνα κυκλικής διατομής. Η βελόνα θα πρέπει να εισέρχεται κάθετα στους ιστούς, ώστε να προκαλεί το μικρότερο δυνατό τραύμα εισόδου και να αποφεύγεται το σχίσιμο του βλεννογόνου.

Εάν αυτό είναι δυνατό, σε μεγάλης έκτασης χειρουργικές επεμβάσεις προτιμάται η συρραφή σε δύο στρώματα αντί του ενός. Συστήνεται να αφήνεται μια απόσταση 2-3 χιλιοστών μεταξύ της γραμμής του χειρουργικού τραύματος και της εισόδου της βελόνας, αλλά και μεταξύ των απλών χωριστών ραφών. Στις περισσότερες επεμβάσεις στη στοματική κοιλότητα προτιμώνται οι απλές χωριστές ραφές Κάποιοι συγγραφείς προτείνουν συνεχή ραφή σε γάτες στις οποίες πραγματοποιούνται ολικές εξαγωγές λόγω χρόνιας ουλοστοματίτιδας, καθώς μειώνεται ο χρόνος συρραφής και ο συνολικός χειρουργικός χρόνος. Το πιο σημαντικό σημείο, όμως, είναι η αποφυγή τάσης των ραμμάτων, επίσης ο κόμπος του θα πρέπει να μην τοποθετείται επάνω στη γραμμή του χειρουργικού τράυματος. Ακόμη, δε θα πρέπει να αφήνεται απογυμνωμένο οστό και η γραμμή της ραφής δε θα πρέπει να βρίσκεται επάνω από το έλλειμμα.

## Σημεία κλειδιά

- Όλος ο εξοπλισμός, όπως και ο χώρος του χειρουργείου θα πρέπει να απολυμαίνεται ή/και να αποστειρώνεται σε τακτική βάση

- Οι οδοντικές και χειρουργικές επεμβάσεις στη στοματική κοιλότητα απαιτούν την χρήση ειδικών εργαλείων και εξοπλισμού

- Οι πιο κοινές οδοντικές διαδικασίες (διαγνωστικές, θεραπεία περιοδοντικής νόσου και εξαγωγή δοντιών) δεν μπορούν να πραγματοποιηθούν χωρίς τον απαραίτητο ακτινογραφικό εξοπλισμό

# Κεφάλαιο 10
## Αναφορές

### References


1. Abbott, J.A. (2008) Aquired valvular disease. In: Manual of Canine and Feline Cardiology (fourth edition) Tilley LP (ed). Elsevier, St Louis, Missouri, pp. 110-38.

2. Aberg, F., Helenius-Hietala, J., Meurman, J., Isoniemi, H. (2014) Association between dental infections and the clinical course of chronic liver disease. Hepatology Research. 44(3):349-53.

3. Abnet, C.C., Qiao, Y.L., Mark, S.D., et al. (2001) Prospective study of tooth loss and incident esophageal and gastric cancers in China. Cancer Causes and Control. 12:847–854.

4. Adachi, M., Ishihara, K., Abe, S., et al. (2002) Effect of professional oral health care on the elderly living in nursing homes. Oral Surgery, Oral Medicine, Oral Pathology, Oral Radiology and Endodontics. 94(2):191-5.

5. Adachi, M., Ishihara, K., Abe, S., Okuda, K. (2007) Professional oral health care by dental hygienists reduced respiratory infections in elderly persons requiring nursing care. International Journal of Dental Hygeine. 5(2):69-74.

6. Aguiar, J., Chebroux, A., Martinez-Taboada, F., Leece, E.A. (2015) Analgesic effects of maxillary and inferior alveolar nerve blocks in cats undergoing dental extractions. Journal of Feline Medicine and Surgery. 17(2):110-6.

7. Al Maghlouth, A., Al Yousef, Y., Al-Bagieh, N.H.(2007) Qualitative and quantitative analysis of microbial aerosols in selected areas within the College of Dentistry, King Saud University.

8. Alef, M., von Praun, F., Oechtering, G. (2008) Is routine pre-anaesthetic haematological and biochemical screening justified in dogs? Veterinary Anaesthesia and Analgesia. 35(2):132-40.

9. Al-Emadi, A., Bissada, N., Farah, C., et al. (2006) Systemic diseases among patients with and without alveolar bone loss. Quintessence International. 37(10):761-5.

10. Aller, M.A. (2005) Personal safety and ergonomics in the dental operatory. Journal of Veterinary Dentistry. 22(2).

11. American Veterinary Dental College (2017), http;//www.avdc.org (accessed 29 April 2017)

12. Andreasen, J.O., Andreasen, F.M. (1994) Textbook and colour atlas of traumatic injuries to the teeth. 3rd ed. Copenhagen. Munksgaard,

**13.** Angle, E.H. (1899) The Angle System of Regulation and Retention of the Teeth and Treatment of Fractures of the Maxillae. 5th ed. Philadelphia, SS White Manufacturing Co.

**14.** Anthony, J.M.G., Sammeyer, L.S., Laycock, A.R. (2010) Veterinary Opthamology. 13: 106-9.

**15.** Anthony, J.M.G., Weber, L.P., Alkemade, S. (2011) Blood glucose and liver function in dogs administered a xylitol drinking water additive at zero, one and five times dosage rates. Veterinary Science Development 2011; 1: e2

**16.** Aprea, F., Vettorato, E., Corletto, F. (2011) Severe cardiovascular depression in a cat following a mandibular nerve block with bupivacaine. Veterinary Anaesthesia and Analgesia; 38: 614–618.

**17.** Arabaci, T., Ciçek, Y., Canakçi, C.F. (2007) Sonic and ultrasonic scalers in periodontal treatment: a review. International Journal of Dental Hygiene: 5(1):2–12.

**18.** Arbes, S.J., Slade, G.D., Beck, J.D. (1999) Association between extent of periodontal disease and self-reported history of heart attack: an analysis of NHANES III data. Journal of Dental Research. 78: 1777-82.

**19.**

**20.** Armitage, G.C. (1999) Development of a classification system for periodontal diseases and conditions. Annals of Periodontology 4 (1):1-6. 1999.

**21.** Arnbjerg, J. (1996) Idiopathic dental root replacement resorption in old dogs. Journal of Veterinary Dentistry 13(3), 97-99

**22.** Artese, H.P., Sousa, C.O., Luiz, RR, et al. (2010) Effect of non-surgical periodontal treatment on chronic kidney disease patients. Brazilian Oral Research.24(4):449-54.

**23.** Association of American Feed Control Officials, Inc. (AAFCO). Official publication of the Association of American Feed Control Officials, Oxford IN, 2010.

**24.** AVDC (2016a)

**25.** AVDC (2016b) http://www.avdc.org/rad_set_SA_inform.pdf 10.10.2016

**26.** AVDC (2017), http://www.avdc.org (accessed 29 April 2017)

**27.** AVDC Nomenclature Committee (2017) Dental and periodontal anatomy. https://www.avdc.org/Nomenclature/Nomen-Dental_Anatomy.html [accessed 12 February 2017].

**28.** AVDC Nomenclature Committee (2017) Feline Tooth Resoption Stages. https://www.avdc.org/Nomenclature/Nomen-Teeth.html#resorption [accessed 12 February 2017].

**29.** AVDC website. www.avdc.org

**30.** Avlund, K., Schultz-Larsen, K., Krustrup, U. (2009) Effect of inflammation in the

periodontium in early old age on mortality at 21-year follow-up. Journal of the American Geriatric Society. 57(7):1206-12.

**31.** Babbitt, S.G., Krakowski Volker, M., Luskin, I.R. (2016) Incidence of Radiographic Cystic Lesions Associated with Unerupted Teeth in Dogs. Journal of Veterinary Dentistry.33(4):226-233.

**32.** Barton-Lamb, A.L., Martin-Flores, M., Scrivani, P.V., et al. (2013) Evaluation of maxillary arterial blood flow in anesthetized cats with the mouth closed and open. Veterinary Journal. 196(3):325-31.

**33.** Baxter, C.J.K. (2007) Oral and dental diagnostics. In: BSAVA Manual of Canine and Feline Dentistry. 3rd ed. Eds C. Tutt, J. Deeprose, D. Crossley. British Small Animal Veterinary Association, Gloucester. pp 22-40

**34.** Baylis, C. (1987) Effects of administered thromboxane on the intact, normal rat kidney. Renal Physiology. 10:110-21.

**35.** Beck, J., Garcia, R., Heiss, G., et al. (1996) Periodontal disease and cardiovascular disease. Journal of Periodontology. 67(10 Suppl):1123-37.

**36.** Beckman, B. (2013) AnesthesiaAnaesthesia and pain management for small animals. Veterinary Clinics of North America: Small Animal Practice. 43(3):669-88.

**37.** Bellows J (2004) Small Animal Dental Equipment, Materials, and Techniques, a Primer. Blackwell, 2004.

**38.** Bellows, J. (2004) Orthodontic equipment, materials and techniques. In Small animal dental equipment, materials and techniques, a primer. Oxford, Blackwell. 263-96.

**39.** Bellows, J. (2010) Feline Dentistry: Oral Assessment, Treatment, and Preventative Care. Ames, Iowa, Wiley-Blackwell.

**40.** Bender, I.B. (2000) Pulpal pain diagnosis: a review. Journal of Endodontics. 26:175

**41.** Bender, I.B. (2000) Pulpal pain diagnosis: a review. Journal of Endodontics. 26:175

**42.** Benguigui, C., Bongard, V., Ruidavets, J.B., et al. (2010) Metabolic syndrome, insulin resistance, and periodontitis: a cross-sectional study in a middle-aged French population. Journal of Clinical Periodontology.37(7):601-8.

**43.** Bennett, G.J., Xie, Y.K. (1988), A peripheral mononeuropathy in rat that produces disorders of pain sensation like those seen in man. Pain. 33(1):87-107.

**44.** Berger, M. et al. (2004) Feline dental resorptive lesions in the 13th to 14th centuries. Journal of Veterinary Dentistry 21(4): 206-213

**45.** Berger, M., Schawalder, P., Stich, H. et al. (1996) Feline dental resorptive lesions in captive and wild leopards and lions. Journal of Veterinary Dentistry 13(1): 13-21

**46.** Berglundh, T., Gotfredsen, K., Zitzmann, N.U., et al. (2007) Spontaneous progression of ligature induced peri-implantitis at implants with different surface roughness: an experimental study in dogs. Clinical Oral Implants Research. 18(5):655-61.

**47.** Bergman, P.J. (2007). Anticancer vaccines. Veterinary Clinics of North America Small Animal Practice 37:1111–19.

**48.** Bergman, P.J., McKnight, J., Novosad, A., et al. (2003). Long-term survival of dogs with advanced malignant melanoma after DNA vaccination with xenogenic human tyrosinase: a phase I trial. Clinical Cancer Research 9:1284–90.

**49.** Bergmann, P.J. (2006) Vaccine. 24(21):4582-5

**50.** Bertone, E.R., Snyder, L.A., Moore, A.S. (2003) Environmental and lifestyle risk factors for oral squamous cell carcinoma in domestic cats. Journal of Veterinary Internal Medicine. Jul-Aug;17(4):557-62.

**51.** Beynen, A.C., Van Altena, F., Visser, E.A. (2010) Beneficial effect of a cellulose-containing chew treat on canine periodontal disease in a double-blind, placebo-controlled trial. American Journal of Animal and Veterinary Science. 5(3):192-195.

**52.** Biondi, M., Zannino, L. G. (1997). Psychological stress, neuroimmunomodulation, and susceptibility to infectious diseases in animals and man: a review. Psychotherapy and Psychosomatics, 66(1), 3-26.

**53.** Bjone, S., Brown, W., Harris, A., Genity, P.M. (2007) Influence of chewing on dental health in dogs. Proceedings of the 16th European congress of veterinary dentistry: pp 45-6, 2007.

**54.** Blazejewski, S., Lewis, J.R., Reiter, A.M. (2006) Mucoperiosteal flap for extraction of multiple teeth in the maxillary quadrant of the cat. Journal of Veterinary Dentistry. 23(3): 200-305.

**55.** Bonelo, D., Roy, C., Verstraete, F.J. (2012) Non-neoplastic proliferative oral lesions In: Oral and maxillofacial surgery in dogs and cats. Eds. Verstraete, F.J.M, and Lomer, M.J.. Saunders Elsvier. pp 411-21

**56.** Bonesvoll, P. (1977) Oral pharmacology of chlorhexidine. Journal of Clinical Periodontology 4: 49-65.

**57.** Bortolami, E., Love, E.J. (2015) Practical use of opioids in cats: a state-of-the-art, evidence-based review. Journal of Feline Medicine and Surgery. 17(4):283-311.

**58.** Boudrieau, R.J. (2012) Maxillofacial fracture repair using intraosseus wires. In: Oral and maxillofacial surgery in dogs and cats. FJM Verstraete and MJ Lomer, eds. Saunders Elsvier. Pp 285-92.

**59.** Boudrieau, R.J. (2012) Maxillofacial fracture repair using miniplates and screws. In: Oral and maxillofacial surgery in dogs and cats. FJM Verstraete and MJ Lomer, eds. Saunders Elsvier. Pp 293-308.

**60.** Boudrieau, R.J., Verstraete, F.J.M. (2012) Principals of maxillofacial trauma repair. In: Oral and maxillofacial surgery in dogs and cats. FJM Verstraete and MJ Lomer, eds. Saunders Elsvier. Pp 233-42.

**61.** Bourgeois, J. A., Hategan, A., Azzam, A. (2015) Competency-based medical education and scholarship: Creating an active academic culture during residency. Perspectives on Medical Education. 4(5): 254-258.

**62.** Boyce, E.N., Ching, R.J., Logan, E.I., et al. (1995): Occurrence of gram-negative black-pigmented anaerobes in subgingival plaque during the development of canine periodontal disease. Clinical Infectious Disease. 20 Suppl 2: S317-9.

**63.** Boyce, E.N., Logan, E.I. (1994) Oral health assessment in dogs: Study design and results. Journal of Veterinary Dentistry 11: 64-74.

**64.** Brambell, R. (1965), Report of the Technical Committee to Enquire into the Welfare of Animals Kept Under Intensive Livestock Husbandry Systems, Cmd. (Great Britain. Parliament), H.M. Stationery Office, pp. 1–84

**65.** Brännström, M. (1986) The hydrodynamic theory of dentinal pain. Journal of Endodontics 12(10): 453–457

**66.** Brine, E.J., Marretta, S.M., Pijanowski, G.J., Siegel, A.M. (2000) Comparison of the effects of four different power scalers on enamel tooth surface in the dog. Journal of Veterinary Dentistry. 2000 Mar;17(1):17-21.

**67.** Brodala, N., Merricks, E.P., et al.: (2005) Porphyromonas gingivalis bacteremia induces coronary and aortic atherosclerosis in normocholesterolemic and hypercholesterolemic pigs. Arterosclerosis, Thrombosis and Vascular Biology. 25: 1446-51.

**68.** Brodbelt, D.C, Blissitt, K.J., Hammond, R.A., et al. (2008) The risk of death: the confidential enquiry into perioperative small animal fatalities. Veterinary Anaesthesia and Analgesia. 35, 365-373.

**69.** Brodbelt, D.C., Pfeiffer, D.U., Young, L.E. et al. (2007) Risk factors for anaesthetic-related death in cats: results from the confidential enquiry into perioperative small animal fatalities (CEPSAF). British Journal of Anaesthesia. 99, 617–623.

**70.** Broom, D.M. (2006) Behaviour and welfare in relation to pathology. Applied Animal Behaviour Science, 97 (1) Pp 73-83.

**71.** Brown, W.Y., McGenity, P. (2005) Effective periodontal disease control using dental hygiene chews Journal of Veterinary Dentistry 22(1);15-19.

**72.** Brynjulfsen, A., Fristad, I., Grevstad, T.., Hals-Kvinnsland, I. (2002) Incompletely fractured teeth associated with diffuse longstanding orofacial pain: diagnosis and treatment outcome. International Endodontics Journal. 35(5):461-6.

**73.** Buckley, C., Colyer, A., Skrzywanek, M. et al. (2011) The impact of home-prepared diets and

home oral hygiene on oral health in cats and dogs. British Journal of Nutrition; 106 Suppl 1(0): S124-S127.

**74.** Bundgaard, T., Wildt, J., Frydenberg, M., et al. (1995) Case-control study of squamous cell cancer of the oral cavity in Denmark. Cancer Causes and Control. 6(1):57-67.

**75.** Capik, I. (2007) Periodontal health vs. different preventative means in toy breeds – clinical study. Proceedings of the 16th European congress of veterinary dentistry. pp 31-4.

**76.** Carney, H.C., Little, S., Brownlee-Tomosso, D., et al. (2012) AAFP and ISFM Feline-Friendly Nursing Care Guidelines. Journal of Feline Medicine and Surgery. 14:337–349.

**77.** Carranza, F.A., Takei, H.H. (2006) Clinical diagnosis, in Carranza's Clinical Periodontology. St. Louis, Missouri, WB Saunders, pp 540-60.

**78.** Center, S.A. (1990) Hepatobilliary infections. In: Infectious diseases of the dog and cat. Green CE, ed. Philadelphia, PA, W.B. Saunders, pp 146-56.

**79.** Chadwick, H.S. (1985) Toxicity and resuscitation in lidocaine- or bupivacaine-infused cats. Anesthesiology 1985; 63:385-390.

**80.** Chamberlain, T., Lomer, M. (2012) Clinical Behaviour of Odontogenic Tumors. In: Oral and maxillofacial surgery in dogs and cats. Eds. Verstraete, F.J.R and Lomer, M.J. Saunders Elsvier. pp 403-10

**81.** Chamberlain, T., Verstraete, F.J.R. (2012) Clinical Behaviour and management of odontogenic cysts. In: Oral and maxillofacial surgery in dogs and cats. Eds. Verstraete, F.J.R and Lomer, M.J. Saunders Elsvier. pp 481-486.

**82.** Chang, J.S., Tsai, C.R., Chen, L.T., Shan, Y.S.. (2016) Investigating the Association Between

**83.** Charmichael, D.T. (2002): Surgical extraction of the maxillary fourth premolar tooth in the dog. Journal of Veterinary Dentistry. 19(4): 231-3.

**84.** Chidiac, J.J., Rifai, K., Hawwa, N. N., et al. (2002), Nociceptive behaviour induced by dental application of irritants to rat incisors: A new model for tooth inflammatory pain. European Journal of Pain, 6: 55–67.

**85.** Chikweto, A., Kumthekar, S., Larkin, H., et al. (2013). Genital and extragenital canine transmissible venereal tumour in dogs in Grenada, West Indies. Open Journal of Veterinary Medicine, 3, pp. 111–114.

**86.** Ciekot, P.A., Powers, B.E., Withrow, S.J., et al. (1994). Histologically low-grade, yet biologically high-grade fibrosarcomas of the mandible and maxilla in dogs: 25 cases (1982–1991). Journal of the American Veterinary Medicine Association 204:610–15.

**87.** Clarke, D.E. (2001) Clinical and microbiological effects of oral zinc ascorbate gel in cats. Journal of Veterinary Dentistry. 18(4) 177-183.

**88.** Clarke, D.E. (2001) Vital pulp therapy for complicated crown fracture of permanent canine teeth in dogs: a three-year retrospective study. Journal of Veterinary Dentistry. 18(3):117-21.

**89.** Clarke, D.E. (2006) Drinking water additive decreases plaque and calculus accumulation in cats. Journal of Veterinary Dentistry. 23(2):79-82.)

**90.** Clarke, D.E. (2006) Drinking water additive decreases plaque and calculus accumulation in cats. Journal of Veterinary Dentistry; 23(2):79-82.

**91.** Clarke, D.E., Caiafa, A. (2014) Oral examination in the cat: a systematic approach. Journal of Feline Medicine and Surgery. Nov;16(11): 873-886

**92.** Clarke, D.E., Cameron, A. (1997) Feline dental resorptive lesions in domestic and feral cats and the possible link with diet. Proceedings of the 5th World Veterinary Dental Congress, April 1 to 3, Birmingham, UK. pp 33-34.

**93.** Clarke DE, Kelman M, Perkins N. Effectiveness of a vegetable dental chew on

**94.** periodontal disease parameters in toy breed dogs. J Vet Dent. 2011

**95.** Winter;28(4):230-5.

**96.**

**97.** Clarke, D.E., Cameron, A. (1998) Relationship between diet, dental calculus and periodontal disease in domestic and feral cats in Australia. Australian Veterinary Journal 76(10):690-693.

**98.** Claydon N, Hunter L, Moran J, Wade W, Kelty E, Movert R, Addy M. A 6-month

**99.** home-usage trial of 0.1% and 0.2% delmopinol mouthwashes (I). Effects on plaque, gingivitis, supragingival calculus and tooth staining. J Clin Periodontol. 1996

**100.** Mar;23(3 Pt 1):220-8

**101.**

**102.** Cohen, A.S., Brown DC (2002) Orofacial dental pain emergencies: endodontic diagnosis and management. In: Pathways of the Pulp, 8th edition (Cohen AS, Burns RC eds). St. Louis, Mosby. pp 31–76.

**103.** Colmery, B. (2005) The gold standard of veterinary oral health care. In :Holmstrolm, S.E. (ed) Veterinary Clinics of North America. 35(4): pp 781-7.

**104.** Corba, N.H., Jansen, J., Pilot, T. (1986) Artificial periodontal defects and frequency of tooth brushing in beagle dogs (II). Clinical findings after a period of healing. Journal of Clinical Periodontology. 13(3):186-9.

**105.** Correa, F.O., Gonçalves, D., Figueredo, C.M., et al. (2010) Effect of periodontal treatment on metabolic control, systemic inflammation and cytokines in patients with type 2 diabetes.

Journal of Clinical Periodontology. 37(1):53-8.

**106.** Cousido, M.C., Tomás Carmona, I., García-Caballero, L., et al. (2009) In vivo substantivity of 0.12% and 0.2% chlorhexidine mouth rinses on salivary bacteria. Clinical Oral Investigations.

**107.** Crossley, D. (1995) Tooth enamel thickness in the mature dentition of domestic dogs and cats--preliminary study. Journal of Veterinary Dentistry 12(3): 111-113.

**108.** Crossley, D., Dubielzig, R., Benson, K. (1997) Caries and odontoclastic resorptive lesions in a chinchilla (Chinchilla lanigera). Veterinary Record 141(13): 337-339

**109.** Crossley, D., Penman, S. (1995) Manual of Small Animal Dentistry. British Small Animal Veterinary Association.

**110.** Cullinan, M.P., Ford, P.J., Seymore, G.J. (2009) Periodontal disease and systemic health: current status. Australian Dental Journal. 54(Supp 1), SS62-S69.

**111.** D'Aiuto, F., Parker, M., Andreou, G. (2004) Periodontitis and systemic inflammation: Control of the local infection is associated with a reduction in serum inflammatory markers. Journal of Dental Research. 83:156-60.

**112.** Daly, C.G., Mitchell, D.H., Highfield, J.E., et al. (2001) Bacteremia due to periodontal probing: a clinical and microbiological investigation. Journal of Periodontology.72(2):210-4.

**113.** Das, U., Das, A.K. (2000). Review of canine transmissible venereal sarcoma. Veterinary Research Community. 24(8):545-56.

**114.** Davis, H., Jensen, T., Johnson, A., et al. (2013) 2013 American Association of Feline Practitioners/ American Animal Hospital Association fluid therapy guidelines for dogs and cats. Journal of the American Animal Hospital Association. 49(3):149-59.

**115.** Davis IJ, Wallis C, Deusch O, Colyer A, Milella L, Loman N, Harris S. A

**116.** cross-sectional survey of bacterial species in plaque from client owned dogs with healthy gingiva, gingivitis or mild periodontitis. PLoS One. 2013 Dec

**117.** 13;8(12):e83158.

**118.** de Miguel Garcia, C., Whiting, M., Alibhai, H. (2013) Cerebral hypoxia in a cat following pharyngoscopy involving use of a mouth gag. Veterinary Anaesthesia and Analgesia.;40(1):106-8.

**119.** de Oliveira, C., Watt, R., Hamer, M. (2010) Toothbrushing, inflammation, and risk of cardiovascular disease: Results from Scottish Health Survey. British Medical Journal.

**120.** de Vries, M., Putter, G. (2015) Perioperative anaesthetic care of the cat undergoing dental and oral procedures: key considerations. Journal of Feline Medicine and Surgery 17, 23-36.

**121.** Debowes, L.J. (2008) C-Reactive Protien and Periodontal disease. Proceedings of the 22nd Annual Dental Forum.

**122.** Debowes, L.J. (2010) Problems with the gingiva. In: Small Animal dental, oral and maxillofacial disease, A color handbook (Niemiec, B.A. ed.). London, Manson, 2010, pp159 – 181.

**123.** Debowes, L.J. (2010) Problems with the gingiva. In: Small Animal dental, oral and maxillofacial disease, a color handbook (Niemiec, B.A. ed.). London, Manson, pp159 – 181.

**124.** Debowes, L.J., Mosier, D., Logan, E., et al. (1996) Association of periodontal disease and histologic lesions in multiple organs from 45 dogs. Journal of Veterinary Dentistry 13(2): 57-60.

**125.** Deery, C., Heanue, M., Deacon, S., et al. (2004) The effectiveness of manual versus powered toothbrushes for dental health: a systematic review. Journal of Dentistry. 2004, 32(3):197-211.

**126.** Deforge, D.H. (2002) Physical ergonomics in veterin ary dentistry. Journal of Veterinary Dentistry 19(4).

**127.** Deforge, D.H. http://www.veterinarypracticenews.com/April-2009/Identifying-And-Treating-Oral-Pain/index.php?fb_comment_id=569809023123958_986424798129043#f37f617b61bb348

**128.** Della, R.G., Di Salvo, A., Marenzoni, M.L. et al. Development and initial validation of a pain scale for the evaluation of odontostomatologic pain in dogs and cats: preliminary study. Proceeding of the Association of Veterinary Anaesthetists Meeting, 20-22nd April 2016, Lyon, France.

**129.** DeLuca, G.C., Ovseiko, P.V., Buchan, A.M. (2016) Personalized medical education: Reappraising clinician-scientist training. Science and Translational Medicine 8(321):321fs2.

**130.** Deo, V., Bhongade, M.L., Ansari, S., Chavan, R.S. (2009) Periodontitis as a potential risk factor for chronic obstructive pulmonary disease: a retrospective study. Indian Journal of Dental Research. 20(4):466-70.

**131.** Dewhirst FE, Klein EA, Thompson EC, Blanton JM, Chen T, et al. (2012) The canine oral microbiome.

**132.** PLOS ONE 7: e36067.

**133.** Dhaliwal, R.S., Kitchell, B.E., Marretta, S.M. (1998). Oral tumors in dogs and cats. Part I. Prognosis and treatment. Compendium of Continuing Education. 20:1011–21.

**134.** Dhaliwal, R.S., Kitchell, B.E., Marretta, S.M. (1998). Oral tumors in dogs and cats. Part II. Prognosis and treatment. Compendium of Continuing Education 20:1109–19.

**135.** Dickerson, M.E., Page, R.L., LaDue, T.A., et al. (2001) Retrospective analysis of axial

skeleton osteosarcoma in 22 large-breed dogs. Journal of Veterinary Internal Medicine. 15(2):120-4.

**136.**

**137.** Duarte, P.M., da Rocha, M., Sampaio, E., et al.: (2010) Serum levels of cytokines in subjects with generalized chronic and aggressive periodontitis before and after non-surgical periodontal therapy: a pilot study. Journal of Periodontology. 81(7):1056-63.

**138.** DuPont, G. (1995) Crown amputation with intentional root retention for advanced feline resorptive lesions. A clinical study. Journal of Veterinary Dentistry 12(1): 9-13.

**139.** DuPont, G. (1995). Crown amputation with intentional root retention for advanced feline resorptive lesions: a clinical study. Journal of Veterinary Dentistry 12, pp:9–13.

**140.** Dupont, G. (2010) Pathologies of the Dental Hard Tissues. In: Small Animal Dental, Oral and Maxillofacial Disease - A Color Handbook (Niemiec, B.A. ed.). London, Manson. pp 128-59.

**141.** DuPont, G.A. (1997) Understanding Dental Plaque: Biofilm Dynamics. Journal of Veterinary Dentistry 14(3), 91-9.

**142.** Dupont, G.A. (2010) Pathologies of the dental hard tissue. In: Small Animal Dental, Oral & Maxillofacial Disease. Ed B. A. Niemiec. Manson Publishing Ltd., London. pp 127-157

**143.** DuPont, G.A., DeBowes, L.J. (2009) Obtaining Diagnostic Dental Radiographs in Atlas of Dental Radiography. Saunders

**144.** Eaton, K.A., Rimini, F.M., Zak, E., et al.: (1997) The effects of a 0.12% chlorhexidine-digluconate containing mouthrinse versus a placebo on plaque and gingival inflammation over a 3-month period. A multicentre study carried out in general dental practices. Journal of Clinical Periodontology. 24(3): 189-97.

**145.** Ebersole, J.L., Cappelli, D., Mott, G., et al. (1999) Systemic manifestations of periodontitis in the non-human primate. Journal of Periodontal Research 34(7): pp 358-62.

**146.** Ekuni, D., Tomofuji, T., Irie, K., et al.: (2010) Effects of periodontitis on aortic insulin resistance in an obese rat model. Laboratory Investigation. 90(3):348-59.

**147.** Elder, M.J., Stapleton, F., et al. (1995) Biofilm related infections in ophthalmology: The Eye 9(1); 102-109.

**148.** Esteghamati, A., Baradaran, H., Monajemi, A., et al. (2016) Core components of clinical education: a qualitative study with attending physicians and their residents. Journal of Advanced Medical Education and the Profession 4(2):64-71.

**149.** Evans, H.E., de Lahunta, A. (2013) Miller's Anatomy of the Dog. 4th ed Elsevier Saunders, St. Louis. 80-113, 197-200, 428-456, 541-545, 708-730.

**150.** 27. Fejerskov O, Kidd E (2008) Dental caries: The disease and its clinical management 2nd edition. Wiley-Blackwell. 616 pp.

**151.**

**152.** Feldman, H.S., Arthur, G.R., Covino, B.G. (1989) Comparative systemic toxicity of convulsant and supraconvulsant doses of intravenous ropivacaine, bupivacaine, and lidocaine in the conscious dog. AnesthesiaAnaesthesia and Analgesia 69, 794-801.

**153.** Feldman, H.S., Arthur, G.R., Pitkanen, M. et al. (1991) Treatment of acute systemic toxicity after the rapid intravenous injection of ropivacaine and bupivacaine in the conscious dog. AnesthesiaAnaesthesia and Analgesia 73, 373-384.

**154.** Felver, B., King, D.C., Lea, S.C., et al. (2009) Cavitation occurrence around ultrasonic dental scalers. Ultrasonic Sonochemistry. 16(5):692-7.

**155.** Fernandes, N.A., Batista Borges, A.P., Carlo Reis, E.C., et al. (2012) Prevalence of periodontal disease in dogs and owners' level of awareness - a prospective clinical trial. Rev Ceres Viçosa 59 (4), p. 446-451.

**156.** Fichtel, T., Chra, M., Langerova, E., Biberaur, G. (2008) Observations on the effects of scaling and polishing methods on enamel. Journal of Veterinary Dentistry. 25(4): 231-5.

**157.** Fichtel, T., Chra, M., Langerova, E., Biberaur, G. (XX) Observations on the effects of scaling and polishing methods on enamel. Journal of Veterinary Dentistry. 25(4): 231-5, 2008.

**158.** Fidel, J., Lyons, J., Tripp, C., et al. (2011) Treatment of oral squamous cell carcinoma with accelerated radiation therapy and concomitant carboplatin in cats. Journal of Veterinary Internal Medicine. May-Jun;25(3):504-10.

**159.** Finch, N.C., Syme, H.M., Elliott, J. (2016) Risk Factors for Development of Chronic Kidney

**160.** Disease in Cats. Journal of Veterinary Internal Medicine. 30(2):602-10.

**161.** Fiorellini, J.P., Ishikawa, S.O., Kim, D.M. (2006) Clinical Features of Gingivitis, in: Carranza's Clinical Periodontology. St. Louis, Missouri, WB Saunders, pp 362- 72.

**162.** Fiorellini, J.P., Kim, D.M., Ishikawa, S.O. (2006) The Gingiva. in: Carranza's Clinical Periodontology. St. Louis, Missouri, WB Saunders 46-67.

**163.** Floyd, M.R. (1991) The modified Triadan system: Nomenclature for veterinary dentistry. Journal of Veterinary Dentistry 8(4): 18-19

**164.** Foley, B.D., Thayer, W.P., Honeybrook, A. et al. (2013) Mandibular reconstruction using computer-aided design and computer-aided manufacturing: an analysis of surgical results. Journal of Oral and Maxillofacial Surgery 71(2): 111–119.

**165.** Force, J., Niemiec, B.A. (2009) Gingivectomy and gingivoplasty for gingival enlargement.

Journal of Veterinary Dentistry. 26 (2): 132 – 137, 2009.

**166.** Forner, L., Larsen, T., Kilian, M., Holmstrup, P. (2006) Incidence of bacteremia after chewing, tooth brushing and scaling in individuals with periodontal inflammation. Journal of Clinical Periodontology. 33(6):401-7.

**167.** Fournier, D., Mouton, C., et al. (2001) Porphyromonas gulae sp. Nov., an anaerobic, gram – coccobacillus gingival sulcus of various animal hosts. International Journal of Systemic Evolutionary Microbiology. 51: 1179-89.

**168.** Franek, E., Blach, A., et al. (2005) Association between chronic periodontal disease and left ventricular hypertrophy in kidney transplant recipients. Transplantation. 80: 3-5.

**169.** Fraser, D., Weary, D.M., Pajor, E.A., Milligan, B.N. (1997) A scientific conception of animal welfare that reflects ethical concerns. Animal Welfare 6, 187-205

**170.** Freeman, L., Becvarova, I., Cave, N. et al. (2011) WSAVA Nutritional Assessment Guidelines. Journal of Small Animal Practice. 52(7):385-96.

**171.** Frost Fitch, P. (2003) Surgical extraction of the maxillary canine tooth. Journal of Veterinary Dentistry. 20(1): 55-8.

**172.** Furman, R.B., Niemiec, B.A. (2013) Salvation. In: Canine and Feline Gastroenterology. Eds. Washabau R.J., Day, M.J. St. Louis, Elsevier. pp 162-6.

**173.** Furtado, M.M., Kashivakura, C.K., Ferro, C. (2007) Prevalence of crown trauma in free-ranging maned wolves (Chrysocyon brachyurus) in central Brazil. Journal of Veterinary Dentistry. 24(4):231-4.

**174.** Ganguly, B., Das, U., Das, A.K. (2016). Canine transmissible venereal tumour: a review. Veterinary Comparative Oncology, 14, pp. 1–12

**175.** Garcia R (2001) Epidemiologic Associations between Periodontal diseases and Respiratory Diseases. In: The Periodontal-Systemic Connection: a State-of-the-Science Symposium, Bethesda MD. April 18-20.

**176.** Garcia, R.I., Krall, E.A., Vokonas, P.S. (1998) Periodontal disease and mortality from all causes in the VA dental longitudinal Study. Annals of Periodontology 3:339.

**177.** Gawor, J. (2013 Ethical considerations in veterinary orthodontics: In Veterinary Orthodontics (Niemiec BA ed). Practical Veterinary Publishing, San Diego, pp 13-16

**178.** Gawor, J. (2013) Genetics and Heredity in Veterinary Orthodontics. In: Veterinary Orthodontics (Niemiec BA ed). Practical Veterinary Publishing, San Diego, pp 8-12.

**179.** Gawor, J.P., Reiter, A.M., Jodkowska K, et al. (2006) Influence of diet on oral health in cats and dogs. Journal of Nutrition. 136:2021S-2023S.

**180.** Geerts, S.O., Legrand, V., Charpentier, J., et al. (2004) Further evidence of the association

between periodontal conditions and coronary artery disease. Journal of Periodontology. 75(9):1274-80.

**181.** Gengler, W.R., Kunkle, B.N., Romano, D., Larsen, D. (2005) Evaluation of a barrier sealant in dogs. Journal of Veterinary Dentistry 22(3): 157-9.

**182.** Gioso, M.A. (2001) Clinical and Histological Evaluation of Acrylic Resin in the fracture of the Mandible and Maxilla and Separation of Mandibular symphysis in dogs and cats. Cience Rural vol.31 no.2 Santa Maria.

**183.** Gioso, M.A., Shofer, F., Barros, P.S., Harvery, C.E. (2003) Mandible and mandibular first molar tooth measurements in dogs: relationship of radiographic height to body weight. Journal of Veterinary Dentistry 18(2): 65-8

**184.** Glickman, L.T., Glickman, N.W., Moore, G.E., et al. (2009) Evaluation of the risk of endocarditis and other cardiovascular events on the basis of the severity of periodontal disease in dogs. Journal of the American Veterinary Medical Association. 234(4):486-94.

**185.** Golden, A.L., Stoller, N., Harvey, C.E. (1982) A survey of oral and dental diseases in dogs anaesthetised at a veterinary hospital. Journal of the American Animal Hospital Association 18:891-9.

**186.** Golden, A.L., Stoller, N., Harvey, C.E. (1982) A survey of oral and dental diseases in dogs anaesthetised at a veterinary hospital. Journal of the American Animal Hospital Association 18:891-9.

**187.** Golden, A.L., Stoller, N.S., Harvey, C.E. (1982) A survey of oral and dental diseases in dogs anesthetized at a veterinary hospital. Journal of the American Animal Hospital Association. 18:891-9.

**188.** Goldschmidt, S., Zimmerman, C., Collins, C., et al. (2017) The Influence of Force Direction on the Fracture Pattern and Fracture Resistance of Canine Teeth in Dogs. Journal of Veterinary Dentistry.

**189.** Gorell, C., Andersson, S., Verhaert, L. (2013) Resorptive lesions. In: Veterinary Dentistry for the General Practitioner. 2nd Edition. Ed C. Gorell. WB Saunders, Philadelphia, pp 511-556

**190.** Gorrel, C. (2004) Odontoclastic resorptive lesions. In: Veterinary Dentistry for the General Practitioner, 1st edition. Ed C. Gorell. WB Saunders, Philadelphia, pp 119-129

**191.** Gorrel, C., Bierer, T.L. (1999) Long-term effects of a dental hygiene chew on the periodontal health of dogs. Journal of Veterinary Dentistry 16(3):109-13.

**192.** Gorrel, C., Rawlings, J.M. (1996) The role of tooth-brushing and diet in the maintenance of periodontal health in dogs. Journal of Veterinary Dentistry.13(4):139-43

**193.** Gorrel, C., Warrick, J., Bierer, T.L. (1999) Effect of a new dental hygiene chew on periodontal health in dogs. Journal of Veterinary Dentistry. 16(2):77-81.

**194.** Gracis, M. (2012) Management of periodontal trauma. In: Oral and maxillofacial surgery in dogs and cats. FJM Verstraete and MJ Lomer, eds. Saunders Elsvier. Pp 201-25.

**195.** Gracis, M., Orsini, P. (1998) Treatment of traumatic dental displacement in dogs: six cases of lateral luxation. Journal of Veterinary Dentistry. 15:65–72.

**196.** Graham, S., Dayal, H., Rohrer, T., et al. (1977) Dentition, diet, tobacco, and alcohol in the epidemiology of oral cancer. Journal of the National Cancer Institute. 59:1611–1618.

**197.** Grant, D.A., Stern, I.B., Listgarten, M.A. (1988) Alveolar Process, in: Periodontics. St. Louis, Missouri, C.V. Mosby, pp 94-118

**198.** Grant, D.A., Stern, I.B., Listgarten, M.A. (1998) Periodontal flap, in, Periodontics. St. Louis, Missouri, C.V. Mosby, pp 786-822

**199.** Graziani, F., Cei, S., La Ferla, F., et al. (2010) Effects of non-surgical periodontal therapy on the glomerular filtration rate of the kidney: an exploratory trial. Journal of Clinical Periodontology.37(7): 638-43.

**200.** Grønkjær, L.L. (2015) Periodontal disease and liver cirrhosis: A systematic review. SAGE Open Medicine. Sep 9;3

**201.** Gross, M.E., Pope, E.R., Jarboe, J.M. (2000) Regional anesthesiaanaesthesia of the infraorbital and inferior alveolar nerves during noninvasive tooth pulp stimulation in halothane-anesthetized cats. American Journal of Veterinary Research. 61(10):1245-7.

**202.** Gross, M.E., Pope, E.R., O'Brien, D., et al. (1997) Regional anesthesiaanaesthesia of the infraorbital and inferior alveolar nerves during noninvasive tooth pulp stimulation in halothane-anesthetized dogs. Journal of the American Veterinary Medical Association. 211(11):1403-5.

**203.** Grossi, S.G., Mealey, B.L., Rose, L.F. (2004) Effect of periodontal infection on systemic health and well-being. In: Periodontics: medicine, surgery, and implants. Eds. Rose, L.F., Mealey, B.L., Genco, R.J., Cohen, D.W. St Louis, Elsevier

**204.** Guerreiro, C.E., Appelboam, H., Lowe, R.C.(2014) Successful medical treatment for globe penetration following tooth extraction in a dog. Veterinary Ophthalmology.17(2):146-9.

**205.** Guha, N., Boffetta, P., Wünsch Filho, V., et al. (2007) Oral health and risk of squamous cell carcinoma of the head and neck and esophagus: results of two multicentric case-control studies. American Journal of Epidemiology. 166(10):1159-73.

**206.** Gutierrez-Blanco, E., Victoria-Mora, J.M., Ibancovichi-Camarillo, J.A., et al. (2013) Evaluation of the isoflurane-sparing effects of fentanyl, lidocaine, ketamine, dexmedetomidine, or the combination lidocaine-ketamine-dexmedetomidine during ovariohysterectomy in dogs. Veterinary Anaesthesia and Analgesia. 40(6):599-609.

**207.** Hale, F. (2001) Localized intrinsic staining of teeth due to pulpitis and pulp necrosis in dogs.. Journal of Veterinary Dentistry.18(1):14-20.

**208.** Hale, F. (2003) Home care for the veterinary dental patient. Journal of Veterinary Dentistry 20(1) 52-4.

**209.** Hale, F., Anthony, J.M. (1996) Treatment of mandibular and dental fractures in a young dog. Canadian Veterinary Journal. 37(5):307-9

**210.** Hamp, S.E., Emilson, C.G. (1973) Some effects of chlorhexidine on the plaque flora of the beagle dog. Journal of Periodontology Research. 12: 28-35.

**211.** Hamp, S.E., Lindhe, J., Loe, H. (1973) Long term effects of chlorhexidine on developing gingivitis in the beagle dog. Journal of Periodontology Research. 8: 63-70.

**212.** Hansen, D., Goldstein, G. (2009) Oral examination in the canine patient. Journal of Veterinary Dentistry 26(4).

**213.** Hardy, D. (2013) Class IV Malocclusions. In: Veterinary Orthodontics (Niemiec BA ed). Practical Veterinary Publishing, San Diego, pp 116-20.

**214.** Hargreaves, K.M., Kaiser, K. (2004) New advances in the management of endodontic pain emergencies. Journal of the California Dental Association 32:469

**215.** Hargreaves, K.M., Kaiser, K. (2004) New advances in the management of endodontic pain emergencies. Journal of the Californian Dental Association 32:469

**216.** Harrel, S.K. (2004) Airborne spread of disease - the implications for dentistry. Journal of the Californaian Dental Association. 32(11):901-6.

**217.** Harrel, S.K., Barnes, J.B., Rivera-Hildalgo, F. (1998) Aerosol and splatter contamination from the operative site during ultrasonic scaling. Journal of the American Dental Association 129:1241.

**218.** Harvey, C.E. (2003) Veterinary Oral Health Care Council: What Do We Do? Proceedings of Hill's European Symposium on Oral Care. Amsterdam 19th to 20th March 2003. Pp27-33.

**219.** Harvey, C.E., Emily, P.P. (1993) Oral Surgery, in Small Animal Dentistry. Mosby, St. Louis, pp 213-265.

**220.** Harvey, C.E., Emily, P.P. (1993) Periodontal Disease, in Small Animal Dentistry. St. Louis, Mosby, pp 89-144.

**221.** Harvey, C.E., Emily, P.P. (1993): Orthodontics, In: Small Animal Dentistry. St. Louis, Mosby. 266-96.

**222.** Harvey, C.E., Emily, P.P. (1993) Oral Surgery. In: C.E. Harvey, P.P. Emily (Eds.) Small Animal Dentistry. Mosby-Year Book, St. Louis.

**223.** Harvey, C.E., Laster, L., Shofer, F., Miller, B. (2008) Scoring the full extent of periodontal disease in the dog: development of a total mouth periodontal score system (TMPS) system. Journal of Veterinary Dentistry 25(3): 174-178

**224.** Harvey, C.E., Shofer, F.S., Laster, L. (1994) Association of age and body weight with periodontal disease in North American dogs. Journal of Veterinary Dentistry; 11:94-105.

**225.** Harvey, C.E., Shofer, F.S., Laster, L. (1996) Correlation of diet, other chewing activities and periodontal disease in North American client-owned dogs. Journal of Veterinary Dentistry; 13: 101-105.

**226.** Hasselgren, G. (2000) Pains of dental origin. Dental Clinics of North America. 12:263

**227.** Hasselgren, G. (2000) Pains of dental origin. Dental Clinics of North America. 12:263

**228.** Haukioja, A. (2010) Probiotics and oral health. European Journal of Dentistry 4(3):348-55.

**229.** Hayashi, J., Hasegawa, A., Hayashi, K., et al. (2017) Effects of periodontal treatment on the medical status of patients with type 2 diabetes mellitus: a pilot study. BMC Oral Health. 21;17(1):77.

**230.** Hayes, C., Sparrow, D., Cohen, M., et al. (1998) The association between alveolar bone loss and pulmonary function: the VA Dental longitudinal study. Annals of Periodontology 3: 257.

**231.** Head, K.W., Else, R.W., Dubielzig, R.R. (2008) Tumors of the Alimentary Tract. In: Tumours in Domestic Animals 4th ed. Meuten DJ Ed, Iowa State Press pp 401-81

**232.** Heithersay, G.S. (2004) Invasive cervical resorption. Endodontic topics 7: 73-92.

**233.** Hekman, J.P., Karas, A.Z., Sharp, C.R. (2014). Psychogenic Stress in Hospitalized Dogs: Cross Species Comparisons, Implications for Health Care, and the Challenges of Evaluation. Animals: An Open Access Journal from MDPI, 4(2), 331–347.

**234.** Hennet, P. (2002) Effectiveness of a dental gel to reduce plaque in beagle dogs. Journal of Veterinary Dentistry. 19(1): 11-4.

**235.** Hennet, P. (XXX) Effectiveness of an Enzymatic Rawhide Dental Chew to Reduce Plaque in Beagle Dogs. Journal of Veterinary Dentistry 18 (2), 61-64. 6 2001

**236.** Hennet, P., Servet, E., Soulard, Y., Biourge, V. (2007) : Effect of pellet food size and polyphosphates in preventing calculus accumulation in dogs. Journal of Veterinary Dentistry. Dec;24(4):236-9.

**237.** Henry, T.J., Puchalski, S.M., Arzi, B., et al. (2016) Radiographic evaluation in clinical practice of the types and stage of incisor tooth resorption and hypercementosis in horses. Equine Veterinary Journal. 12. (e-pub ahead of print)

**238.** Herron, M.E., Shreyer, T. (2014) The pet-friendly veterinary practice: a guide for practitioners. Vet Clin North Am Small Anim Pract;44(3):451-481.

**239.** Herzberg, M.C., Meyer, M.W. (1998) Dental plaque, platelets, and cardiovascular diseases. Annals of Periodontology. 3:151.

**240.** Heyman, S.J., Diefenderfer, D.L., Goldschmidt, M.H., et al. (1992). Canine axial skeletal osteosarcoma. A retrospective study of 116 cases (1986 to 1989). Veterinary Surgery 21:304–10.

**241.** Hinrichs, J.E. (2006) The role of dental calculus and other predisposing factors, in: Carranza's Clinical Periodontology. St. Louis, Missouri, WB Saunders, pp 170-192.

**242.** Hirose, M., Isihara, K., Saito, A., et al. (2001) Expression of cytokines and inducible nitric oxide synthase in inflamed gingival tissue. Journal of Periodontal Research: 72:590-597.

**243.** Hirsch, D.L., Garfein, E.S., Christensen, A.M. et al. (2009) Use of computer-aided design and computer-aided manufacturing to produce orthognathically ideal surgical outcomes: a paradigm shift in head and neck reconstruction. Journal of Oral and Maxillofacial Surgery 67(10):2115–2122.

**244.** Hirvonen, T., Ngassapa, D., Narhi, M. (1992) Relation of dentin sensitivity to histological changes in dog teeth with exposed and stimulated dentin. x

**245.** Hobson, P. (2005) Extraction of retained primary teeth in the dog. Journal of Veterinary Dentistry 22(2): 132-7.

**246.** Hobson, P. (2005). Extraction of retained primary canine teeth in the dog. Journal of Veterinary Dentistry 22(2):132–7.

**247.** Hoffmann, T.H., Gaengler, P. (1996) Clinical and pathomorphological investigation of spontaneously occurring periodontal disease in dogs. Journal of Small Animal Practice. 37: 471-9, 1996.

**248.** Holcombe, L.J., Patel, N., Colyer, A., et al. (2014) Early canine plaque biofilms: characterization of key bacterial interactions involved in initial colonization of enamel. PLoS One 9(12): e113744.

**249.** Holm-Pedersen, P., Schultz-Larsen, K., Christiansen, N., Avlund, K. (2008) Tooth loss and subsequent disability and mortality in old age. Journal of the American Geriatric Society. 56(3):429-35.

**250.** Holmstrolm, S.E., Frost, P., Eisner, E.R. (1998) Ergonomics and general health safety in the dental workplace. in Veterinary Dental Techniques (ed 2). Philadelphia, PA, Saunders, pp 497-506.

**251.** Holmstrolm, S.E., Frost, P., Eisner, E.R. (1998) Exodontics. In: Veterinary Dental Techniques (ed 2) Philadelphia, PA, Saunders, pp 215-254.

**252.** Holmstrom SE, Frost P, Eisner ER (1998) Dental Prophylaxis. In: Veterinary Dental Techniques, (ed 2). Philadelphia, PA, Saunders, 1998, pp 133-166.

**253.** Holmstrom, S.E., Bellows, J., Juriga, S., et al. (2013) American Veterinary Dental College. 2013 AAHA dental care guidelines for dogs and cats. Journal of the American Animal Hospital Association. 2013 Mar-Apr;49(2):75-82.

**254.** Holmstrom, S.E., Frost, P., Eisner, E.R. (1998) Endodontics. In: Veterinary Dental Techniques, 2nd ed. Philadelphia, WB Saunders. pp 312-7.

**255.** Holmstrom, S.E., Frost, P., Eisner, E.R. (2004 ) Veterinary Dental Techniques for the Small Animal Practitioner, 3rd ed. Philadelphia: WB Saunders.

**256.** Holmstrom, S.E., Frost, P., Eisner, E.R. (2004) Dental prophylaxis and periodontal disease stages. In: Veterinary Dental Techniques, for the Small Animal Practitioner. 3rd ed. Eds S. E. Holstrom, P. Frost Fitch, E. R. Eisner. WB Saunders, Philadelphia. pp 175-232

**257.**

**258.** Hooijberg, E.H., Furman, E., Leidinger, J., et al. (2015) Transient renal Fanconi syndrome in a Chihuahua exposed to Chinese chicken jerky treats. Tierärztliche Praxis Kleintiere Heimtiere 43(3):188-92.

**259.** Horiuchi, M., Yamamoto, T., Tomofuji, T., et al. (2002) Tooth brushing promotes gingival fibroblast proliferation more effectively than removal of dental plaque. Journal of Clinical Periodontology. 29(9):791-795.

**260.** http://www.bvda.co.uk/position-statements

**261.** Huffman, L.J. Oral examination. In: Small Animal dental, oral and maxillofacial disease, A color handbook. Ed. Niemiec, B.A. London, Manson, 2010, pp39-61.

**262.** Hujoel, P.P., Drangsholt, M., Spiekerman, C., Weiss, N.S. (2003) An exploration of the periodontitis-cancer association. Annals of Epidemiology. 13:312–316.

**263.** Iacopino, A.M. (2001) Periodontitis and diabetes interrelationships: role of inflammation. Annals of Periodontology 6(1): pp 125-37.

**264.** Iacopino, A.M., Cutler, C.W. Pathophysiological relationships between periodontitis and systemic disease: recent concepts involving serum lipids. Journal of Periodontology 71(8): pp 1375-84, 2000.

**265.** Ierairdo, G., Bossù, M., Tarantine, D., et al. (2010) The arginine-deiminase enzymatic system of gingivitis: preliminary paediatric study. Annali di Stomatolgoia LIX:8-13.

**266.** Ingham, K.E., Gorell, C., Blackburn, J.M. et al. (2001) Prevalence of odontoclastic resorptive lesions in a clinically healthy cat population. Journal of Small Animal Practice 42(9): 439-443.

**267.** Ingham, K.E., Gorrel, C. (2011) Effect of long-term intermittent periodontal care on canine periodontal disease. Journal of Small Animal Practice. 42(2):67-70.

**268.** Ingham, K.E., Gorrel, C., Blackburn, J., Farnsworth, W. (2001) Prevalence of odontoclastic resorptive lesions in a population of clinically healthy cats. Journal of Small Animal Practice. 42(9):439-43.

**269.** Jahn, C.A. (2006) Sonic and ultrasonic instrumentation, in Carranza's Clinical Periodontology. St. Louis, Missouri, WB Saunders, pp 828-835

**270.** Jahn, C.A. (2006) Supragingival and subgingival irrigation. in Carranza's Clinical Periodontology. St. Louis, Missouri, WB Saunders, pp 836-844.

**271.** Janket, S., Baird, A.E., Chuang, S., Jones, J.A. (2003) Meta-analysis of periodontal disease and risk of coronary heart disease and stroke. Oral Surgery Oral Medicine Oral Pathology Oral Radiology and Endodontics. 95: 559.

**272.** Jansson, L., Lavstedt, S., Frithiof, L. (2002) Relationship between oral health and mortality rate. Journal of Clinical Periodontology 29:1029.

**273.** Jensen, L., Logan, E.I., Finney, O., et al. (1995) Reduction in accumulation of plaque, stain and calculus in dogs by dietary means. Journal of Veterinary Dentistry 12: 161-163.

**274.** Joshipura, K.J., Rirum, E.B., et al. (1996) Association of periodontal disease and coronary heart disease. Journal of Dental Research. 75: 1631-36.

**275.** Joshipura, K.J., Wand, H.C., Merchant, A.T., Rimm, E.B. (2004) Periodontal disease and biomarkers related to cardiovascular disease. Journal of Dental Research. 83:151–155.

**276.** Joubert, K.E. (2007) Pre-anesthetic screening of geriatric dogs. Journal of the South African Veteterinary Association 78(1):31-5.

**277.** Kabuusu, R.M., Stroup, D.F., Fernandez, C. (2010) Risk factors and characteristics of canine transmissible venereal tumours in Grenada, West Indies. Veterinary Comparative Oncology, 8 (1), pp. 50–55.

**278.** Karin, M., Lawrence, T., Nizet, V. (2006). Innate immunity gone awry: linking microbial infections to chronic inflammation and cancer. Cell 124.4: 823-835.

**279.** Kawana, R., Nagasawa, S., Endo, T., et al. (2002) Strategy of control of nosocomial infections: application of disinfectants such as povidone-iodine. Dermatology 204 Suppl 1:28-31.

**280.** Kelly, D.J., Ahmad, M., Brull, S.J. (2001) Preemptive analgesia I & II: recent advances and current trends. Canadian Journal of Anesthesiology. 48(11):1000-1101,

**281.** Kelly, J.M., Belding, B.A., Schaefer, A.K. (2010) Acanthomatous ameloblastoma in dogs treated with intralesional bleomycin. Veterinary Comparative Oncology. 8(2):81-6.

**282.** Khlgatain, M., Nassar, H., et al. (2002) Fimbria-dependent activation of cell adhesion molecule expression in Porphyromonas gingivalis infected endothelial cells. Infection and Immunology. 70: 257-67.

**283.** Kiank, C., et al. (2006) Stress susceptibility predicts the severity of immune depression and the failure to combat bacterial infections in chronically stressed mice. Brain, Behavior, and Immunity 20.4, 359-368.

**284.** Knesl, O., Hart, B.L., Fine, A.H., Cooper, L. (2016). Opportunities for incorporating the human-animal bond in companion animal practice. Journal of the American Veterinary Medical Association, 249(1), 42-44.

**285.** Kocher, T., Rühling, A., Momsen, H., Plagmann, H.C. (1997) . Effectiveness of subgingival instrumentation with power-driven instruments in the hands of experienced and inexperienced operators. A study on manikins. Journal of Clinical Periodontology.24(7):498-504.

**286.** Krug, W., Losey, J. Area of desensitization following mental nerve block in dogs. Journal of Veterinary Dentistry. 28(3):146-50.

**287.** Lafaurie, G.I., Mayorga-Fayad, I., Torres, M.F., et al. (2007) Periodontopathic microorganisms in peripheric blood after scaling and root planing. Journal of Clinical Periodontology. 34(10):873-9.

**288.** Lah, T.T., Babnik, J, et al. (1993) Cysteine proteinases and inhibitors in inflammation: Their role in periodontal disease. Journal of Periodontology. 64: 485-91.

**289.** Lalla, E., Lamster, I.B. et al. (2003) Oral infection with a periodontal pathogen accelerate early atherosclerosis in apolipoprotein E-null mice. Arterosclerosis Thrombosis and Vascular Biology. 23: 1405- 11.

**290.** Lang, N.P., Mombelli, A., Attstrom, R. (2002) Dental Plaque and Calculus. In: Clinical Periodontology and Implant Dentistry. Eds. Lindhe, J., Karring, T., Lang, N.P. 3rd ed, Munksgaard, pp.102-34.

**291.** Lapa, F.A.S., Andrade, S.F., Gervazoni, E.R., et al. (2012) Histopathological and cytological analysis of transmissible venereal tumor in dogs after two treatment protocolos. Colloq Agrar, 8 (1), pp. 36–45

**292.** Lappin, D.F., Kjeldsen, M., Sander, L. et al. (2000) Inducible nitric oxide synthase expression in periodontitis. Journal of Periodontal Research 35:369-373.

**293.** Lavy E, Goldberger D, Friedman M, Steinberg D (2012) pH values and mineral content of saliva in different breeds of dogs. Israel Journal of

**294.** Veterinary Medicine 67(4): 244-248.

**295.**

**296.** Le Bars, D., Gozariu, M., Cadden, S.W. (2001) Animal models of nociception. Pharmacology Review. 53(4):597–652.

**297.** Leggat, P.A., Kedjarune, U. (2001) Bacterial aerosols in the dental clinic: a review. International Dentistry J.51(1):39-44, 2001.

**298.** Legnani, P., Checchi, L., Pelliccioni, G.A., D'Achille, C. (1994) Atmospheric contamination during dental procedures. Quintessence Int. 25(6):435-9.

**299.** Leib, M. Sartor, L.L. (2008) Esophageal foreign body obstruction caused by a dental chew treat in 31 dogs (2000-2006). Journal of the American Veterinary Medical Association 232(7):1021-1025.

**300.** LeJeune, J.T., Hancock, D.D. (2001) Public health concerns associated with feeding raw meat diets to dogs. Journal of the American Veterinary Medical Association 219(9):1222-1225.

**301.** Lenz, G.C. (2003) Regional anesthesiaanaesthesia for dentistry and oral surgery. Journal of Veterinary Dentistry. 20(3): 181-186.

**302.** Lenz, J., Joffe, D., Kauffman, M., et al. (2009) Perceptions, practices, and consequences associated with foodborne pathogens and the feeding of raw meat to dogs. Canadian Veterinary Journal 50(6):637-43.

**303.** Levin, J. (1996) Tooth resorption in a Siberian tiger. Proceedings of the 10th Annual Veterinary Dental Forum, October 31 to November 2, Houston, Texas, USA. pp 212-214.

**304.** Lewis, J.R., Reiter, A.M. (2005) Management of generalized gingival enlargement in a dog-case report and literature review. Journal of Veterinary Dentistry. 22 (3): 160 – 169.

**305.** Lewis, J.R., Reiter, A.M. (2010) Anatomy and physiology. In: Small animal dental, oral & maxillofacial disease. Ed B.A. Niemiec. CRC Press, Taylor & Francis Group, Boca Raton. 9-38.

**306.** Limeback, H. (1998) Implications of oral infections on systemic diseases in the institutionalized elderly with a special focus on pneumonia. Annals of Periodontology 3(1): pp 262-75.

**307.** Lindhe, J., Hamp, S., Löe, H. (1975) Plaque induced periodontal disease in beagle dogs: A 4-year clinical, roentgenographical and histometrical study. Journal of Periodontal Research. 10; 243-255.

**308.** Lins, L., Bittencourt, P.L., Evangelista, M.A., et al. (2011) Oral health profile of cirrhotic patients awaiting liver transplantation in the Brazilian Northeast. Transplant Proceedings. 43(4):1319-21.

**309.** Liu, H., Segreto, V.A., Baker, R.A., et al. (2002) Anticalculus efficacy and safety of a novel whitening dentifrice containing sodium hexametaphosphate: a controlled six-month clinical trial. Journal of Clinical Dentistry. 13(1):25-8.

**310.** Loe, H., Theilade, E., Jensen, S.B. (1965) Experimental gingivitis in man. Journal of Periodontology, 36: 177.

**311.** Logan, E.I. (2006) Dietary influences on periodontal health in dogs and cats. Veterinary Clinics of North America, Small Animal Practice. Eds. Kirk, C.A. and Bartges, J.W. 36 (6):1385-1402.

**312.** Logan, E.I., Allen, T.A., Debraekeleer, A. (2003) Nutritional Support of the Dental Patient: An Overview. Proceedings of Hill's European Symposium on Oral Care. Amsterdam, 19th to 20th March, pp 66-75.

**313.** Logan, E.I., Finney, O., Herrerren, J.J. (2002) Effects of a dental food on plaque accumulation and gingival health in dogs. Journal of Veterinary Dentistry 19(1):15-18.

**314.** Logan, E.I., Wiggs, R.B., Schert, D., Cleland, P. (2010) Periodontal disease. In Small Animal Clinical Nutrition 5th Ed. Editors: Hand MS, Thatcher CD, Remillard RL, Roudebush P and Novotny BJ. Mark Morris Institute, Topeka, Kansas, US. pp 989 – 1001.

**315.** Loos, B.G., Craandijk, J., Hoek, F.J., et al. (2000) Elevation of systemic markers related to cardiovascular diseases in the peripheral blood of periodontitis patients. Journal of Periodontology 71(10): pp 1528-34.

**316.** Loughran, C.M., Raisis, A.L., Haitjema, G., Chester, Z.(2016)Unilateral retrobulbar hematoma following maxillary nerve block in a dog. Journal of Veterinary Emergency and Critical Care (San Antonio). 26(6):815-818.

**317.** Lowe GD, Lee AJm, Rumley A, et al. (1997) Blood viscosity and of cardiovascular events: the Edinburgh artery study. Heamotol, 96: 168.

**318.** Lund, E.M., Armstrong, P.J., et al. (1999): Health status and population characteristics of dogs and cats examined at private veterinary practices in the United States. Journal of the American Veterinary Medical Association. 214, 1336-41.

**319.** Lund, E.M., Bohacek, L.K., Dahlke, J.L., et al.: (1998) Prevalence and risk factors for odontoclastic resorptive lesions in cats. Journal of the American Veterinary Medical Association. 212(3):392-5.

**320.** MacDougal, D.F., Cook, T., et al. (1986) Canine chronic renal disease: prevalence and types of glomerulonephritis in the dog. Kidney Int. 29:1144-51.

**321.** Macy, D.W. (1986) Canine and feline mast cell tumors: Biologic behavior, diagnosis, and therapy. Semin Vet Med Surg Small Anim 1:72-83.

**322.** Maier, H., Zöller, J., Herrmann, A., et al. (1993) Dental status and oral hygiene in patients with head and neck cancer. Otolaryngol Head Neck Surg, 108 (6). 655-661,

**323.** Manfra Marretta, S. (2002) Surgical extraction of the mandibular first molar tooth in the dog. Journal of Veterinary Dentistry. 19(1):46-50.

**324.** Manfra Marretta, S., Leesman, M., Burgess Cassler, A. et al. (2012) Pilot evaluation of a novel test strip for the assessment of dissolved thiol levels, as an indicator of canine gingival health and periodontal status. Canadian Veterinary Journal: 1260-1265

**325.**

**326.** Marretta, S.M., Smith, M.M. (2005) Single mucoperiosteal flap for oronasal fistula repair. Journal of Veterinary Dentistry 22(3):200–5.

**327.** Marshall, M.D., Wallis, C.V., Milella, L., et al. (2014) A longitudinal assessment of periodontal disease in 52 Miniature Schnauzers. BMC Vet Res. 10:166.

**328.** Marshall-Jones, Z.V., Wallis, C.V., Allsopp, J.M., et al. (2017) Assessment of dental plaque coverage by Quantitative Light-induced Fluorescence (QLF) in domestic short-haired cats. Research in Veterinary Science. Apr;111:99-107.

**329.**

**330.** Martel, D. (2013) Linguocclused mandibular canines (Base narrow teeth). In: Veterinary Orthodontics (Niemiec BA ed). Practical Veterinary Publishing, San Diego, pp 81-98.

**331.** Martin-Flores, M., Scrivani, P.V., Loew, E., et al. (2014) Maximal and submaximal mouth opening with mouth gags in cats: implications for maxillary artery blood flow. Veterinary Journal; 200(1):60-4.

**332.** Maruyama, T., Tomofuji, T., Machida, T., et al. (2017) Association between periodontitis and prognosis of pancreatobiliary tract cancer: A pilot study. Molecular Clinical Oncology. 6(5):683-687.

**333.** Marx, F.E., Machado, G.S., Pezzali, J.G., et al. (2016). Raw beef bones as chewing items to reduce dental calculus in Beagle dogs. Australian Veterinary Journal 94(1-2):18-23.

**334.** Matejka, M., Partyka, L., Ulm, C., et al. (1998). Nitric oxide synthesis is increased in periodontal disease. Journal of Periodontal Research 33:517518.

**335.** Mathews, K., Kronen, P.W., Lascelles, D., et al. (2014) Guidelines for recognition, assessment and treatment of pain: WSAVA Global Pain Council. Journal of Small Animal Practice. 55(6): E10-68.

**336.** Matthews, N.S., Mohn, T.J., Yang, M., et al. (2017) Factors associated with anesthetic-related death in dogs and cats in primary care veterinary hospitals. Journal of the American Veterinary Medical Association. 250(6):655-665.

**337.** Mattila, K.J., Nieminen, M.S., Valtonen, V.V., et al. (1989): Association between dental health and acute myocardial infarction. British Medical Journal, 298:779.

**338.** McElhenny, J. (2005) Taking away the pain. Veterinary Medicine: A Century of Change. pp. 61-64.

**339.** McEntrée (2012) Clinical Behaviour of Non-odontogenic tumours. In: Oral and maxillofacial surgery in dogs and cats. F.J Verstraete & M.L. Lomer. Saunders Elsvier. pp 387-402

**340.** Mealey, B.L., Klokkevold, P.R. (2006) Periodontal Medicine: Impact of periodontal infection on systemic health. in: Carranza's Clinical Periodontology. St. Louis, Missouri, WB Saunders, 2006, pp 312-329.

**341.** Mealy, B.L. (1999) Influence of periodontal infections of systemic health. Periodontology2000 21:197.

**342.** Meiller T.F., Depaola, L.G., Kelley, J.I., et al. (1999) Dental unit waterlines: biofilms,

disinfection and recurrence. Journal of the American Dental Association 130(1):65-72.

**343.** Meitner, S.W., Zander, H., Iker, H.P., et al. (1979) Identification of inflamed gingival surfaces. Journal of Clinical Periodontology. 6:93.

**344.** Mercanoglu, F., Oflaz, H., Oz, O., et al. (2004) Endothelial dysfunction in patients with chronic periodontitis and its improvement after initial periodontal therapy. Journal of Periodontology. 75(12):1694-700.

**345.** Merola, I., Mills, D. S. (2016). Behavioural Signs of Pain in Cats: An Expert Consensus. PLoS ONE, 11(2)

**346.** Meyer, M.S., Joshipura, K., Giovannucci, E., Michaud, D.S. (1998) A review of the relationship between tooth loss, periodontal disease, and cancer. Cancer Causes Control. 19(9):895-907, 2008.

**347.** Meyer, M.W., Gong, K., Herzberg, M.C. (1998) Streptococcus sanguis-induced platelet clotting in rabbits and hemodynamic and cardiopulmonary consequences. Infect Immun. 66(12):5906-14.

**348.** Michaud, D.S., Izard, J., Wilhelm-Benartzi, C.S., et al. (2013) Plasma antibodies to oral bacteria and risk of pancreatic cancer in a large European prospective cohort study. Gut. 62(12):1764-70.

**349.** Michaud, D.S., Joshipura, K., Giovannucci, E., Fuchs, C.S. A prospective study of periodontal disease and pancreatic cancer in US male health professionals. (2007) Journal of the National Cancer Institute. 299:171–175.

**350.** Michaud, D.S., Liu, Y., Meyer, M., et al. (2008) Periodontal disease, tooth loss, and cancer risk in male health professionals: a prospective cohort study. Lancet of Oncology 9(6):550-8, 2.

**351.** Miller B.R. and Harvey C.E. (1994) Compliance of with oral hygiene recommendations following periodontal treatment in client owned dogs. Journal of Veterinary Dentistry 11(1):18-19.

**352.** Miller, B.R., Harvey, C.E. (1994) Compliance with oral hygiene recommendations following periodontal treatment in client-owned dogs. Journal of Veterinary Dentistry. 11(1), 18-19.

**353.** Miller, L.S., Manwell, M.A., Newbold, D., et al. (1992) The relationship between reduction in periodontal inflammation and diabetes control: a control of 9 cases. Journal of Periodontology 63:843.

**354.** Mine, K., Nejat, A., Elif, U., Faik Murat, E. (2005) The effect of improved periodontal health on metabolic control in type 2 diabetes mellitus. Journal of Clinical Periodontology 32:266-72.

**355.** Mitchell, S.L., McCarthy, R., Rudloff, E., et al. (2000) Tracheal rupture associated with intubation in cats: 20 cases (1996–1998). Journal of the American Veterinary Medical

Association. 216: 1592–1595.

**356.** Modi, M., Rastogi, S., Kumar, A. (2009) Buprenorphine with bupivacaine for intraoral nerve blocks to provide postoperative analgesia in outpatients after minor oral surgery. Journal of Oral and Maxillofacial Surgery. 67(12):2571-6.

**357.** Moore, J. (2011): Vital Pulp Therapy. In: Veterinary Endodontics (Niemiec BA ed). Practical veterinary Publishing, San Diego, pp 78-92.

**358.** Moore, J. (2013): Fixed and removable orthodontic appliances. In: Veterinary Orthodontics (Niemiec BA ed). Practical Veterinary Publishing, San Diego, pp 36-47.

**359.** Moore, J.I., Niemiec, B.A. (2014) Evaluation of extraction sites for evidence of retained tooth roots and periapical pathology. Journal of the American Animal Hospital Association. 50(2):77-82.

**360.** Moritis, K., Jenkins, W., Hefti, A., et al. (2008) A randomized, parallel design study to evaluate the effects of a Sonicare and a manual toothbrush on plaque and gingivitis. Journal of Clinical Dentistry; 19(2):64-8.

**361.** Moutsopoulos, N.M., Madianos, P.N. (2006) Low grade inflammation in chronic infectious diseases: paradigm of periodontal infections. Ann N Y Acad Sci. 1088: pp 251-64.

**362.** Mulligan, T., Aller, S., Williams, C. (1998) Atlas of Canine and Feline Dental Radiography. Trenton, New Jersey, Veterinary Learning Systems, 1998, P. 176-183.

**363.** Mulligan, T.W., Aller, M.S., Williams, C.A. (1998) Atlas of Canine and Feline Dental Radiography. Veterinary Learning Systems, Trenton.

**364.** Murad, S., Grove, D., Lindberg, K.A., et al\. (1981) Regulation of collagen synthesis by ascorbic acid. Proc Natl Acad Sci U S A.78(5):2879-82.

**365.** Nagata, T. (2009) Relationhip between diabetes and periodontal disease Clinical Calcium.19(9):1291-8.

**366.** Nagatake, T., Ahmed, K., Oishi, K. (2002) Prevention of respiratory infections by povidone-iodine gargle. Dermatology. 204 Suppl 1:32-6.

**367.** Nanci, A. (2008) Ten Cate's Oral Histology. Development, structure and function. 7th ed. Mosby Elsevier, St. Louis. pp 1-15, 141-318.

**368.** Nassar, H., Chou, H.H., et al. (2002) Role for fimbrie and lysine-specific cysteine proteinase gingipain K in expression of interleukin – 8 and monocyte chemoattractant protein in Porphyromonas gingivalis infected endothelial cells. Infection and immunity. 70: 268-76.

**369.** Needleman, I., Suvan, J., Moles, D.R., Pimlott, J. (2005) A systematic review of professional mechanical plaque removal for prevention of periodontal diseases. Journal of Clinical Periodontology. 32 Suppl 6:229-82.

**370.** Nemec A, Verstraete FJ, Jerin A, Šentjurc M, Kass PH, Petelin M, Pavlica Z.

**371.** Periodontal disease, periodontal treatment and systemic nitric oxide in dogs. Res Vet Sci. 2013 Jun;94(3):542-4.

**372.**

**373.** Nesbitt, M.J., Reynolds, M.A., Shiau, H. (2010) Association of periodontitis and metabolic syndrome in the Baltimore Longitudinal Study of Aging. Aging Clinical and Experimental Research. 22(3):238-42.

**374.** Nibali, L., D'Aiuto, F., Griffiths, G., et al. (2007) Severe periodontitis is associated with systemic inflammation and a dysmetabolic status: a case-control study. Journal of Clinical Periodontology. 34(11):931-7.

**375.** Nicoll, B.K., Peters, R.J. (1998) Heat generation during ultrasonic instrumentation of dentin as affected by different irrigation methods. Journal of Periodontology. 69(8):884-8.

**376.** Niemiec, B.A, (2008) Oral Pathology. Topics of Companion Animal Medicine. 23(2):59-71.

**377.** Niemiec, B.A. (2001) Assessment of vital pulp therapy for nine complicated crown fractures and fifty-four crown reductions in dogs and cats. Journal of Veterinary Dentistry. 18(3):122-5.

**378.** Niemiec, B.A. (2003) Professional teeth cleaning. Journal of Veterinary Dentistry. 20(3):175-80.

**379.** Niemiec, B.A. (2005) Dental radiographic interpretation. Journal of Veterinary Dentistry. 22:53–9.

**380.** Niemiec, B.A. (2005) Endodontics. In: Veterinary Clinics of North America. 35(4): 837-68.

**381.** Niemiec, B.A. (2008) Extraction Techniques. Topics in Companion Animal Medicine. 23(2):97-105.

**382.** Niemiec, B.A. (2008) Extraction techniques. Topics in Companion Animal Medicine. 23:97–105.

**383.** Niemiec, B.A. (2008) Periodontal disease. Topics in Companion Animal Medicine. 23(2):72-80.

**384.**

**385.** Niemiec, B.A. (2008) Periodontal therapy. Topics in Companion Animal Medicine. 23(2):81-90, 2008.

**386.** Niemiec, B.A. (2008): Oral Pathology. Topics in Companion Animal Medicine. 23(2):59-71.

**387.** Niemiec, B.A. (2009) Case based dental radiology. Topics in Companion Animal Medicine. 24(1):4-19.

**388.** Niemiec, B.A. (2010) Small Animal Dental, Oral & Maxillofacial Disease. Niemiec, B.A. (ed). Manson Publishing Ltd., London.

**389.** Niemiec, B.A. (2011) The Importance of Dental Radiology. European Journal of Companion Animal Practical. 20(3): 219-29.

**390.** Niemiec, B.A. (2012) How to address and stabilize dental emergencies: In: Veterinary Dentistry Applications in Emergency Medicine and Critical or Compromised Patients. Practical Veterinary Publishing, San Diego, pp 1-32.

**391.** Niemiec, B.A. (2012) Veterinary Dentistry Applications in Emergency Medicine and Critical or Compromised Patients. Practical Veterinary Publishing, San Diego.

**392.** Niemiec, B.A. (2013) Veterinary Periodontology. (Niemiec BA, ed). Ames, Wiley Blackwell.

**393.** Niemiec, B.A. (2013) Veterinary Periodontology. Niemiec, B.A. (ed). Ames, Wiley Blackwell.

**394.** Niemiec, B.A. (2014) Dental extractions made easier. Practical Veterinary Publishing, San Diego.

**395.** Niemiec, B.A. (2015) Feline dentistry for the general practitioner. Niemiec, B.A. (ed) Practical Veterinary Publishing, San Diego pp 8-76.

**396.** Niemiec, B.A. Intraoral acrylic splint application. Journal of Veterinary Dentistry. 20(2):123-6, 2003.

**397.** Niemiec, B.A., Furman, R. (2004) Canine dental radiography. Journal of Veterinary Dentistry. 21(3):186-90.

**398.** Niemiec, B.A., Furman, R. (2004). Feline dental radiology. Journal of Veterinary Dentistry. 21(4):252–7.

**399.** Niemiec, B.A., Sabatino, D., Gilbert, T. (2004) Developing dental radiographs. Journal of Veterinary Dentistry. 21(2)

**400.** Niemiec, B.A., Sabitino, D., Gilbert, T. (2004) Equipment and basic geometry of dental radiography. Journal of Veterinary Dentistry. 21:48–52.

**401.** Nisengard, R.J., Kinder Haake, S., Newman, M.G., Miyasaki, K.T. (2006) Microbial interactions with the host in periodontal diseases, in: Carranza's Clinical Periodontology. St. Louis, Missouri, WB Saunders, pp 228-250.

**402.** Nisengard, R.J., Kinder Haake, S., Newman, M.G., Miyasaki, K.T. (2006) Microbial interactions with the host in periodontal diseases, in: Carranza's Clinical Periodontology. St.

Louis, Missouri, WB Saunders, pp 228-250.

**403.** Nishimura, F., Soga, Y., Iwamoto, Y., Kudo, C., et al. (2005) Periodontal disease as part of the insulin resistance syndrome in diabetic patients. Journal of Internal Academic Periodontology. 7(1):16-20.

**404.** Noack, B., Genco, R.J. et al. (2001) Periodontal infections contribute to elevated systemic C-reactive protein level. Journal of Periodontology 72:1221-7.

**405.** Novak, M.J. (2006) Classification of disease and conditions affecting the periodontium. In: Carranza's Clinical Periodontology. St. Louis, Missouri, WB Saunders, 2006, pp100-109.

**406.** O'Grady, M.R. (1995) Acquired valvular heart disease, in: Textbook of Veterinary Internal Medicine (ed 4). Ettinger, S.J., Feldman, E.C. (eds.) Philadelphia, PA, W.B. Saunders, pp 944-958.

**407.** O'Neill DG, Elliott J, Church DB, McGreevy PD, Thomson PC, Brodbelt DC.

**408.** Chronic kidney disease in dogs in UK veterinary practices: prevalence, risk

**409.** factors, and survival. J Vet Intern Med. 2013 Jul-Aug;27(4):814-21

**410.**

**411.** Oakes, A. (2000) Introduction: Radiology Techniques. In: An Atlas of Veterinary Dental Radiology. Deforge, D.H., Colmery, B.H. (eds), Ames, Iowa State University Press. xxi-xxvi.

**412.** Ohyama, H., Nakasho, K., Yamanegi, K., Noiri, Y., et al. (2009) An unusual autopsy case of pyogenic liver abscess caused by periodontal bacteria. Jpn J Infect Dis. 62:381–3.

**413.** Okuda, A., Harvey, C.E. (1992) Etiopathogenesis of feline dental resorptive lesions. In: Feline Dentistry. Veterinary Clinics of North America: Small Animal Practice. W. B. Saunders, Philadelphia. pp 1385-1404.

**414.** Ortiz, A., Gomez-Chiarri, M., et al. (1991) The role of platelet-activating factor (PAF) in experimental glomerular injury. Lipids. 26:1310-5.

**415.** Osorio, R., Toledano, M., Liébana, J., Rosales, J.I., Lozano, J.A. (1995) Environmental microbial contamination. Pilot study in a dental surgery. Int Dent J. 45(6):352-7.

**416.**

**417.** Palmeira, I., Fonseca, M.J., Lafont-Lecuelle, C. et al. (2017) Pain assessment in cats with dental pathology: the accuracy of a behavioral observation-based scale. European Congress of Veterinary Dentistry Proceedings. Pp 87.

**418.** Pascoe, P.J. (2016) The effects of lidocaine or a lidocaine-bupivacaine mixture administered into the infraorbital canal in dogs. American Journal of Veterinary Research. 77(7):682-7.

**419.** Pashley, D.H., Liewehr, F.R. (2006) Structure and functions of the dentin-pulp complex. In: Pathways of the pulp. 9th ed. Eds S. Cohen and K.M. Hargreaves. Mosby Elsevier, St. Louis. pp.460-513.

**420.** Pattison, A.M., Pattison, G.L. (2006) Scaling and root planing, in Carranza's Clinical Periodontology. St. Louis, Missouri, WB Saunders, pp 749-97

**421.** Pavlica, Z., Petelin, M., Juntes, P., et al. (2008) Periodontal disease burden and pathological changes in the organs of dogs. Journal of Veterinary Dentistry. 25 (2), 97-108.

**422.** Pederson, E.D., Stone, M.E., Ragain, J.C. Jr, Smack, J.W. (2002) Waterline biofilm and the dental treatment facility: a review. Gen Dent; 50(2):190-5

**423.** Peralta S, Arzi B, Nemec A, Lommer MJ, Verstraete FJ (2015) Non-Radiation-Related Osteonecrosis of the Jaws in Dogs: 14 Cases (1996-2014).Front Vet Sci. 5; 2:7.

**424.** Periodontal Disease and Risk of Pancreatic Cancer. Pancreas. 45(1):134-41.

**425.** Perry, D.A. (2006) Plaque control for the periodontal patient. In: Carranza's Clinical Periodontology. St. Louis, Missouri, WB Saunders, pp 728-748

**426.** Perry, R. (2014) Final year veterinary students' attitudes towards small animal dentistry: a questionnaire-based survey. Journal of Small Animal Practice 55(9):457-464.

**427.** Perry, R., Moore, D., Scurrell, E.(2015) Globe penetration in a cat following maxillary nerve block for dental surgery. Journal of Feline Medicine and Surgery. 17(1):66-72.

**428.** Pettersson, A., Mannerfelt, T. (2003) Prevalence of dental resorptive lesions in Swedish cats. Journal of Veterinary Dentistry. 20(3):140-2.

**429.** Pinnel, S.R., Murad, S., Darr, D. (1987) Induction of collagen synthesis by ascorbic acid: A possible mechanism. Arch Dermatol, 123(12):1684-6.

**430.** Proceedings of the European workshop on mechanical plaque control, Chicago, 1998, Quintessence.

**431.** Profit, W.R., Fields, H.W. (2000) Contemporary Orthodontics (ed. 3). St. Louis, Missouri, Mosby, pp 297-306.

**432.** Promsudthi, A., Pimapansri, S., Deerochanawong, C., Kanchanavasita, W. (2005) The effect of periodontal therapy on uncontrolled type 2 diabetes mellitus in older subjects. Oral disease. 11:293– 298.

**433.** Queck KE, Chapman A, Herzog LJ, Shell-Martin T, Burgess-Cassler A, McClure GD.

**434.** Oral-Fluid Thiol-Detection Test Identifies Underlying Active Periodontal Disease

**435.** Not Detected by the Visual Awake Examination. J Am Anim Hosp Assoc. 2018

**436.** May/Jun;54(3):132-137.

**437.** Quest BW. Oral health benefits of a daily dental chew in dogs. J Vet Dent.

**438.** 2013 Summer;30(2):84-7.

**439.**

**440.** Quintessence International. 2007 May;38(5): e222-8.

**441.** Quirynen, M., Teughels, W., Kinder Haake, S., Newman, M.G. (1996) Microbiology of periodontal diseases. In: Carranza's Clinical Periodontology. St. Louis, Missouri, WB Saunders, pp 134-169

**442.** Ramos-Vara, J.A., Beissenherz, M.E., Miller, M.A., et al. (2000). Retrospective study of 338 canine oral melanomas with clinical, histologic, and immunohistochemical review of 129 cases. Veterinary Pathology. 37:597–608.

**443.** Ramsey, D.T., Marretta, S.M., Hamor, R.E., et al. (1996). Ophthalmic manifestations and complications of dental disease in dogs and cats. Journal of the American Animal Hospital Association. 32(3):215-24.

**444.** Rawlings, J.M., Gorrel, C., Markwell, P.J. (1998) Effect on Canine oral health of adding chlorhexidine to a dental hygiene chew. Journal of Veterinary Dentistry 15(3); 129-134, 1998.

**445.** Rawlinson JE, Goldstein RE, Reiter AM, Attwater DZ, Harvey CE. Association of

**446.** periodontal disease with systemic health indices in dogs and the systemic

**447.** response to treatment of periodontal disease. J Am Vet Med Assoc. 2011 Mar

**448.** 1;238(5):601-9.

**449.** Reddy R, Palaparthy R, Durvasula S, Koppolu P, Elkhatat E, Assiri KAR,

**450.** Abdulrahman Saad AAS. Gingivitis and plaque prevention using three commercially

**451.** available dentifrices: A comparative clinical and microbiological randomized

**452.** control parallel study. Int J Pharm Investig. 2017 Jul-Sep;7(3):111-118.

**453.** Reid et al. (2017) Definitive Glasgow acute pain scale for cats: validation and intervention level. Veterinary Record. 180:449.

**454.** Reid, J., Nolan, A.M., Hughes, J.M., et al. (2007). Development of the short-form Glasgow Composite Measure Pain Scale (CMPS-SF) and derivation of an analgesic intervention score. Animal Welfare, Volume 16, Supplement 1, pp. 97-104(8)

**455.** Rejec, A., Benoit, J., Tutt, C., Crossley, D., et al. (2015) Evaluation of an accelerated

chemoradiotherapy protocol for oropharyngeal squamous cell carcinoma in 5 cats and 3 dogs. Journal of Veterinary Dentistry. 32(4):212-21.

**456.** Renvert, S., Wirkstrom, M., et al. (1996) Histological and microbiological aspects of ligature induced periodontitis in beagle dogs. Journal of Clinical Periodontology. 23:310-9.

**457.** Rezende, C.P., Ramos, M.B., Daguíla, C.H., Dedivitis, R.A., et al. (2008) Oral health changes with oral and oropharyngeal cancer. Bras J Otorhinolaryngol. 74(4):596-600.

**458.** Ridker, P.M., Rifai, N., Rose, L., et al. (2002) Comparison of C-Reactive protein and low density lipoprotein cholesterol levels in the prediction of first cardiac events. New England Journal of Medicine. 347: 1557.

**459.** Robinson, J.G. (1995) Chlorhexidine gluconate – the solution to dental problems. Journal of Veterinary Dentistry. 12(1), 29-31.

**460.** Robinson, J.G. and Gorrel, C. (1997) The oral status of a pack of foxhounds fed a "natural" diet. In: Proceedings. World Veterinary Dental Congress. Birmingham, UK: 35-37.

**461.** Rodan, I., Sundahl, E., Carney, H., et al. (2011) AAFP and ISFM Feline-Friendly handling guidelines. Journal of Feline Medicine and Surgery 13:364–375

**462.** Rodan, I., Sundahl, E., Carney, H., et al. (2011) AAFP and ISFM Feline-friendly handling guidelines. Journal of Feline Medicine and Surgery. 13, 364-375.

**463.** Rollin, B.E. (1998) The Unheeded Cry: Animal Consciousness, Animal Pain, and Science. Expanded ed. Ames: Iowa State University Press.

**464.** Rosenquist, K. (2005) Risk factors in oral and oropharyngeal squamous cell carcinoma: a population-based case-control study in southern Sweden. Swed Dent J Suppl 179: pp 1-66.

**465.** Rosenquist, K., Wennerberg, J., Schildt, E.B., et al.: (2005) Oral status, oral infections and some lifestyle factors for oral and oropharyngeal squamous cell carcinoma. A population-based case-controlled study in southern Sweden. Acta Otolaryngol 125(12): pp1327-36.

**466.** Roudebush, P., Logan, E.I., Hale, F.A. (2005) Evidence-based veterinary dentistry: a systematic review of homecare for prevention of periodontal disease in dogs and cats. Journal of Veterinary Dentistry 22(1):6-15.

**467.** Roux, P., Howard, J. (2010) The evaluation of dentition and occlusion in dogs. European Journal of Companion Animal Practice. 20(3):241-51.

**468.** Rubio, A., van Goethem, B., Verhaert, L. (2010) Tongue entrapment by chew toys in two dogs. Journal of Small Animal Practice 51(10):558-560.

**469.** Rusbridge, C. Heath, S. (2015) Feline Orofascial Pain Syndrome. In: Feline Behavioural Health and Welfare, Elsevier pp 213-226.

**470.** Salas Campos, L., Gómez Ferrero, O., Villar Miranda, H., Martín Rivera, B. (2000)

Antiseptic agents: chlorhexidine. Rev Enferm. 23(9):637-40.

**471.** Salvi GE, Brown CE, Fujihashi K, et al. (1998) Inflammatory mediators of the terminal dentition in adult and early onset periodontitis. Journal of Periodontal Research. 33:212–225.

**472.** Scannapieco, F.A. (2004) Periodontal inflammation: from gingivitis to systemic disease? Compend Contin Educ Dent. 25(suppl 1):16-25.

**473.** Scannapieco, F.A., Bush, R.B., Paju, S. (2003) Associations between periodontal disease and risk for nosocomial bacterial pneumonia and chronic obstructive pulmonary disease: A systematic review. Ann Periodontology. 8(1):54-69.

**474.** Scannapieco, F.A., Papandonatos, G.D., Dunford, R.G. (1998) Associations between oral conditions and respiratory disease in a national sample survey population. Ann Periodontology. 3(1):251-6.

**475.** Scarpelli, K.C., Valladão, M.L., Metze, K. (2010) Predictive factors for the regression of canine transmissible venereal tumor during vincristine therapy. Veterinary Journal. 183:362–363.

**476.** Scrivani, P.V., Martin-Flores, M., van Hatten, R., and Bezuidenhout, A.J. (2014) Structural and functional changes relevant to maxillary arterial flow observed during computed tomography and nonselective digital subtraction angiography in cats with the mouth closed and opened. Vet Radiol Ultrasound. 55(3):263-71.

**477.** Sculley, D., and Langley-Evans, S. (2002) Salivary Antioxidants and Periodontal Disease Status. Proceedings of the Nutrition Society, 137-143.

**478.** Sedor, J.R., Konieczkowski, M., et al. (1993) Cytokines, mesangial cell activation and glomerular injury. Kidney Int. 39 (suppl) 65S-70S.

**479.** Seguin, (2012) Surgical treatment of Tongue Lip and Cheek Tumors In: Oral and maxillofacial surgery in dogs and cats. Verstraete, F.J. and Lomer, M.J. (eds). Saunders Elsvier. Pp 431-59.

**480.** Shama, T., Gopal, L., Shanmugam, M.P., et al. (2002): Comparison of pH-adjusted bupivacaine with a mixture of non-pH-adjusted bupivacaine and lignocaine in primary vitreoretinal surgery. Retina. 22(2): 202-7.

**481.** Shearer, B.J. (1996) Biofilm and the dental office. Journal of the American Dental Association 127:181-9.

**482.** Sherman, P.R., Hutchens, L.H. Jr, Jewson, L.G. (1990) The effectiveness of subgingival scaling and root planing. II. Clinical responses related to residual calculus. Journal of Periodontology. 61(1):9-15.

**483.** Shigeyana, Y., Grove, T.K., Strayhorn, C. et al. (1996) Expression of adhesion molecules during tooth resorption in feline teeth: a model system for aggressive osteoclastic activity. Journal of Dental Research 75(9): 1650-1657

**484.** Shoukry, M., Ali, B., Naby, M.A., Soliman, A. (2007) Repair of experimental plaque-induced periodontal disease in dogs. Journal of Veterinary Dentistry 24(3): 152-65.

**485.** Silness, J. (1980) Fixed prosthodontics and periodontal health. Dent Clin North Am. 24(2):317-29.

**486.** Silness, J., Loe, H. (1964) Periodontal disease in pregnancy II. Correlation between oral hygiene and periodontal condition. Acta Odontologica Scandinavica. 22:121.

**487.** Simon, B.T., Scallan, E.M., Carroll, G., Steagall, P.V. (2017) The lack of analgesic use (oligoanalgesia) in small animal practice. Journal of Small Animal Practice.

**488.** Simon, B.T., Steagall, P.V. (2016) The present and future of opioid analgesics in small animal practice. J Vet Pharmacol Ther. (in press) doi: 10.1111/jvp.12377.

**489.** Simpson, T.C., Weldon, J.C., Worthington, H.V., Needleman, I., et al. (2015) Treatment of periodontal disease for glycaemic control in people with diabetes mellitus. Cochrane Database Systemic Revue. 6;(11):CD004714.

**490.** Sitzman, C. (2013). Evaluation of a hydrophilic gingival dental sealant in beagle dogs. Journal of Veterinary Dentistry. 30(3):150-5.

**491.** Skaleric, U., Schara, R., Medvescek, M., Hanlon, A., et al. (2004) Periodontal treatment by Arestin and its effects on glycemic control in type 1 diabetes patients. Journal of Internal Academic Periodontology. 6(4 Suppl):160-5.

**492.** Skinner, O.P., Boston, S.E., Souza, C.H. (2016) Patterns of lymph node metastasis identified following bilateral mandibular and medial retropharyngeal lymphadenectomy in 31 dogs with malignancies of the head. Veterinary and Comparative Oncology doi: 10.1111/vco.12229

**493.** Smith, M.M. & Legendre, L.F.J. (2012) Maxillofacial fracture repair using non-invasive techniques. In: Oral and maxillofacial surgery in dogs and cats. FJM Verstraete and MJ Lomer, eds. Saunders Elsvier. Pp 275-92.

**494.** Smith, M.M. (1998) Exodontics. Veterinary Clinics of North America: Small Animal Practice. 28(5): 1297-319.

**495.** Smith, M.M., Smith, E.M., La Croix, N., Mould, J. (2003) Orbital penetration associated with tooth extraction. Journal of Veterinary Dentistry. 20(1): 8-17.

**496.** Smith, M.M., Smith, E.M., La Croix, N., Mould, J.(2003) Orbital penetration associated with tooth extraction. Journal of Veterinary Dentistry. 20(1):8-17.

**497.** Smith, M.M.: (2003) Line angle incisions. Journal of Veterinary Dentistry. 20(4): 241-244.

**498.** Snyder, C.J., Snyder, L.B. (2013) Effect of mepivacaine in an infraorbital nerve block on minimum alveolar concentration of isoflurane in clinically normal anesthetized dogs undergoing a modified form of dental dolorimetry. Journal of the American Veterinary

Medical Association. 15;242(2):199-204.

**499.** Snyder, D.E. (1976) The cracked-tooth syndrome and fractured posterior cusp. Oral Surgery Oral Medicine and Oral Pathology. 41(6):698-704.

**500.** Snyder, L.B., Snyder, C.J., Hetzel, S. (2016) Effects of Buprenorphine Added to Bupivacaine Infraorbital Nerve Blocks on Isoflurane Minimum Alveolar Concentration Using a Model for Acute Dental/Oral Surgical Pain in Dogs. Journal of Veterinary Dentistry. ;33(2):90-96.

**501.** Socransky, S.S., Haffajee, A.D. (2002) Dental biofilms: difficult therapeutic targets. Periodontology. 28:12-55.

**502.** Soukup, J.W., Drees, R., Koenig, L.J. et al. (2015) Comparison of the diagnostic image quality of the canine maxillary dentoalveolar structures obtained by cone beam computed tomography and 64-multidetector row computed tomography. Journal of Veterinary Dentistry 32(2):80–86.

**503.** Soukup, J.W., Hetzel, S., Paul, A. (2015) Classification and Epidemiology of Traumatic Dentoalveolar Injuries in Dogs and Cats: 959 Injuries in 660 Patient Visits (2004-2012). Journal of Veterinary Dentistry. 32(1):6-14.

**504.** Southerland, J.H., Taylor G.W., Moss, K., Beck, J.D., et al. (2006) Commonality in chronic inflammatory diseases: periodontitis, diabetes, and coronary artery disease. Periodontology. 40:130–143.

**505.** Spahr, A., Klein, E., Khuseyinova, N., Boeckh, C., et al. (2006) Periodontal infections and coronary heart disease: role of periodontal bacteria and importance of total pathogen burden in the Coronary Event and Periodontal Disease (CORODONT) study. Arch Intern Med. 13; 166(5):554-9.

**506.** Spodnick, G.J. (1992) Replantation of a maxillary canine after traumatic avulsion in a dog. Journal of Veterinary Dentistry. 9:4–7.

**507.** Startup, S. (2013) Rotated/crowded/supernumerary teeth In Veterinary Orthodontics (Niemiec BA ed). Practical Veterinary Publishing, San Diego, pp 66-72.

**508.** Steagall, P.V., Aucoin, M., Monteiro, B.P., et al. (2015) Clinical effects of a constant rate infusion of remifentanil, alone or in combination with ketamine, in cats anesthetized with isoflurane. Journal of American Veterinary Medical Association. 246(9):976-81.

**509.** Steagall, P.V., Luna, S.P., Monteiro, B.P., Burns, P. (2017) Development of a video-based teaching tool on local anesthetic techniques in small animals. Canadian Veterinary Journal.

**510.** Steagall, P.V, Monteiro-Steagall, B.P., Taylor, P.M. (2014) A review of the studies using buprenorphine in cats. Journal of Veterinary Internal Medicine. ;28(3):762-70

**511.** Stebbins, K.E., Morse, C.C., Goldschmidt, M.H. (1989). Feline oral neoplasia: a ten-year survey. Veterinary Pathology 26:121–8.

**512.** Steenkamp, G., Gorrel, C. (1999) Oral and dental conditions in adult African wild dog skulls: a preliminary report. Journal of Veterinary Dentistry. 16; 65-8.

**513.** Stepaniuk, K., Brock, N. (2008) Hypothermia and thermoregulation during anesthesiaanaesthesia for the dental and oral surgery patient. Journal of Veterinary Dentistry. 25(4):279-83.

**514.** Stewart, J.E., Wager, K.A., Friedlander, A.H., & Zadeh, H.H. (2001) The effect of periodontal treatment on glycemic control in patients with type 2 diabetes mellitus. Journal of Clinical Periodontology 28:306-10

**515.** Stiles, J., Weil, A.B., Packer, R.A., Lantz, G.C. (2012): Post-anesthetic cortical blindness in cats: twenty cases. Veterinary Journal.;193(2):367-73.

**516.** Stockard, C.R., Johnson, A.L. (1941) The Genetic and Endocrine Basis for Differences in Form and Behavior. In: The American Anatomical Memoirs, number 19, Wistar Institute of Anatomy and Biology, Philadelphia.

**517.** Stolzenberg-Solomon, R.Z., Dodd, K.W., Blaser. M.J., et al. (2003) Tooth loss, pancreatic cancer, and Helicobacter pylori. American Journal of Clinical Nutrition. 78:176–181

**518.** Stookey, G.K, Warrick, J.M., Miller, L.L., et al. (1996): Hexametaphosphate-coated snack biscuits significantly reduce calculus formation in dogs. Journal of Veterinary Dentistry 13(1), 27-39.

**519.** Stookey, G.K. (2009) Soft rawhide reduces calculus formation in dogs. Journal of Veterinary Dentistry 26(2):82-85.

**520.** Stookey, G.K., Warrick, J.M., Miller, L.L. (1995) Sodium hexametaphosphate reduces calculus formation in dogs. American Journal of Veterinary Research 56: 913-918.

**521.** Storli, S.H. (2013) Class II Malocclusions. In: Veterinary Orthodontics (Niemiec BA ed). Practical Veterinary Publishing, San Diego, pp 99-109

**522.** Swaim, S.F. (2012) Facial soft tissue injuries. In: Oral and maxillofacial surgery in dogs and cats. FJM Verstraete and MJ Lomer, eds. Saunders Elsvier. Pp 243-57.

**523.** Szymańska, J.(2007) Dental bioaerosol as an occupational hazard in a dentist's workplace. Annals of Agricultural and Environmental Medicine.;14(2):203-7.

**524.** Taboada, J., Meyer, D.J. (1989) Cholestasis in associated with extrahepatic bacterial infection in five dogs. Journal of Veterinary Internal Medicine. 3: 216-20.

**525.** Takai T (2005) Fc receptors and their role in immune regulation and autoimmunity. J Clin Immunol 25: 1-18.

**526.** Takas, V.J. (1995) Root coverage techniques: A review. Journal of the Western Society of Periodontology and Periodontal Abstracts. 43 (1): 5–14.

**527.** Talamini, R., Vaccarella, S., Barbone, F., et al. (2000) Oral hygiene, dentition, sexual habits and risk of oral cancer. British Journal of Cancer, 83 (9). 1238-42.

**528.** Taney KG, Smith MM (2010) Problems with muscles, bones, and joints. In; Small animal dental, oral, and maxillofacial disease, a color handbook (Niemiec, B.A. (ed). London, Manson,199-204.

**529.** Taney KG, Smith MM: (2006) Surgical extraction of impacted teeth in a dog. Journal of Veterinary Dentistry. 23(3): 168-77.

**530.** Taney, K.G., Smith, M.M. (2010) Problems with the bones, muscles and joints. In: Small animal dental, oral and maxillofacial disease, a color handbook (Niemiec BA ed). London, Manson. pp 189-223.

**531.** Taylor, G.W., Burt, B.A., Becker, M.P., et al.: (1996) Severe periodontitis and risk for poor glycemic control in patients with non-insulin dependent diabetes mellitus. Journal of Periodontology. 67: 1085.

**532.** Taylor, T.N., Smith, M.M., Snyder, L. (2004) Nasal displacement of a tooth root in a dog. Journal of Veterinary Dentistry. 21(4):222-5.

**533.** Tepe, J.H., Leonard, G.J., Singer, R., et al. (1983) The long-term effect of chlorhexidine on plaque, gingivitis, sulcus depth, gingival recession, and loss of attachment in beagle dogs. Journal of Periodontal Research. 18: 452-8.

**534.** Terpak, C.H., Verstraete, F.J.M. (2012) Instrumentation, Patient positioning, and aseptic technique. In: Oral and maxillofacial surgery in dogs and cats. FJM Verstraete and MJ Lomer, eds. Saunders Elsvier. Pp 55-68.

**535.** Tervonen, T., Knuuttila, M. (1986) Relation of diabetes control to periodontal pocketing and alveolar bone level. Oral Surgery Oral Medicine Oral Pathology; 61:346-9.

**536.** Tetradis, S., Carranza, F.A., Fazio, R.C., Takei, H.H. (2006) Radiographic aids in the diagnosis of periodontal disease. In: Carranza's Clinical Periodontology. St. Louis, Missouri, WB Saunders, pp 561-578

**537.** Teughels W, Godts C, Quirynen M, Jakubovics N. (2015) Biofilm and periodontal microbiology. In: Carranza's Clinical Periodontology (12 ed) (Newman MG, Takei HH, Klokkevold PR, Carranza FA eds) St. Louis, Elsevier, pp 132-69.

**538.** Thatcher, G. (2013) Mesiocclused maxillary canines (lance effect teeth). In: Veterinary Orthodontics (Niemiec BA ed). Practical Veterinary Publishing, San Diego, pp 73-80.

**539.** Theon, A.P., Rodriguez, C., Griffey, S., Madewell, B.R. (1997) Analysis of prognostic factors and patterns of failure in dogs with periodontal tumors treated with megavoltage irradiation. Journal of the American Veterinary Medical Association.; 210:785–788.

**540.** Theuns, P., Niemiec, B.A. (2011): Bonded Sealants for Uncomplicated Crown Fractures. Journal of Veternary Dentistry. 28(2):130-2.

**541.** Theuns, P., Niemiec, B.A. (2012) Periodontal hand instruments. Journal of Veterinary Dentistry. 29(2):130-3.

**542.** Theyse, L. (2003) Hill's Prescription Diet Feline t/d: Results of a Field Study. Proceedings of Hill's European Symposium on Oral Care. Amsterdam March 19-20, 2003 pp 60-63.

**543.** Thoden Van Velzen, S.K., Abraham-Inpijin, L., Modrer, W.D.R: (1984) Plaque and systemic disease: a reappraisal of the focal infection concept. Journal of Clinical Periodontology 11: 209-20.

**544.** Thorstensson, H., Kuylenstierna, J., Hugoson, A. (1996) Medical status and complications in relation to periodontal disease in insulin dependent diabetics. Journal of Clinical Periodotology 23:194-202.

**545.** Thrall DE. (1984) Orthovoltage radiotherapy of acanthomatous epulides in 39 dogs. Journal of the American Veterinary Medical Association.184(7):826-9.

**546.** Thrall, D.E., Goldschmidt, M.H., Biery, D.N. (1981) Malignant tumor formation at the site of previously irradiated acanthomatous epulides in four dogs. Joural of the American Veterinary Medical Association. 178:127–132.

**547.** Tiret, L., Desmonts, J.M., Hatton, F., Vourch, G.(1986) Complications associated with anaesthesia--a prospective survey in France. Canadian Anaesthesiology Society J. 33:336-44.

**548.** Tomofuji, T., Ekuni, D., Sanbe, T., et al. (2009) Effects of improvement in periodontal inflammation by tooth brushing on serum lipopolysaccharide concentration and liver injury in rats. Acta Odontologica Scandinavicagica Scandinavica. 67:200–5.

**549.** Torossian, A.(2008) Thermal management during anaesthesia and thermoregulation standards for the prevention of inadvertent perioperative hypothermia. Best Practice and Research Clinical Anaesthesiology. 22(4):659-68.

**550.** Tromp, J.A., Jansen, J., Pilot, T. (1986) Gingival health and frequency of tooth brushing in the beagle dog model. Clinical findings. Journal of Clinical Periodontology.;13(2):164-8.

**551.** Tromp, J.A., van Rijn, L.J., Jansen, J. (1986) Experimental gingivitis and frequency of tooth brushing in the beagle dog model: Clinical findings. Journal of Clinical Periodontology.; 13(3):190-4.

**552.** Trosko, J.E. (2001) Commentary: is the concept of "tumor promotion" a useful paradigm? Molecular Carcinogenesis. 30: 131-137.

**553.** Trowbridge, H.O., Syngcuk, K., Hideaki, S.: (2002) Structure and functions of the dentin-pulp complex. In: Cohen, S. and Burns, R.C. (eds) Pathways of the Pulp (ed 8). Mosby, St Louis, MO. pp 411-456.

**554.** Tsai, C., Hayes, C., Taylor, G.W. (2002) Glycemic control of type 2 diabetes and severe periodontal disease in US adult population. Community Dentistry and Oral Epidemiology; 30:182-92.

**555.** Tsakos, G., Sabbah, W., Hingorani, A.D. (2010) Is periodontal inflammation associated with raised blood pressure? Evidence from a National US survey. Journal of Hypertension. 2010.

**556.** Tsugawa, A.J., Verstraete, F.J.(2000) How to obtain and interpret periodontal radiographs in dogs. Clinical Techniques in Small Animal Practice 15(4): 204-10.

**557.** Tsugawa, A.J., Verstraete, F.J.M. (2012) Maxillofacial fracture repair using external skeletal fixation. In: Oral and maxillofacial surgery in dogs and cats. FJM Verstraete and MJ Lomer, eds. Saunders Elsvier. Pp 309-19.

**558.** Tutt, C. (2006) Small Animal Dentistry: a manual of techniques. Blackwell Publishing, Philadelphia.

**559.** Ulbricht, R.D., Manfra Marretta, S., Klippert, L.S. (2004) Mandibular canine tooth luxation injury in a dog. Journal of Veterinary Dentistry.21(2):77-83.

**560.** Ulbricht, R.D., Marretta, S.M., Klippert, L.S. (2003). Surgical extraction of a fractured, nonvital deciduous tooth in a tiger. Journal of Veterinary Dentistry 20(4): 209–12.

**561.** Van Nimwegan, S.A., Bakker, R.C., Kirpensteijn, J., et al. (2017) Intratumoral injection of radioactive holmium (166Ho) microspheres for treatment of oral squamous cell carcinoma in cats. Veterinary Comparative Oncology. 0:1–11

**562.** Vérez-Fraguela, J.L., Vives Vallés, M.A., Ezquerra Calvo, L.J. (2000) Effects of ultrasonic dental scaling on pulp vitality in dogs: an experimental study. Journal of Veterinary Dentistry. 17(2):75-9.

**563.** Verhaert, L. (1999) A removable orthodontic device for the treatment of lingually displaced mandibular canine teeth in young dogs. Journal of Veterinary Dentistry.16(2):69-75.

**564.** Verstraete, F.J., Kass, P.H., Terpak, C.H.(1998) Diagnostic value of full-mouth radiography in cats. American Journal of Veterinary Research. 59(6):692-5.

**565.** Verstraete, F.J., Kass, P.H., Terpak, C.H.(1998) Diagnostic value of full-mouth radiography in dogs. American Journal of Veterinary Research. 59(6):686-91.

**566.** Verstraete, F.J., Lommer, M.J. (2012) Oral and Maxillofacial Surgery in Dogs and Cats. Elsevier

**567.** Verstraete, F.J., van Aarde, R.J., Nieuwoudt, B.A., et al. (1996) The dental pathology of feral cats on Marion Island; part II: periodontitis, external odontoclastic resorption lesions and mandibular thickening. Journal of Comparative Pathology 115(3):283-297.

**568.** Vrieling, H.E., Theyse, L.F., van Winkelhoff, A.J., Dijkshoorn, N.A., Logan, E.I., Picavet P. (2005) Effectiveness of feeding large kibbles with mechanical cleaning properties in cats with gingivitis. Tijdschr Diergeneeskd.;130(5):136-40.

**569.** Vullo, C. (2014) Lactobacillus brevis CD2 and odontostomatological diseases. Probiotics

in veterinary medicine - an update and perspectives. The Sivoy Study Group, Rome 17 March.

**570.** Wallis, C., Gill, Y., Colyer, A., et al. (2016) Quantification of Canine Dental Plaque Using Quantitative Light-Induced Fluorescence. Journal of Veterinary Dentistry. 2016 Mar;33(1):26-38.

**571.**

**572.** Wang, T.F., Jen, I.A., Chou, C., Lei, Y.P. (2014) Effects of periodontal therapy on metabolic control in patients with type 2 diabetes mellitus and periodontal disease: a meta-analysis. Medicine. 93(28): 292.

**573.** Watabe K, Nishi M, Miyake H, Hirata K. Lifestyle and gastric cancer: a case-control study. Oncol Rep. 1998;5(5):1191–1194.

**574.** Watabe, K., Nishi, M., Miyake, H., Hirata, K. (1998) Lifestyle and gastric cancer: a case-control study. Oncology Reports. 5:1191–4.

**575.** Watson, A.D. (1994). Diet and periodontal disease in dogs and cats. Australian Veterinary Journal 71(10):313-318.

**576.** Welsh, J.S. (2011) Contagious cancer. Oncologist. 16(1):1-4.

**577.** Wen, B.W., Tsai, C.S., Lin, C.L., Chang, Y.J., Lee, C.F., Hsu, C.H., Kao, C.H. (2014) Cancer risk among gingivitis and periodontitis patients: a nationwide cohort study. QJM.107(4):283-90.

**578.** Westfelt, E., Rylander, H., Dahlen, G., & Lindhe, J. (1998) The effect of supragingival plaque control on the progression of advanced periodontal disease. Journal of Clinical Periodontology. 25(7): 536-41, 1998

**579.** White, D.J., Cox, E.R., Suszcynskymeister, E.M., & Baig, A.A. (2002) In vitro studies of the anticalculus efficacy of a sodium hexametaphosphate whitening dentifrice. Journal of Clinical Dentistry. 13(1):33-7.

**580.** WHO (2007) Oral health: action plan for promotion and integrated disease prevention (EB120/10). 120th Session, 22–30 January. WHO, Geneva

**581.** Wiggs RB, Lobprise HB (1997) Veterinary Dentistry: Principles and Practice, Philadelphia: Lippincott-Raven.

**582.** Wiggs, R.B., Lobprise, H.B. (1997) Oral Surgery. In: Veterinary Dentistry: Principles and Practice. Lippincott–Raven, Philadelphia.

**583.**

**584.** Winning, L., Patterson, C.C., Cullen K.M., et al. (2015) The association between subgingival periodontal pathogens and systemic inflammation. Journal of Clinical Periodontology. 42(9):799-806.

**585.** Wirthlin, M.R., Marshall, G.W. Jr., Rowland, R.W. (2003) Formation and decontamination of biofilms in dental unit waterlines. Journal of Periodontology. 74(11):1595-609.

**586.** Wolf, H.F., Rateitschak, E.M., Rateitschak, K.H., Hassel, T.M. (2005) Color atlas of Dental Medicine: Periodontology. 3rd ed. Thieme, Stuttgart. pp. 7-20.

**587.** Wolf, H.F., Rateitschak, E.M., Rateitschak, K.H., Hassell, T.H. (2005) Color Atlas of Dental Medicine: Periodontology 3rd ed. Stuttgart: Thieme.

**588.** Wolinsky, L.E., CuoMissouri, J., Quesada, K, et al. (2000) A comparative pilot study of the effects of a dentifrice containing green tea bioflavonoids, sanguinarine, or triclosan on oral bacterial biofilm formation. Journal of Clinical Dentistry. 11: 535-559.

**589.** Woodward, T.M. (2006) Extraction of fractured tooth roots. Journal of Veterinary Dentistry. 23(2): 126-9.

**590.** Woodward, T.M. (2006) Greater palatine island axial pattern flap for repair of oronasal fistula related to eosinophilic granuloma. Journal of Veterinary Dentistry. Sep;23(3):161-6.

**591.** Woodward, T.M. (2008) Bonded sealants for fractured teeth. Topics for Companion Animal Medicine. 23(2):91-6.

**592.** Woodward, T.M. (2008) Pain management and regional anesthesiaanaesthesia for the dental patient. Topics for Companion Animal Medicine. 23(2):106-14.

**593.** Woodward, T.M. (2009) Dental radiology. Topics for Companion Animal Medicine. 24(1):20-36.

**594.** Wut., Trevisan, M., Genco, R.J., et al.: (2000) Examination of the relation of between periodontal health status and cardiovascular risk factors: serum total and high density lipoprotein cholesterol, C-reactive protein, and plasma fibrinogen. American Journal of Epidemiology. 151: 273.

**595.**

**596.**

**597.** Yelland, R. (2013) Class III Malocclusions. In: Veterinary Orthodontics (Niemiec BA ed). Practical Veterinary Publishing, San Diego, pp 110-15.

**598.** Yoshida, K., Watarai, Y., Sakai, Y., et al (1998) The effect of intralesional bleomycin on canine acanthomatous epulis. Journal of the American Animal Hospital Association. 34(6):457-61.

**599.** Yri-Jarvinen, H., Sammalkorphi, K., Koivisto, V.A., et al. (1989) Severity, duration, and mechanism of insulin resistance during acute infections. Journal of Clinical Endocrinology and Metabolilsm 69: 317.

**600.** Zadik, Y., Bechor, R., Galor, S., Levin, L. (2010) Periodontal disease might be associated

even with impaired fasting glucose. British Dental Journal 208(10): E20.

**601.** Zheng, T.Z., Boyle P., Hu H.F., et al. (1990) Dentition, oral hygiene, and risk of oral cancer: a case-control study in Beijing, People's Republic of China. Cancer Causes Control 1990; 1:235–241

*ΧΟΡΗΓΟΙ W.S.A.V.A.*
*GLOBAL DENTAL*
*GUIDELINES*

WSAVA
Global Veterinary Community

dual.design

HCAVS • ΕΠΕΚΖΣ
Ελληνική Εταιρεία Κτηνιατρικής Ζώων Συντροφιάς
Hellenic Companion Animal Veterinary Society

Λ.Ριανκούρ 64
(Πύργος Απόλλων)
115 23, Αθήνα

Τηλ: 210 775 9727
Fax: 210 775 3460

E-mail: info@hcavs.gr
**www.hcavs.gr**